



REVISTA DE
GASTROENTEROLOGÍA
DE MÉXICO

www.elsevier.es/rgmx



CASO CLÍNICO

Un caso de quiste hidatídico por *Echinococcus granulosus* en Puebla, México, tratado con éxito por cirugía

J.G. Orea-Martínez^{a,*}, M.A. Pérez-Corro^b, R.A. Contreras-Vera^c y J.H. Bretón-Márquez^d

^a Cirujano general, Cirujano hepato-biliar, Hospital Guadalupe Puebla, Puebla, México

^b Patólogo, Centro médico de especialidades, Puebla, México

^c Cirujano general en Práctica privada

^d Anestesiólogo en Práctica privada

Recibido el 23 de mayo de 2012; aceptado el 17 de octubre de 2012

Disponible en Internet el 3 de mayo de 2013

PALABRAS CLAVE

Quiste hidatídico;
Echinococcus granulosus;
Cirugía

KEYWORDS

Hydatid cyst;
Echinococcus granulosus;
Surgery

Resumen Presentamos el caso de una paciente de 16 años, originaria del sur del estado de Puebla, México. En sus antecedentes destaca la convivencia con mascotas caninas y la cría de ovejas por la familia de la paciente. La escasa sintomatología de la paciente hizo sospechar una lesión benigna. Los estudios practicados que incluyeron una exploración laparoscópica nos orientaron a considerar el manejo quirúrgico para un quiste no parasitario. Ante la persistencia del dolor sordo en el hipocondrio derecho se decidió una nueva exploración esta vez a cielo abierto la cual descubrió un quiste hidatídico joven y activo, no complicado, de 6 cm de diámetro, que fue manejado quirúrgicamente con éxito, el diagnóstico definitivo fue aportado por el patólogo, el cual demostró la presencia de las 3 cubiertas características del quiste parasitario, histológicamente compatible con *Echinococcus granulosus*. La evolución postoperatoria fue sin incidentes, el ultrasonido de control mostró la restitución completa del parénquima hepático. © 2012 Asociación Mexicana de Gastroenterología. Publicado por Masson Doyma México S.A. Todos los derechos reservados.

A case of hydatid cyst caused by *Echinococcus granulosus* in Puebla, Mexico, that resulted in successful surgical treatment

Abstract We present herein the case of a 16-year-old female from the southern portion of the State of Puebla, Mexico. When gathering her past medical history, it was revealed that she had grown up with pet dogs and that her family raised sheep. Because the patient presented with few symptoms, a benign lesion was suspected, and after laparoscopic exploration, the possibility of surgical management for a non-parasitic cyst was considered. A dull pain in the right hypochondrium persisted and open surgical exploration was performed in which a 6 cm young, active, uncomplicated hydatid cyst was discovered. Its surgical removal was successful and the

* Autor para correspondencia: Calle Venustiano Carranza núm. 115–2, Col. Puebla Textil, C.P. 72470, Puebla, Puebla. Teléfono: 2+226214543.

Correo electrónico: juangorea75@yahoo.com.mx (J.G. Orea-Martínez).

pathologist provided the definitive diagnosis. The three layers characteristic of a parasitic cyst were present and it was histologically consistent with *Echinococcus granulosus*. Postoperative progression was unremarkable and the control ultrasound study revealed complete restitution of the hepatic parenchyma.

© 2012 Asociación Mexicana de Gastroenterología. Published by Masson Doyma México S.A. All rights reserved.

Introducción

Los objetivos de esta comunicación son dar a conocer el primer caso de quiste hidatídico (qH) ocurrido en el Estado de Puebla, según el departamento de Epidemiología de la Secretaría de Salud, subrayar las características de esta parasitosis y las modalidades de tratamiento actual del qH. El presente caso tuvo la apariencia de un quiste solitario simple, la laparotomía y la exploración directa del mismo permitieron sospechar su naturaleza parasitaria. El manejo operatorio fue decidido por la persistencia de la sintomatología y las dimensiones del quiste. El presente caso hace tener en consideración la posibilidad de una parasitosis, ante un quiste voluminoso, aun cuando en los estudios de imagen no se tengan suficientes elementos para pensar en ello, y durante la operación, cuando se encontró un líquido de aspecto agua de roca en el interior del quiste y la membrana blanquecina característica.

Caso clínico

Paciente mujer, de 16 años de edad, que inició su afección en el mes de enero del 2011, con dolor leve en el hipocóndrio derecho, por lo cual su médico tratante le indicó un ultrasonido. El ultrasonido reveló la presencia de una imagen anecoica redondeada, de aproximadamente 6 cm de diámetro en el segmento VII del hígado (según la segmentación de Couinaud). A su ingreso, los exámenes de laboratorio básicos (biometría hemática, química sanguínea y pruebas de coagulación) fueron normales. Los eosinófilos fueron reportados en 0%. No fue posible solicitar otros estudios. Sometimos a la paciente a una exploración laparoscópica el día 27 de enero del 2011. La exploración no permitió visualizar el quiste dada su localización posterosuperior, por lo que, 2 semanas más tarde, y ante el incremento del dolor que se hizo de tipo sordo e impedía la correcta ingesta de alimentos de la paciente, se le practicaron un nuevo ultrasonido y una tomografía axial computarizada de abdomen y se ubicó correctamente el quiste en el segmento VIII de Couinaud (fig. 1A-B).

Se efectuó una laparotomía subcostal derecha con esta localización precisa y se abordó directamente el quiste para puncionarlo, extrayendo líquido claro con aspecto agua de roca, que se envió a patología. Posteriormente, se efectuó una ventana al retirar la parte superior de su cápsula. Fue entonces que se mostró diferente de los quistes simples biliares del hígado, pues se observó una segunda capa formada por un tejido blanquecino (fig. 2), la cual

tapizaba completamente el interior. Esta segunda capa fue extraída completamente después de aislar el resto del abdomen con compresas quirúrgicas y la cavidad del quiste fue impregnada con solución salina hipertónica mediante una compresa que fue mantenida en el interior durante 10 min. La operación fue terminada con una omentoplastia del epiploon mayor pediculado.

El resultado de patología del líquido fue negativo para malignidad y tuvo trazas de material proteinoide. La pieza quirúrgica se mostró como la capa granulosa de un quiste de *Echinococcus granulosus* (EG) (fig. 3A-C).

La evolución postoperatoria fue sin incidentes, lo que permitió dar de alta a la paciente a las 24 h de su cirugía y observarla por un año, tiempo en el cual que se

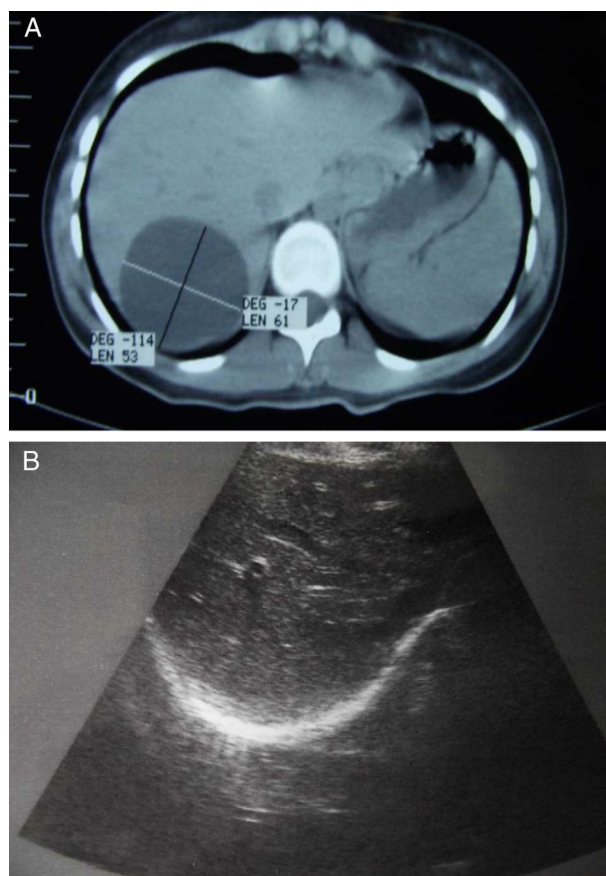


Figura 1 A) Ausencia de tabicaciones en el interior del quiste de aspecto simple biliar. B) El control ultrasonográfico postoperatorio muestra la ausencia de quistes.

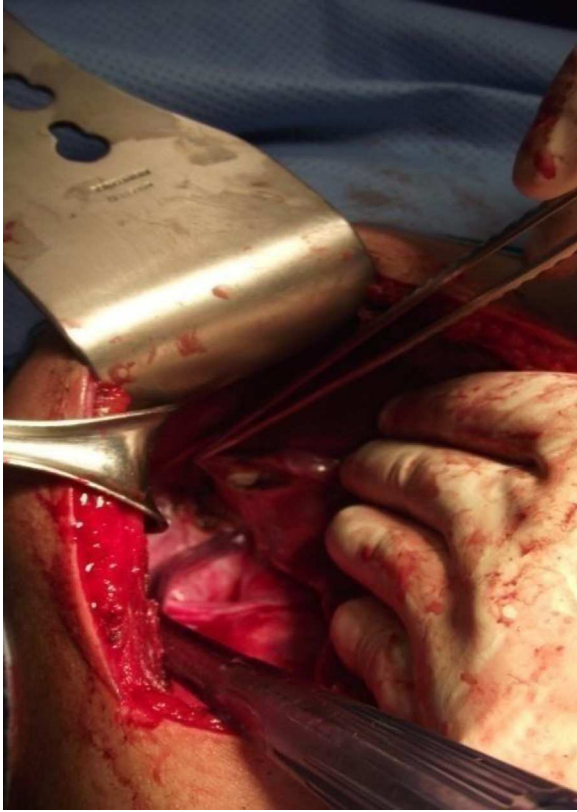


Figura 2 El hígado reclinado por la mano hacia la izquierda de la paciente. Se hace aparente la capa blanquecina de la membrana germinativa.

mantuvo asintomática. Los mismos estudios de laboratorio un mes más tarde mostraron eosinófilos en 0%, con los demás parámetros normales.

El ultrasonido efectuado 11 meses después de su intervención mostró la restitución total del parénquima hepático afectado por el quiste (fig. 3B).

Discusión

La equinococosis es una zoonosis cosmopolita y ha sido reportada en Europa, Australia, Nueva Zelanda, Asia, África, América del Sur y Canadá. La información en México es limitada y para algunos autores la enfermedad humana es casi ausente¹. En la literatura pertinente consultada encontramos casos reportados en Durango, Oaxaca, Zacatecas, Nuevo León, Guanajuato, Estado de México y México DF¹⁻³.

El humano es hospedero accidental³ y adquiere la hidatidosis quística primaria por ingestión de huevecillos excretados por los carnívoros infestados. El quiste puede medir desde 1 a 15 cm o más, creciendo a un ritmo de 1 cm/año³. El líquido contenido generalmente es claro y en la capa germinal se encuentran protoescolices producidos por gemación. Clínicamente, el quiste hepático puede permanecer asintomático durante años y los síntomas dependen de su localización en el hígado. El dolor en el hipocondrio derecho es constante, puede tener irradiación hacia el hombro y acompañarse de distensión abdominal, colestasis, hipertensión portal, cirrosis biliar y/o ascitis. No hay

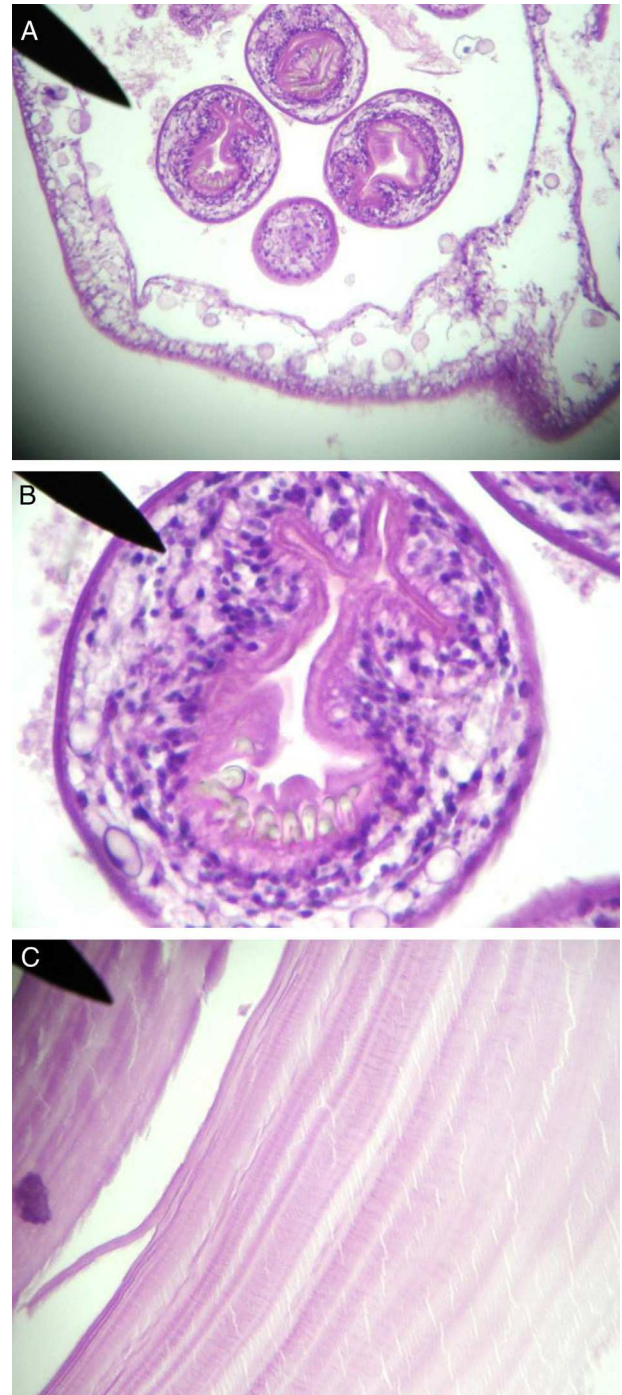


Figura 3 A) Protoescolices y gemación de la capa granulosa. B) Escólex de *Equinococcus granulosus* con ventosa y ganchos. C) Capa anhista del quiste.

que esperar la aparición de estos síntomas para sospechar la naturaleza parasitaria de un quiste, las imágenes características han sido descritas⁴ y la intradermorreacción de Casoni o de Montenegro son útiles, así como la prueba ELISA IgG anticuerpos contra *Echinococcus* con una sensibilidad del 94% y una especificidad del 99%^{3,4}.

El tratamiento de qH sintomático mayor de 5 cm es quirúrgico y es un criterio entendido por la mayor parte de los autores y cirujanos de hígado, quedando los

tratamientos menos agresivos para los quistes menores de estas dimensiones⁴. El tratamiento médico sobre la base de albendazol se recomienda en quistes menores asintomáticos. El tratamiento ideal por cirugía sería la resección hepática, que permitiría eliminar completamente la afeción; sin embargo, esta modalidad se puede ofrecer en contadas ocasiones, dependiendo de su localización y un poco menos si se intenta por laparoscopia^{1,3,4}. La mayoría de las veces, el tratamiento quirúrgico incluye la extracción del líquido del quiste mediante punción y su esterilización con el uso de diferentes soluciones, como pueden ser la formalina, la dextrosa hipertónica o la solución salina hipertónica⁴, hecho lo cual se efectúa una fenestración retirando la porción de la pared más prominente para realizar la extracción completa de las membranas. En los casos en los cuales existe el crecimiento de nuevas vesículas hacia el exterior, o sea, hacia el parénquima hepático, se recomienda extirpar la capa adventicia, lo que expone a una hemorragia importante (periquistectomía)^{4,5}. En la serie de Nari, de 25 pacientes tratados con 7 técnicas quirúrgicas, se obtuvo una mortalidad de un paciente⁶.

El tratamiento quirúrgico por laparoscopia se presenta como un procedimiento factible, una vez que se han estudiado correctamente la ubicación del quiste y sus dimensiones^{4,5}, a condición de que no se trate de un quiste de situación posterior^{6,7}. Hay reportes recientes de tratamiento laparoscópico mediante resección hepática con el uso de ultrasonido transoperatorio, bisturí armónico o el Ligasure y la morcelación del quiste para facilitar su extracción⁶⁻⁸.

Algunos autores han efectuado, sobre todo en Sudamérica, el manejo para quistes menores de 5 cm, por punción percutánea, evacuación y esterilización del quiste. Este procedimiento expone a la de diseminación de protoescolices por la aguja.

El tratamiento médico es recomendable en todos los casos mediante la administración de albendazol o mebendazol en el preoperatorio, con la intención de eliminar el parásito a nivel intestinal y en otros órganos.

Las medidas higiénicas de prevención son conocidas por todos y deben tender a evitar el contacto con los mamíferos huéspedes intermedios⁴. Algunos esfuerzos de detección se han hecho mediante el uso de ultrasonido portátil y prueba sanguínea de inmunoelectrotransferencia en zonas endémicas de Perú, con buenos resultados⁹. El tratamiento de las mascotas en el ámbito familiar es obligado mediante

prasicuante⁴. Actualmente, se dispone de una vacuna en la Argentina para aplicarla al ganado susceptible de contraer el parásito EG.

Conclusión

En presencia de un quiste mayor de 5 cm originado en un paciente proveniente de un medio de convivencia animal, y en ausencia de imágenes típicas y análisis de laboratorio sospechoso, se recomienda la exploración quirúrgica. A la apertura del quiste, el hallazgo de la membrana blanquecina nos orienta al diagnóstico parasitario, en cuyo caso el manejo debe ser el ya prescrito.

Bibliografía

1. Cruz Benítez L. Tratamiento de un quiste hidatídico en un paciente con abdomen agudo. Comunicación de un caso y revisión bibliográfica. *Rev Especialidades Médico-Quirúrgicas*. 2009;14:93-9.
2. Cortés Carrasco AE, Martínez Hernández N, Parraguirre Martínez S. Hidatidosis por estudio citológico e histológico. Presentación de un caso. *Rev Hosp Grat*. 2002;5:42-5.
3. Valenzuela Ramos MC, Navarrete Arellano M, Soto Fernández AE. Quiste hidatídico. Presentación de un caso. *Rev Mex de Cirugía Pediátrica*. 2010;17:38-43.
4. Uribarren BT. Hidatidosis. En: Recursos en microbiología y parasitología [Internet]. UNAM, Departamento de Microbiología y Parasitología; 1 Feb 2005 [actualizado 4 Abr 2011]. Disponible en: <http://www.facmed.unam.mx/deptos/microbiologia/parasitologia/hidatidosis.html>
5. Ghariani B, Daghar K, Makhlouf M. Traitement laparoscopique du kyste hydatique du foie. *Le Journal de Coelio-Chirurgie*. 2007;64:66-70.
6. Nari AG, Moreno E, Nassar M, et al. Resultados en el tratamiento quirúrgico de la hidatidosis hepática no complicada. *Cirujano General*. 2001;23:29-32.
7. Detry O, Leonard P, Delwaide J, et al. Traitement d'un kyste hydatique hepatique par hepatectomie laparoscopique (Bisegmentectomie II-III). *Rev Med Liege*. 2005;60:700-2.
8. Mondragón Sánchez R, Gómez Gómez E, Mondragón Sánchez A. Utilidad del abordaje laparoscópico en el manejo de los tumores de hígado primarios y secundarios. *Rev Asociación Mex de Cirugía Endoscópica*. 2005;6:39-45.
9. Moro PL, García HH, González AE, et al. Screening for cystic echinococcosis in an endemic region of Peru using portable ultrasonography and the enzyme-linked immune electrotransfer blot (EITB) assay. *Parasitol Res*. 2005;96:242-6.