



REVISTA DE
GASTROENTEROLOGÍA
DE MÉXICO

www.elsevier.es/rgmx



ARTÍCULO ORIGINAL

Miotomía endoscópica por vía oral de espesor total y parcial. Estudio de factibilidad en un modelo animal

C.D. Quiroz-Guadarrama^{a,*}, M. Rojano-Rodríguez^b, J.J. Herrera-Esquivel^c,
F. de la Concha-Bermejillo^d, L.S. Romero-Loera^e, I. Estrada-Moscoso^f,
I. del Rio-Suarez^g, J.M. Morales-Vargas^a, M.F. Torres-Ruiz^a, J.A. Gonzalez-Angulo^h,
J.L. Beristain-Hernandez^h, J. Alonso-Lárraga^h, E. Cárdenas-Lailsonⁱ
y M. Moreno-Portillo^j

^a Residente de Endoscopia Digestiva, Hospital General Dr. Manuel Gea Gonzalez, S.S.A. México, México, D.F., México

^b Jefe del Servicio de Endoscopia Digestiva, Hospital General Dr. Manuel Gea Gonzalez, S.S.A. México, México, D.F., México

^c Jefe de la División de Atención Médica, Hospital General Dr. Manuel Gea Gonzalez, S.S.A. México, México, D.F., México

^d Jefe de Cirugía Experimental y Bioterio, Hospital General Dr. Manuel Gea Gonzalez, S.S.A. México, México, D.F., México

^e Adscrito al Servicio de Cirugía Endoscópica, Hospital General Dr. Manuel Gea Gonzalez, S.S.A. México, México, D.F., México

^f Adscrito al Servicio de Anatomía Patológica, Hospital General Dr. Manuel Gea Gonzalez, S.S.A. México, México, D.F., México

^g Residente de Fisiología Digestiva, Hospital General Dr. Manuel Gea Gonzalez, S.S.A. México, México, D.F., México

^h Adscrito al Servicio de Endoscopia Gastrointestinal, Hospital General Dr. Manuel Gea Gonzalez, S.S.A. México, México, D.F., México

ⁱ Jefe de la División de Cirugía General y Endoscópica, Hospital General Dr. Manuel Gea Gonzalez, S.S.A. México, México, D.F., México

^j Director General, Hospital General Dr. Manuel Gea Gonzalez, S.S.A. México, México, D.F., México

Recibido el 22 de mayo de 2013; aceptado el 2 de agosto de 2013

Disponible en Internet el 28 de noviembre de 2013

PALABRAS CLAVE

Miotomía endoscópica por vía oral;
Miotomía endoscópica por vía oral de espesor total;
Miotomía endoscópica de espesor parcial;
Modelo porcino

Resumen

Antecedentes: Recientemente la miotomía endoscópica por vía oral ha sido desarrollada y realizada en pacientes, con buenos resultados.

Objetivo: Evaluar la factibilidad técnica de la miotomía endoscópica por vía oral de espesor total y parcial en un modelo porcino.

Material y métodos: Dieciocho cerdos criollos se asignaron al azar a 2 grupos: grupo A (miotomía de espesor parcial) y grupo B (miotomía de espesor total). El defecto mucoso proximal al sitio de la miotomía se dejó abierto. Al séptimo día el cerdo fue sacrificado, realizándose exploración quirúrgica de seguimiento. Se registró el tiempo de cada procedimiento, la evolución del animal en el postoperatorio, la presencia de complicaciones y los hallazgos anatomopatológicos.

Resultados: El procedimiento fue factible en todos los cerdos. El tiempo promedio fue de 81 ± 35.3 min (grupo A 51.11 ± 11.12 , grupo B 111 ± 22.61 ; $P < .05$). La principal complicación

* Autor para correspondencia: Servicio de Endoscopia Gastrointestinal, Hospital General Dr. Manuel Gea González, Secretaría de Salud, Calzada de Tlalpan 4800, Col. Sección XVI, C.P. 14080, México, Distrito Federal, México. Teléfono: +01 55 4000 3000, extensión 3059. Celular: 044 55 34 26 04 53.

Correos electrónicos: radheyadqg@gmail.com, radheyadqg@hotmail.com (C.D. Quiroz-Guadarrama).

transendoscópica fue el enfisema subcutáneo (16%). El reporte histopatológico de la pieza operatoria en el grupo A reportó miotomía circular completa en todos los casos, y el grupo B, miotomía circular y longitudinal completa en el 100% de la muestra.

Conclusiones: La técnica de miotomía endoscópica es factible. La miotomía endoscópica de espesor parcial se asoció a un menor tiempo quirúrgico, con mejores resultados durante el periodo transoperatorio y el seguimiento a 7 días.

© 2013 Asociación Mexicana de Gastroenterología. Publicado por Masson Doyma México S.A. Todos los derechos reservados.

KEYWORDS

Peroral endoscopic myotomy;
Peroral endoscopic full-thickness myotomy;
Peroral endoscopic partial-thickness myotomy;
Porcine model

Peroral endoscopic full and partial-thickness myotomy. A viability study in an animal model

Abstract

Background: Peroral endoscopic myotomy has recently been developed and performed on patients with good results.

Aims: To evaluate the technical feasibility of peroral endoscopic full-thickness and partial thickness myotomy in a porcine model.

Material and methods: Eighteen criollo pigs were randomly assigned to 2 groups: group A (partial-thickness myotomy) and group B (full-thickness myotomy). The mucosal defect proximal to the myotomy site was left open. On the seventh postoperative day the pig was euthanized and follow-up surgical exploration was performed. The duration of each procedure, postoperative progression of the animal, complications, and anatomopathologic findings were registered.

Results: The procedure was viable in all the pigs. The mean surgery duration was 81 ± 35.3 min (group A 51.11 ± 11.12 , group B 111 ± 22.61 ; $P < .05$). The main complication during myotomy was subcutaneous emphysema (16%). The histopathologic study of the group A surgical specimens reported complete circular myotomy in all cases, and complete circular and longitudinal myotomy was reported in 100% of the group B sample.

Conclusions: The endoscopic myotomy technique is feasible. Endoscopic partial-thickness myotomy was associated with shorter surgery duration and better results during the intraoperative period and the 7-day follow-up.

© 2013 Asociación Mexicana de Gastroenterología. Published by Masson Doyma México S.A. All rights reserved.

Introducción

La acalasia es un trastorno primario de la motilidad del esófago de causa desconocida, que se caracteriza por aperistalsis del cuerpo esofágico y, en ocasiones, deterioro en la relajación del esfínter esofágico inferior¹.

La esofagomiotomía se ha mantenido hasta la fecha como el tratamiento de elección, que si bien no corrige la aperistalsis del esófago, evita la evolución natural de la enfermedad, previene complicaciones a largo plazo y mejora significativamente la calidad de vida del paciente, al disminuir la presión del esfínter esofágico inferior y favorecer la depuración esofágica².

La técnica originalmente descrita por Ernest Heller en 1914, la esofagomiotomía extramucosa vertical anterior y posterior, fue modificada en 1918 por De Bruine Groeneveld, quien limitó el procedimiento a una miotomía anterior. Esta técnica implica una incisión quirúrgica de las fibras circulares y longitudinales del esófago³.

Como en otros procedimientos quirúrgicos, el advenimiento de la cirugía de invasión mínima ha reducido la morbilidad, así como la estancia hospitalaria. Sin embargo, la miotomía quirúrgica por mínima invasión aún se relaciona con una tasa de perforación del 5 al 10% y una recurrencia del 25 al 33% a 10 años de seguimiento⁴.

El reciente surgimiento del abordaje quirúrgico por orificios naturales ha pretendido retar el acceso laparoscópico en busca de un procedimiento menos invasivo con los mismos riesgos, resultados equiparables, estancias más breves, evolución postoperatoria más comfortable y resultados más estéticos, en beneficio de los pacientes⁵.

El impulso en el desarrollo de esta nueva forma de abordaje surge hace más de 3 décadas por Ortega et al.⁶. Pasricha, en 2007, publicó su experiencia de miotomía submucosa en cerdos limitando esta a la capa muscular interna, con cierre del defecto mucoso distal al sitio de la miotomía⁷.

Un año después, Inoue et al. realizaron la primera miotomía en humanos con éxito⁸. En 2011 estos autores reportaron una serie de 116 casos con buenos resultados a corto plazo, sin complicaciones serias⁹.

Sin embargo, en México aún no existen reportes de miotomías endoscópicas por vía oral, por lo que consideramos relevante desarrollar en un modelo porcino la técnica endoscópica y evaluar su factibilidad antes de su aplicación en humanos.

Objetivo

Evaluar la factibilidad técnica de la miotomía endoscópica por vía oral de espesor total y parcial en un modelo porcino.

Material y métodos

Previa aprobación por el Comité de Investigación y Ética de nuestra institución, se realizó un estudio experimental y aleatorizado.

Dos endoscopistas experimentados en endoscopia terapéutica con entrenamiento en la técnica de miotomía endoscópica por vía oral (M.R.R. realizó el entrenamiento en el Centro Europeo de Telecirugía del Instituto de Investigación contra el cáncer del Aparato Digestivo, Estrasburgo, Francia, y J.J.H.E. realizó el adiestramiento en el curso PG-POEM de la Society of American Gastrointestinal and Endoscopic Surgeons, San Diego, California, EUA) coordinaron la realización de los procedimientos.

Se incluyeron 18 cerdos criollos del sexo femenino, con peso promedio de 18 kg (rango 16-20), los cuales se asignaron al azar a 2 grupos: 9 cerdos en el grupo A, a los que se les realizó una miotomía endoscópica por vía oral de espesor parcial, y 9 cerdos en el grupo B, en los que se realizó una miotomía endoscópica por vía oral de espesor total.

Los cerdos permanecieron en ayuno las 12 h previas al procedimiento; a todos se les administró una dosis profiláctica de enrofloxacina 2.5-5 mg/kg IM.

Técnica endoscópica: miotomía endoscópica por vía oral

Los animales fueron inducidos con tiletamina zolacepam (4.4 mg/kg IM) y xilazina (2.2 mg/kg IM); una vez sedados, se les colocó la mascarilla para el paso de oxígeno y posterior paso de isoflurano al 3% para su inducción; el cerdo fue intubado y monitorizado, la anestesia se mantuvo con isoflurano al 2%.

Se realizó endoscopia superior empleando un procesador Pentax (EPM-3500) y un gastroscopio EG 29.

Doce centímetros por encima de la unión esofagogástrica (12 cm) se infiltró la submucosa con solución salina al 0.9%, utilizando una aguja de inyección (NM-200U-0423 Olympus) para crear un habón (fig. 1).

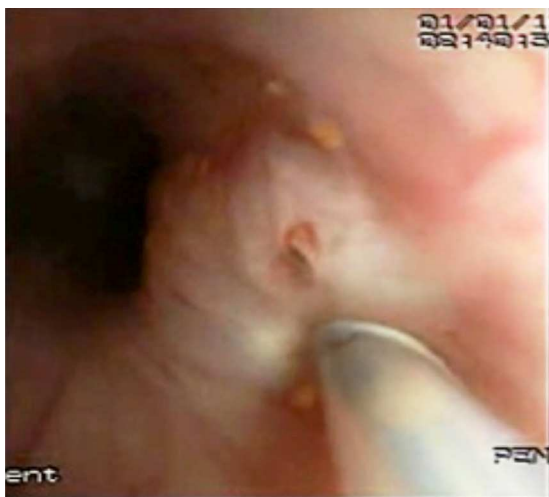

Figura 1 Inyección submucosa de solución salina al 0.9% para crear habón.

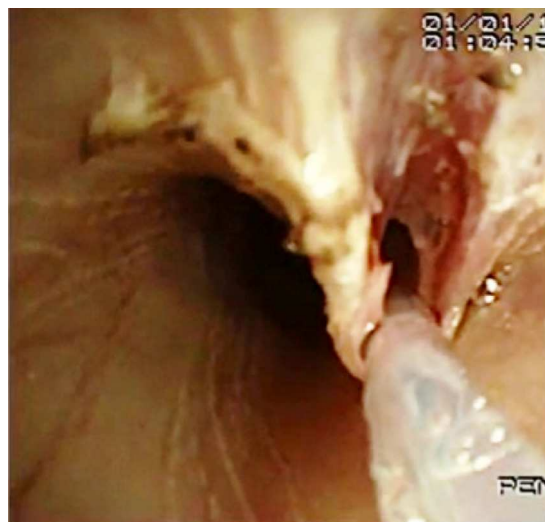

Figura 2 Incisión mucosa de la pared del habón.

Se realizó una incisión de la pared del habón con electrocoagulación (aguja de precorte Needlecut 3V Olympus corte puro 30W) (fig. 2) para poder introducir el endoscopio en la submucosa y disecar la capa submucosa hasta el cardias (fig. 3).

A partir de este sitio se realizó la miotomía de 8 cm de longitud (6 cm esofágicos y 2 cm gástrico) (fig. 4). En los cerdos del grupo A se seccionó únicamente la capa muscular interna realizando una miotomía de espesor parcial, y en los cerdos del grupo B se seccionaron las capas musculares interna y externa. En ambos grupos el defecto mucoso se dejó abierto.

Para la insuflación se utilizó aire atmosférico, y para la creación del túnel submucoso un capuchón (MH-588 Olympus) o balón dilatador (CRE™, Boston Scientific), según la disponibilidad del equipo en el bioterio.

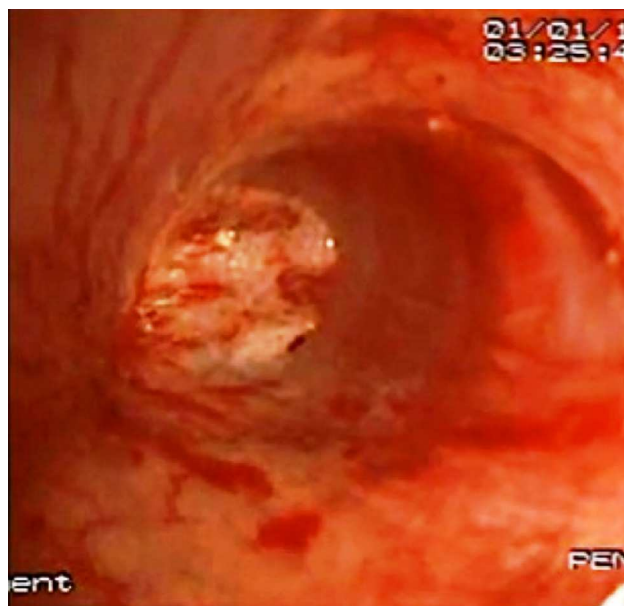


Figura 3 Túnel submucoso.

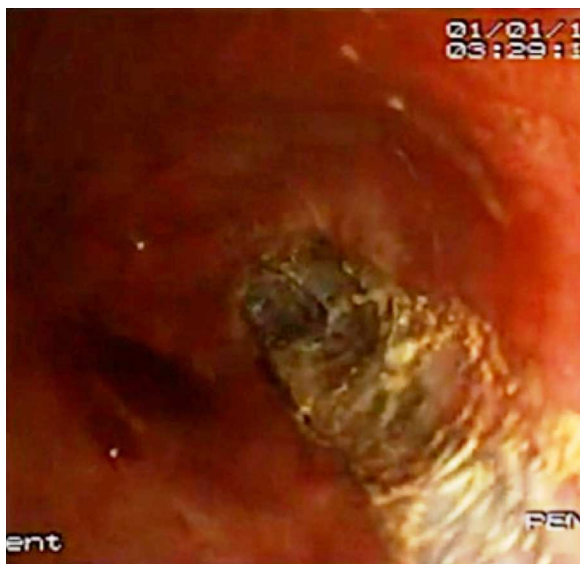


Figura 4 Miotomía parcial (muscular interna).

El seguimiento postoperatorio llevado a cabo por el investigador principal y el médico veterinario se realizó durante 7 días, periodo en el que se espera encontrar la mayoría de las complicaciones agudas.

Se registraron los tiempos de cada procedimiento, la evolución del animal en el postoperatorio (cambios en la actividad habitual, tolerancia a la vía oral, pérdida del apetito, ganancia o pérdida de peso, signos vitales) y la presencia de complicaciones.

Al séptimo día el cerdo fue sacrificado. Se realizó exploración torácica, mediastinal y peritoneal, buscando signos de perforación e infección. Se registraron los hallazgos macroscópicos durante la autopsia y los hallazgos anatómopatológicos.

Análisis estadístico

El análisis de inferencia estadística se realizó con el software Stat® 8 y Minitab® 16. Se utilizaron las siguientes pruebas: prueba Z y exacta de Fisher, análisis de varianza de un factor, análisis de varianza no paramétrico de prueba de la mediana de Mann-Whitney.

Resultados

El procedimiento fue factible en todos los cerdos. El tiempo promedio del procedimiento fue de 81 ± 35.3 min: grupo A 51.11 ± 11.12, grupo B 111 ± 22.61 (figs. 5 y 6).

La principal complicación transendoscópica fue el enfisema subcutáneo que se presentó en el 16% de la muestra (todas en el Grupo B).

El sangrado transitorio y autolimitado se presentó en el 16% de la muestra, principalmente durante la creación del túnel submucoso y la miotomía. No hubo diferencias en su presentación entre ambos grupos.

Solo un cerdo presentó sangrado significativo durante la miotomía de espesor total, que requirió terapia combinada (inyección de solución salina al 0.9% + adrenalina, coagulación monopolar).

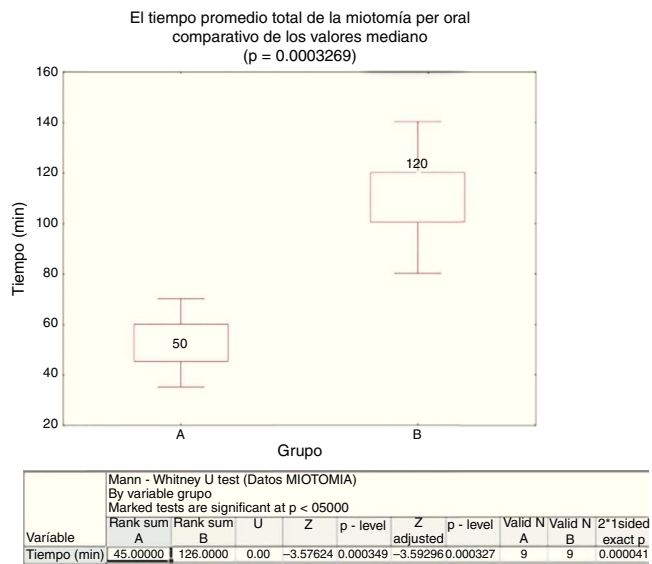


Figura 5 Tiempo promedio de la miotomía por vía oral (grupo A 51.11 ± 11.12, grupo B 111 ± 22.61; P < .05).

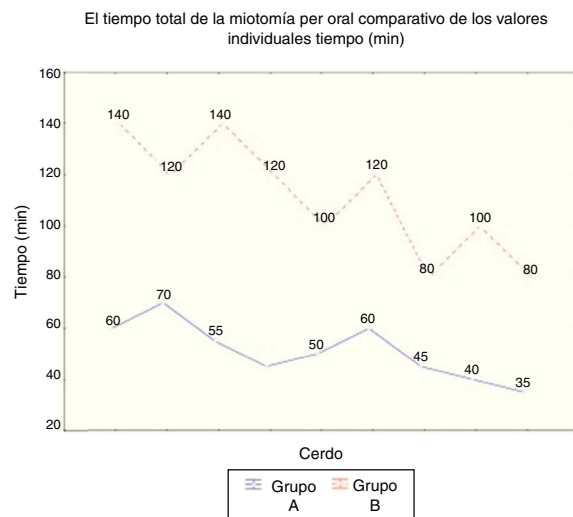


Figura 6 Tiempo total de la miotomía comparativo de los valores individuales.

El desgarro de la mucosa esofágica en el sitio de entrada se presentó en los primeros 7 casos (grupo A 25%, grupo B 33%); en un cerdo del grupo B existió perforación de la mucosa gástrica.

Durante el seguimiento los animales se encontraron sanos, sin fiebre o pérdida del apetito, no se encontraron diferencias en relación con cambios en la actividad habitual, tolerancia a la vía oral, ganancia o pérdida de peso.

En la autopsia se encontró en un animal del grupo B una perforación de 2 mm sellada. Ningún cerdo tenía evidencia de mediastinitis o peritonitis.

El reporte histopatológico de la pieza operatoria en el grupo A reportó miotomía circular completa en todos los casos, y en el grupo B, miotomía circular y longitudinal completa en el 100% de la muestra (fig. 7).

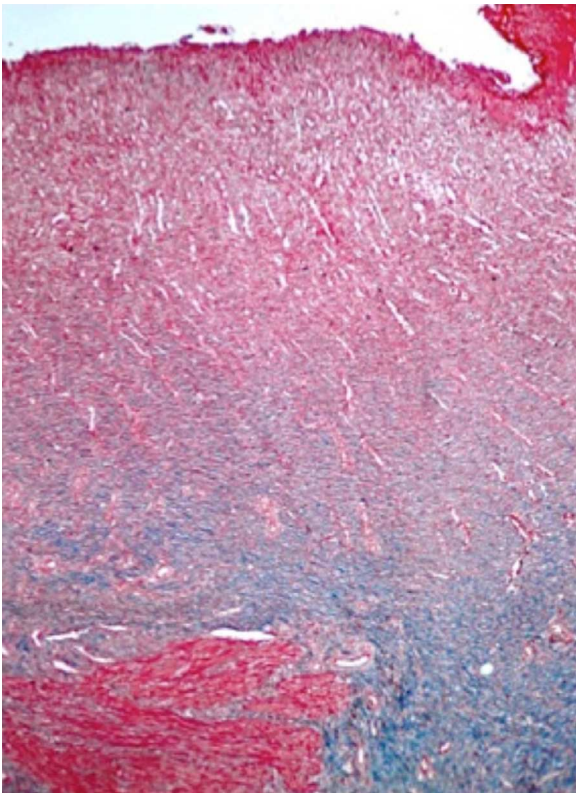


Figura 7 Hallazgos histológicos en el esófago. Discontinuidad del músculo liso circular y longitudinal (miotomía de espesor total), reemplazado por tejido fibrótico en el sitio de la miotomía. (Tinción tricrómico de Masson).

Discusión

Recientemente Parischa et al. desarrollaron el concepto de túnel submucoso que ha hecho factible el desarrollo de la miotomía endoscópica por vía oral. La miotomía endoscópica por vía oral para el tratamiento de la acalasia se realiza en seres humanos desde 2008 y produce excelentes resultados a corto plazo, sin complicaciones serias¹⁰.

Tanto la miotomía endoscópica como la laparoscópica tienen como objetivo disminuir la presión del esfínter esofágico inferior y favorecer la depuración esofágica en pacientes con acalasia¹¹. En comparación con la miotomía laparoscópica, la miotomía endoscópica posee las siguientes ventajas.

En primer lugar, al ser un procedimiento libre de incisiones resulta ser superior en resultados estéticos; la longitud de la miotomía puede ser flexible, determinada de acuerdo con la elección del operador, a diferencia de la técnica laparoscópica, limitada por la dificultad de abordar el mediastino superior. Por último, la miotomía endoscópica se realiza por vía intraluminal, con bajo riesgo de lesionar órganos adyacentes¹².

A pesar de sus ventajas, posee inconvenientes: en primer lugar, es una técnica reciente sin resultados a largo plazo, se requiere anestesia general y complejos preparativos para realizar el abordaje endoscópico, el tiempo es similar al de la miotomía laparoscópica (100 min), y no se asocia a procedimiento antirreflujo, lo que podría inducir un mayor potencial de reflujo gastroesofágico que en la técnica laparoscópica convencional¹³.

Por último, la acalasia es una enfermedad rara, por lo que se requiere de centros de referencia para consolidar la técnica.

En la revisión de la literatura realizada no encontramos ningún reporte de que se realicen miotomías endoscópicas por vía oral en México. Aunque el estudio actual evalúa la factibilidad en un modelo animal, es significativo al ser el primer reporte mexicano; estudios similares se están realizando en otros centros del país, pero los resultados aún no han sido publicados.

En nuestra experiencia, la miotomía de espesor parcial se asoció a un menor tiempo quirúrgico y a un menor número de complicaciones; nosotros lo atribuimos al hecho de limitar la miotomía a la capa circular. Bonin et al. no encontraron diferencias significativas en la reducción de la presión del esfínter esofágico inferior cuando se compara la miotomía de espesor parcial con la de espesor total en 24 cerdos ($P = .82$), pero sí existe reducción de la presión en relación con la longitud de la miotomía. Aunque la miotomía de espesor total es factible, probablemente no sea necesaria¹⁴. En adición, más estudios acerca de la longitud y profundidad de la miotomía son requeridos para tener resultados concluyentes.

En la descripción de la técnica endoscópica realizada por Inoue et al. el colgajo de mucosa diseccionado se afronta con endoclips. En este estudio experimental se decidió dejar el defecto mucoso abierto (open flap), lo que no pareció influir en la evolución de los cerdos, aun cuando uno del grupo B (cerdo 15) presentó una perforación que se diagnosticó post mórtem.

Para garantizar la seguridad en seres humanos es necesario que la técnica endoscópica sea establecida y el material sea el adecuado para dicho fin.

En primer lugar, es importante seleccionar el tipo de bisturí apropiado para seccionar el músculo esofágico; nosotros empleamos una aguja de precorte (Needlecut 3 v Olympus), lo que no nos permite de manera adecuada estimar la profundidad de la punta, a pesar de lo cual nuestro estudio fue factible. Inoue et al. utilizaron un bisturí endoscópico de punta triangular (triangle-tip knife), el cual consideran seguro debido a que selectivamente puede traccionar y cortar las fibras musculares¹⁵.

La desventaja que identificamos con el empleo del balón fue la dificultad de colocarlo con precisión dentro del espacio submucoso, lo que favorece la pérdida del plano de disección. El empleo del capuchón permite un adecuado control visual, así como hemostasia con la técnica de disección endoscópica, y disminuye la cantidad de insuflación de aire para mantener la visualización adecuada. Eleftheriadis et al. recomiendan el empleo del capuchón para tener un preciso control visual durante la creación del túnel submucoso y la miotomía¹⁶. Durante el presente estudio no encontramos una mayor incidencia de complicaciones con una u otra técnica.

En nuestro estudio no se presentaron complicaciones serias, el enfisema subcutáneo se produjo en el 16% de la muestra, todos los casos en el grupo de miotomía de espesor total, lo que no repercutió en la evolución posquirúrgica del animal. Ren et al. analizan las complicaciones durante y después de la miotomía endoscópica por vía oral en una serie de 119 pacientes. La principal complicación reportada fue el enfisema subcutáneo, que

ocurrió en el 22% de los pacientes durante la miotomía, sin embargo, ningún tratamiento adicional fue requerido para esta complicación^{17,18}.

Existen importantes consideraciones éticas en el proceso de formación de la técnica de miotomía endoscópica por vía oral.

Los resultados hasta el momento han sido prometedores, sin embargo, la baja incidencia de acalasia, en combinación con las potenciales complicaciones (mediastinitis, sangrado, necrosis de la mucosa esofágica, perforación esofágica, peritonitis, etc.) han limitado la expansión de la técnica. Los requisitos básicos propuestos para cirujanos y gastroenterólogos que quieran realizar esta nueva técnica consisten en: a) certificación en endoscopia gastrointestinal; b) conocimiento de la anatomía del esófago y la unión esofago-gástrica; c) conocimiento de la fisiopatología de la acalasia, y d) entrenamiento en miotomía endoscópica por vía oral. Un modelo propuesto de entrenamiento comprende: una primera fase de observación del procedimiento realizado por especialistas calificados; una segunda fase de formación en modelos inanimados y animados (el cerdo es el modelo animal propuesto debido a que su anatomía es similar a la de los seres humanos); una tercera fase de entrenamiento en seres humanos bajo la supervisión de especialistas calificados, y, por último, la realización del procedimiento en seres humanos¹⁷.

El presente estudio tiene varias limitaciones. Primero, no medimos la presión del esfínter esofágico inferior antes y después de la miotomía endoscópica, por lo que no se pudo evaluar su efectividad; segundo, el modelo porcino no es el ideal debido a que no es un equivalente a un paciente con acalasia. Sin embargo, creemos que compartir nuestras experiencias dará a endoscopistas en formación información útil para acortar su curva de aprendizaje.

Conclusiones

La técnica de miotomía endoscópica por vía oral es factible, y las complicaciones están relacionadas con la estandarización y la experiencia en el procedimiento.

El hecho de dejar el colgajo mucoso abierto no parece influir en la evolución postendoscópica de los cerdos.

La miotomía endoscópica parcial se asoció a un menor tiempo quirúrgico y a mejores resultados durante el transoperatorio y el seguimiento a 7 días.

Financiación

No se recibió patrocinio de ningún tipo para llevar a cabo este estudio.

Conflicto de intereses

Los autores declaran no tener ningún conflicto de intereses.

Agradecimientos

Al Dr. Ramón García Cortes por las facilidades otorgadas en el bioterio. Al Dr. Eduardo Cárdenas Lailson por la asesoría metodológica y supervisión del artículo.

Bibliografía

- Pandolfino JE, Kahrilas PJ. New technologies in the gastrointestinal clinic and research: Impedance and high-resolution manometry. *World J Gastroenterol*. 2009;15:131–8.
- Pohl D, Tutuian RT. Achalasia: An overview of diagnosis and treatment. *J Gastrointest Liver Dis*. 2007;16:297–303.
- Payne WS. Heller's contribution to the surgical treatment of achalasia of the esophagus. *Ann Thorac Surg*. 1989;48:876–81.
- Sobrino CS. Miotomía endoscópica peroral para el tratamiento de la acalasia. *Rev Gastroenterol Mex*. 2011;1:143–5.
- Bergman S, Melvin WS. Natural orifice transluminal endoscopic surgery. *Surg Clin North Am*. 2008;88:1131–48.
- Ortega JA, Madureri V, Perez L. Endoscopic myotomy in the treatment of achalasia. *Gastrointest Endosc*. 1980;26:8–10.
- Pasricha PJ, Hawari R, Ahmed I, et al. Submucosal endoscopic esophageal myotomy: A novel experimental approach for the treatment of achalasia. *Endoscopy*. 2007;39:761–4.
- Inoue H, Minami H, Kobayashi Y, et al. Peroral endoscopic myotomy (POEM) for esophageal achalasia. *Endoscopy*. 2010;42:265–71.
- Inoue H, Tianle KM, Ikeda H, et al. Peroral endoscopic myotomy for esophageal achalasia: Technique, indication, and outcomes. *Thorac Surg Clin*. 2011;21:519–25.
- Perretta S, Dallemagne B, Donatelli G, et al. Transoral endoscopic esophageal myotomy based on esophageal function testing in a survival porcine model. *Gastrointest Endosc*. 2011;73:111–6.
- Minami H, Inoue H, Hosoya A, et al. Per oral endoscopic myotomy: POEM 35 cases clinical experiences—Noble endoscopic treatment against esophageal achalasia. *Gut*. 2010;59 Suppl III:OP005.
- Gutschow CA, Hölscher AH. Myotomy for esophageal achalasia: Laparoscopic versus peroral endoscopic approach. *Endoscopy*. 2010;42:318–9.
- Abu Gazala M, Khalaila A, Shussman N, et al. Transesophageal endoscopic myotomy for achalasia: Recognizing potential pitfalls before clinical application. *Surg Endosc*. 2012;26:681–7.
- Bonin EA, Moran E, Bingener J, et al. A comparative study of endoscopic full-thickness and partial-thickness myotomy using submucosal endoscopy with mucosal safety flap (SEMF) technique. *Surg Endosc*. 2012;26:1751–8.
- Inoue H, Kudo SE. Per-oral endoscopic myotomy (POEM) for 43 consecutive cases of esophageal achalasia. *Nihon Rinsho*. 2010;68:1749–52.
- Eleftheriadis N, Inoue H, Ikeda H, et al. Training in peroral endoscopic myotomy (POEM) for esophageal achalasia. *Ther Clin Risk Manag*. 2012;8:329–42.
- Ren Z, Zhong Y, Zhou P, et al. Perioperative management and treatment for complications during and after peroral endoscopic myotomy (POEM) for esophageal achalasia (EA) (data from 119 cases). *Surg Endosc*. 2012;26:3267–72.
- Quiroz GC, Rojano M, Romero S. Endoscopic submucosal esophageomyotomy pilot study. XIII World Congress of Endoscopic Surgery, 2012 April 25–27, Puerto Vallarta, Jalisco, México. F-577.