



REVISTA DE
GASTROENTEROLOGÍA
DE MÉXICO

www.elsevier.es/rgmx



IMAGEN CLÍNICA

Excepcional causa de intususcepción en el adulto: bezoar intestinal[☆]



A rare cause of intussusception in the adult: Intestinal bezoar

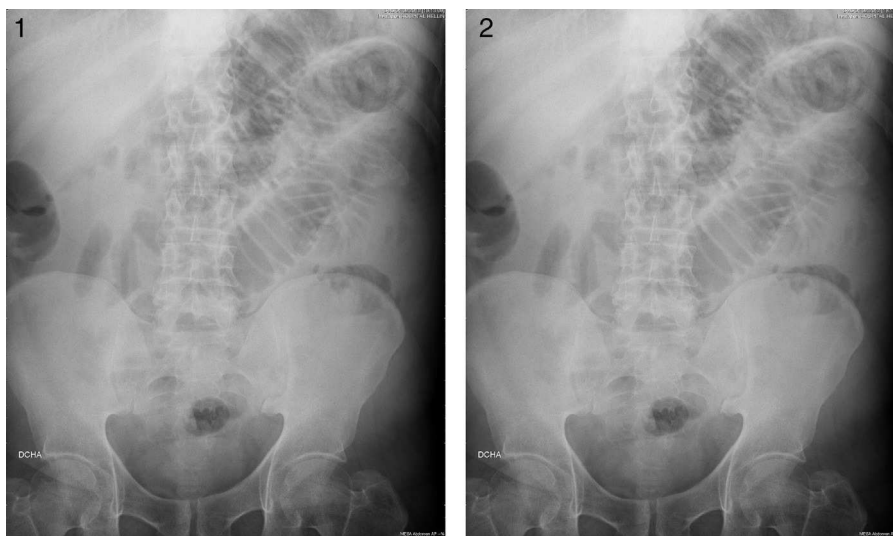
P. Calero^{a,*}, M. Scortechini^a y J. Valiente^b

^a Médicos Adjuntos del Servicio de Cirugía General y Digestiva, Hospital de Hellín, Hellín, Albacete, España

^b Jefe de Servicio de Cirugía General y Digestiva, Hospital de Hellín, Hellín, Albacete, España

La intususcepción intestinal es una causa rara de obstrucción intestinal en el adulto y producida por un bezoar no se encuentra descrita en la literatura. Presentamos el caso de un varón, de 49 años, sin antecedentes de interés, que

acude al Servicio de Urgencias refiriendo dolor abdominal de 3-4 días de evolución en el epigastrio, asociado a reducción del número y cantidad de deposiciones diarias. La exploración es compatible con obstrucción intestinal. Se

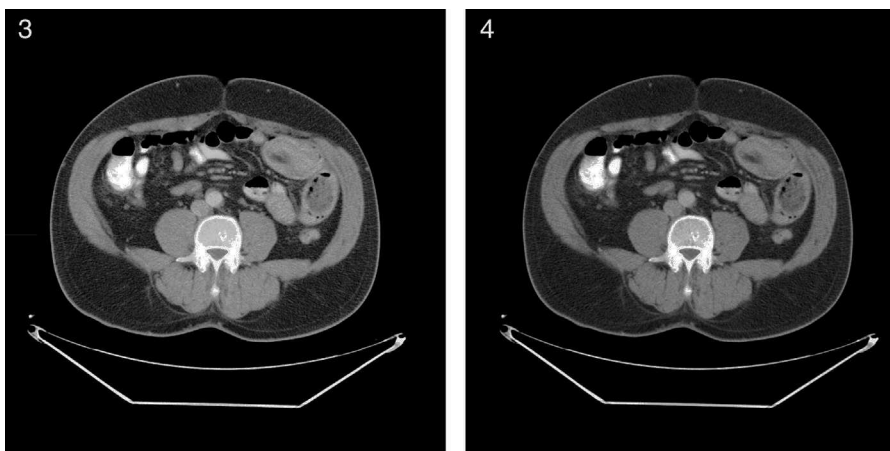


Figuras 1 y 2 Imágenes de la radiología simple. Se objetivan datos de obstrucción de intestino delgado.

[☆] Institución donde se realizó el estudio: Hospital de Hellín (Albacete, España).

* Autor para correspondencia: Servicio de Cirugía General y Digestiva del Hospital de Hellín. Hospital de Hellín. Calle Juan Ramón Jiménez, 40. CP 02400 Hellín, Albacete. Teléfono: +0034658432088; fax: +0034967597202.

Correo electrónico: pcalerogarcia@medicos.com (P. Calero).



Figuras 3 y 4 Imágenes de la tomografía axial. Se objetiva el asa que está involucrada en la intususcepción.



Figura 5 Imagen de la pieza quirúrgica: se puede ver la isquemia producida por el bezoar.



Figura 6 Bezoar seccionado.

le realiza una radiografía simple de abdomen en la que se objetiva dilatación de asas hasta yeyuno (figs. 1 y 2). En la tomografía computarizada (TAC) abdominal se describe una lesión ovalada que impresiona de invaginación intestinal en vacío derecho (figs. 3 y 4). Con el diagnóstico de obstrucción intestinal, se decide intervención quirúrgica urgente. Se observa íleo mecánico de delgado en el yeyuno medio por invaginación y bezoar intestinal de $6 \times 4 \times 3$ cm, con 2 zonas de invaginación y ulceración de la serosa. Se realiza una resección de unos 40 cm de delgado y anastomosis

terminoterminal (figs. 5 y 6). La evolución posquirúrgica es satisfactoria.

Financiación

No se recibió patrocinio de ningún tipo para llevar a cabo este estudio/artículo.

Conflicto de intereses

Los autores declaran no tener conflicto de intereses.