



IMAGEN CLÍNICA

Esofagitis por píldoras

Pill-induced esophagitis

R. Soto-Solís*



Servicio de Gastroenterología, Hospital Ángeles Pedregal, México D.F., México

Mujer de 20 años con esguince de tobillo, que tomó naproxeno y paracetamol para el dolor. Al día siguiente presentó disfagia, dolor torácico y melena. En la panendoscopia se observaron evidentes «úlceras en espejo» en el esófago distal (figs. 1 y 2).

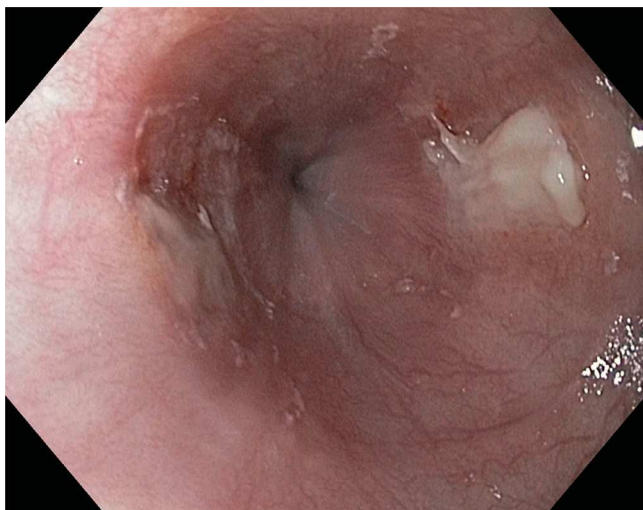


Figura 1 Esofagoscopia de alta definición y luz blanca que muestra 2 úlceras en el tercio distal del esófago que se disponen una frente a otra, en espejo.

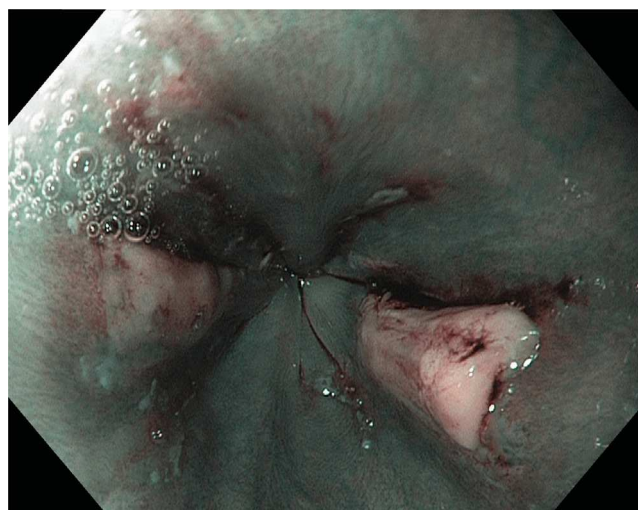

Figura 2 Úlceras en espejo en tercio distal del esófago vistas mediante imagen de banda estrecha (NBI), la cual resalta patrones vasculares y zonas de hemorragia.

Financiamiento

No se recibió patrocinio alguno para llevar a cabo este artículo.

Conflicto de intereses

El autor declara no tener ningún conflicto de intereses.

* Autor para correspondencia: Camino a Santa Teresa 1055-650, Col. Héroes de Padierna, Del. Magdalena Contreras, CP 10700, México D.F. Teléfono: +51355982.

Correo electrónico: rodrigosotomd@hotmail.com

URL: <http://www.hospitalvirtualmx.com>.