



REVISTA DE
GASTROENTEROLOGÍA
DE MÉXICO

www.elsevier.es/rgmx



CARTA CIENTÍFICA

Elastografía cuantitativa por ultrasonido endoscópico en la estadificación ganglionar del cáncer de esófago

Quantitative endoscopic ultrasound elastography in the nodal staging of esophageal cancer

La biopsia por aspiración con aguja fina (BAAF) guiada por ultrasonido endoscópico (USE) (BAAF-USE) es el *gold standard* para determinar afección ganglionar con seguridad diagnóstica >95¹, aunque no puede ser realizada a través del tumor primario, estructuras vasculares y técnicamente puede ser difícil. Utilizando el USE en modo B se han establecido 4 criterios convencionales característicos de los ganglios linfáticos (GL) malignos: > 1 cm, redondeados, hipoeoicos y bordes bien delimitados; sin embargo, la sensibilidad (Sn) y la especificidad (Sp) de estos criterios en distinguir malignidad excede el 80% solo cuando están todos presentes². La elastografía (EG) se aplica en tiempo real durante el USE (EG-USE) y evalúa la elasticidad y la dureza de los tejidos. La investigación clínica ha demostrado resultados favorables en la diferenciación entre tejidos benignos y malignos^{3,4}. La EG utiliza un mapa de color (rojo-verde-azul) en la región de interés (región of interés [ROI]): las áreas de color azul indican tejido duro; verde y amarillo, dureza intermedia, y rojo, tejido blando⁵; puede ser de 2 tipos: cualitativa y cuantitativa. La EG-USE cualitativa se determina por patrones de colores y ha demostrado precisión global de 88.1% en detectar malignidad en GL³. La EG-USE cuantitativa utiliza un software de segunda generación, es más objetiva y permite la cuantificación de la rigidez comparando 2 zonas diferentes de tejido (A y B) de la ROI. El área A incluye la mayor superficie del tejido estudiado, y el área B, una superficie de referencia de tejido adyacente normal de color rojo; el cociente B/A determina la relación de tensión o *strain ratio* (SR)⁶. La seguridad diagnóstica reportada para determinar malignidad en los GL es del 90%⁷.

El propósito de esta comunicación es mostrar la aplicación de la EG cuantitativa. Presentamos el caso clínico de un varón de 54 años referido para estadificación locorreccional de carcinoma epidermoide en tercio medio y distal

de esófago. Utilizamos un ecoendoscopio lineal electrónico multifrecuencia (EG-3870UTK, Pentax Medical Company, Tokio, Japón) y una consola con EG (AVUIS E 3.5 Hitachi Medical Corporation, Tokio, Japón). Exploramos de manera convencional con modo B identificando 2 GL paraesofágicos distales (estación 8) y un tercer ganglio en el axis celiaco, con dimensiones de 10.2 × 6.7 mm, 16.9 × 11 mm y 15.9 × 9 mm, respectivamente, ovales, hipoeoicos y de bordes bien definidos. Activamos la EG, observando una imagen en escala de grises modo B convencional en el lado derecho del monitor, y la misma imagen con la EG superpuesta en el lado izquierdo. Mediante compresión del transductor con apoyo de la gráfica de tensión y considerando los movimientos respiratorios y vasculares se consiguió una imagen estable por aproximadamente 5 s, y con la opción «*frame average*» obtuvimos el mejor fotograma, observando patrón azul homogéneo en los 3 ganglios (fig. 1). Subsecuentemente determinamos el SR; en los fotogramas obtenidos se seleccionó el área A (mayor superficie posible del GL) y el área B (superficie roja de tejido adyacente normal) (fig. 2), obteniendo valores de 9.83, 19.2 y 13.2, respectivamente. Se realizó BAAF del ganglio celiaco con aguja 22G (Expect™ Boston Scientific) guiada con doppler (fig. 3), un pase que se valoró por citopatólogo determinando muestra adecuada; el resultado citológico definitivo fue carcinoma escamoso metastásico (fig. 4). La estadificación locorreccional fue T3 (invasión de la adventicia sin afección de estructuras adyacentes) N2 (3 ganglios incluyendo al celiaco) (AJCC 2010/NCCN2013).

Giovannini et al.³ reportaron una Sn del 91.8% y una Sp del 82.5% de la EG-USE cualitativa para diferenciar GL benignos de malignos utilizando 5 patrones: 1, homogéneo verde (normal); 2, heterogéneo verde, amarillo y rojo (fibrosis o inflamación); 3, mixto o en panal de abejas (duro y blando de difícil interpretación); 4, área central verde rodeada por azul (malignidad hipervascularizada), y 5, azul con áreas heterogéneas verde y rojo (necrosis en lesión maligna avanzada). Sin embargo, el número de patrones y el mixto son una limitante. Knabe et al.⁸ obtuvieron una Sn del 100% y una Sp del 64.1% utilizando solo 3 patrones: 1, homogéneo verde (benigno); 2, imagen mixta, focal azul con predominio verde (áreas focales de neoplasia), y 3, homogéneo azul (maligno). En el presente caso, los 3 ganglios tuvieron patrón maligno.

Paterson et al.⁷ reportaron una Sn del 83% y una Sp del 96% de la EG-USE cuantitativa para diferenciar GL benignos

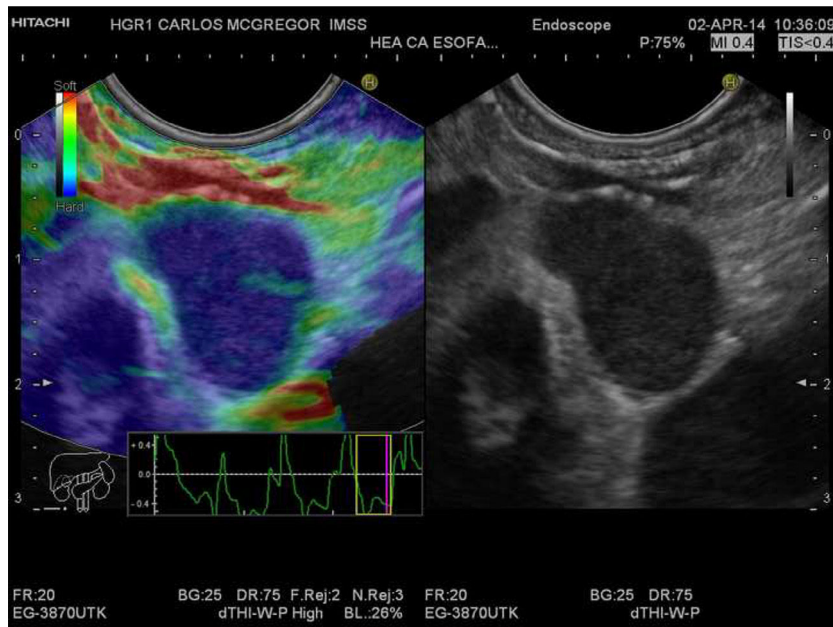


Figura 1 EG-USE cualitativa de ganglio paraesofágico. En la ventana derecha se observa la imagen en escala de grises, un ganglio linfático > 1 cm, oval, hipoeicoico y de bordes bien definidos, y en la izquierda, la misma imagen con la elastografía superpuesta que muestra patrón azul homogéneo (tipo 3). En el extremo inferior izquierdo se observa la gráfica de tensión con un recuadro amarillo de la opción «frame average».

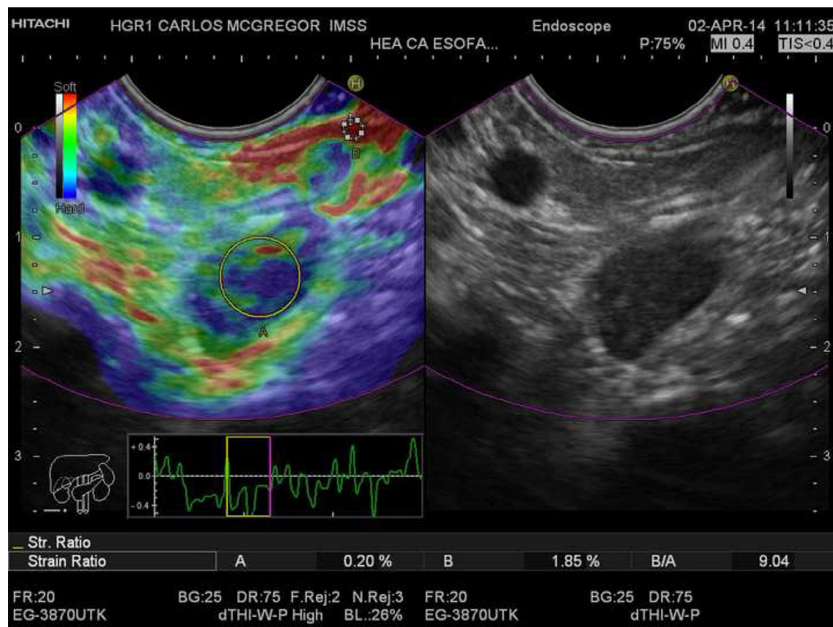


Figura 2 EG-USE cuantitativa del ganglio celiaco. En la ventana izquierda se muestra la medición del *strain ratio* (SR). Las 2 áreas delineadas con círculos amarillos corresponden al área A (mayor superficie del ganglio linfático) y área B (tejido normal adyacente color rojo) que se muestran en la parte inferior en forma de porcentaje. El SR calculado es mostrado como B/A en la parte inferior derecha.

de malignos, determinaron el SR con punto de corte óptimo ≥ 7.5 , siendo mejor comparado con los criterios convencionales. Un estudio previo describe un punto de corte de 3.81⁹. Esta técnica elimina las limitantes de la EG cualitativa. En este caso obtuvimos un SR > 7.5 en los 3 GL; por lo tanto, la EG-USE cualitativa y la cuantitativa diagnosticaron

malignidad, lo cual fue corroborado por BAAF en el ganglio celiaco; los otros ganglios no fueron susceptibles de biopsia, ya que se tendría que atravesar el tumor primario. Larsen et al.¹⁰ reportaron una Sn mayor de los criterios convencionales pero con una Sp mayor de la EG. Actualmente, la combinación de los criterios convencionales y la EG pueden

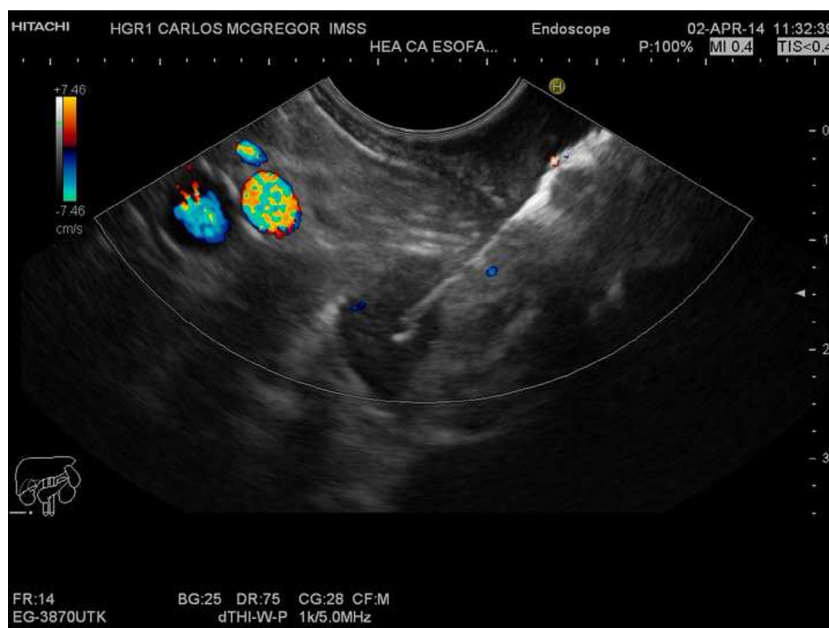


Figura 3 Biopsia por aspiración con aguja fina-USE del ganglio celiaco. Se utilizó una aguja de 22G guiada con doppler.

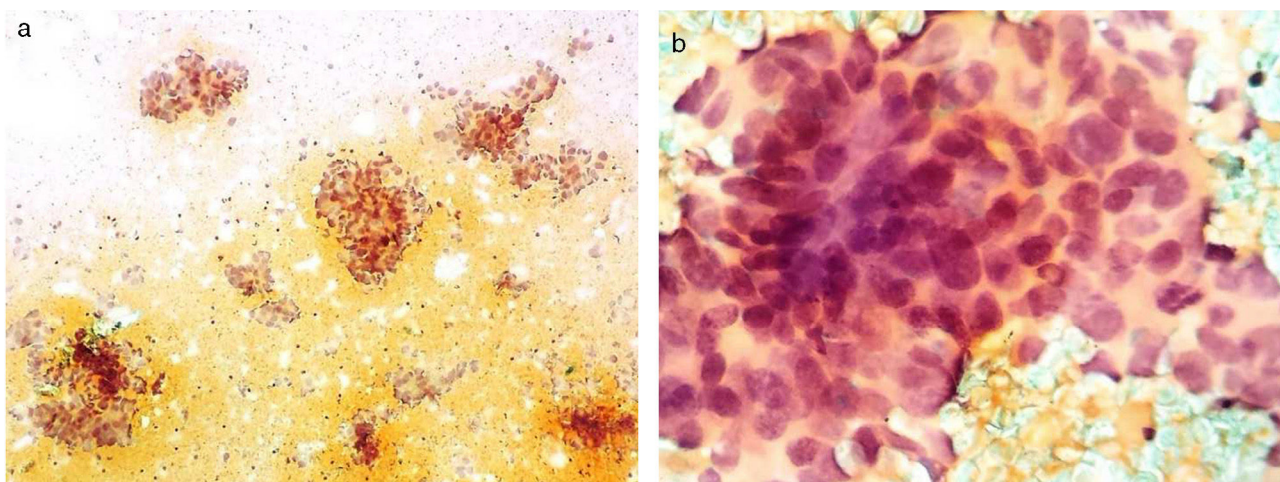


Figura 4 Citología obtenida por biopsia por aspiración con aguja fina. a) Vista panorámica con conglomerados tridimensionales de células sobrepuestas. b) En el acercamiento se observan células dispuestas en sincitio, con sobreposición e hiperchromasia nuclear, escaso citoplasma, cromatina grumosa y gruesa. Además, algunas mitosis atípicas y anisocariosis moderada.

ser utilizados para evitar BAAF-USE en los GL que se consideran probablemente benignos, y una alternativa en los casos en que la BAAF-USE está contraindicada. Se requiere experiencia para aplicar esta técnica y obtener imágenes con resultados confiables.

Conflicto de intereses

Los autores declaran no tener conflicto de intereses.

Financiamiento

No se recibió patrocinio de ningún tipo para llevar a cabo este estudio/artículo.

Bibliografía

1. Fritscher-Ravens A, Sriram PV, Bobrowski C, et al. Mediastinal lymphadenopathy in patients with or without previous malignancy: EUS-FNA-based differential cytodagnosis in 153 patients. *Am J Gastroenterol.* 2000;95:2278–84.
2. Catalano MF, Sivak MV, Rice T, et al. Endosonographic features predictive of lymph node metastasis. *Gastrointest Endosc.* 1994;40:442–6.
3. Giovannini M, Thomas B, Erwan B, et al. Endoscopic ultrasound elastography for evaluation of lymph nodes and pancreatic masses: A multicenter study. *World J Gastroenterol.* 2009;15:1587–93.
4. Ramírez-Ramírez MA, Martínez-García CL, Zamorano-Orozco Y, et al. Elastografía cuantitativa por ultrasonido endoscópico en

- tumor de páncreas, biopsia virtual: presentación de un caso. *Endoscopia*. 2013;25:109–13.
5. Ophir J, Cespedes I, Ponnekanti H, et al. Elastography: A quantitative method for imaging the elasticity of biological tissues. *Ultrasound Imaging*. 1991;13:111–34.
 6. Iglesias-García J, Domínguez-Muñoz E. Endoscopic ultrasound image enhancement elastography. *Gastrointest Endosc Clin N Am*. 2012;22:333–48.
 7. Paterson S, Duthie F, Stanley AJ. Endoscopic ultrasound-guided elastography in the nodal staging of oesophageal cancer. *World J Gastroenterol*. 2012;18:889–95.
 8. Knabe M, Günter E, Ell C, et al. Can EUS elastography improve lymph node staging in esophageal cancer? *Surg Endosc*. 2013;27:1196–202.
 9. Larsen MH, Frstrup CW, Mortensen MB. Intra- and inter-observer agreement of endoscopic sonoelastography in the evaluation of lymph nodes. *Ultraschall Med*. 2011;32:45–50.
 10. Larsen MH, Frstrup C, Hansen TP, et al. Endoscopic ultrasound, endoscopic sonoelastography, and strain ratio evaluation of lymph nodes with histology as gold standard. *Endoscopy*. 2012;44:759–66.

M.A. Ramírez-Ramírez^{a,*}, C.L. Martínez-García^b, I. Zaragoza-Serna^c e Y. Zamorano-Orozco^a

^a Servicio de Endoscopia Gastrointestinal, Hospital Regional N.º 01 «Carlos MacGregor Sánchez Navarro», Instituto Mexicano del Seguro Social, México D.F., México

^b Servicio de Endoscopia Gastrointestinal, Hospital San Angel Inn Universidad, México

^c Servicio de Patología, Hospital Regional N.º 01 «Carlos MacGregor Sánchez Navarro», Instituto Mexicano del Seguro Social, México D.F., México

* Autor para correspondencia: Servicio de Endoscopia Gastrointestinal, Hospital Regional N.º 01 «Carlos MacGregor Sánchez Navarro», Instituto Mexicano del Seguro Social. Xola N.º 222 esquina Gabriel Mancera, Colonia del Valle, Delegación Benito Juárez, C.P. 03100, México D.F., México. Teléfono: +5639 3822.

Correo electrónico: ramirez.ramirez.ma@gmail.com (M.A. Ramírez-Ramírez).

<http://dx.doi.org/10.1016/j.rgmx.2014.08.005>

Gastritis flemonosa aguda

Acute phlegmonous gastritis

La gastritis flemonosa es un tipo de gastritis aguda endógena, rara¹, con un alto índice de mortalidad (aproximadamente el 50%)^{2,3}. Usualmente es causada por una bacteria piógena. Una de las complicaciones más frecuentes es la gastritis enfisematosa. Algunos de los factores de riesgo para padecer gastritis flemonosa son: inmunodeficiencias, carcinoma gástrico, procedimiento endoscópico terapéutico previo, enfermedades oncológicas, desnutrición y uso crónico de glucocorticoides⁴. Sin embargo, se describe en la literatura que aproximadamente el 50% de los pacientes que desarrollan gastritis flemonosa son sujetos sanos³. El mecanismo de contagio puede ser por vía hematológica, linfática o por diseminación directa de otra zona contaminada⁵. El diagnóstico se realiza mediante endoscopia o ultrasonido endoscópico. El cuadro clínico se presenta con dolor abdominal severo, intolerancia a la vía oral, fiebre y escalofríos^{4,6}. El tratamiento hasta el momento es controvertido, desde antibioticoterapia hasta resección gástrica^{3,4}.

Presentamos el caso de un paciente varón de 35 años de edad, con antecedente de gastritis no atrófica por endoscopia asociada a *Helicobacter pylori*, recibiendo tratamiento de erradicación hace un año. Acude a nuestra institución por dolor epigástrico intenso de 5 días de evolución acompañado de intolerancia a la vía oral, agregándose en las últimas 24 h vómitos con restos hemáticos y melena, motivo por el cual acude al servicio de urgencias. Al interrogatorio refiere haber ingerido alimentos en descomposición 8 días antes al inicio de la sintomatología.

A la exploración física con diaforesis, taquicardia, febrícula y presión arterial sin alteraciones. Dolor epigástrico a la palpación superficial sin organomegalias.

Las pruebas de laboratorio con leucocitos de $23,6 \times 10^3 \mu\text{l}$, neutrófilos $21 \times 10^3 \mu\text{l}$, linfocitos 0,9%, Hb 12,7 g/dl, VCM 78,5 fl, proteína c reactiva 21,61 mg/dl; resto de pruebas del laboratorio dentro de los parámetros normales. Se le realiza tomografía axial computarizada (TAC) de abdomen (fig. 1) la cual reporta: «Importante engrosamiento en la pared gástrica y duodenal de etiología por determinar. Ganglios mesentéricos y retroperitoneales de morfología reactiva y atrofia pancreática».

Se realizó endoscopia de tubo digestivo alto (fig. 2) encontrando esófago normal, abundante material hemático y mucopurulento en cámara gástrica, aspirándose 200 cc. Mucosa y pliegues gástricos con edema y eritema generalizado, múltiples erosiones cubiertas de exudado mucopurulento con sangrado espontáneo en capa. Duodeno hasta la tercera porción con mucosa y pliegues edematosos, friables, con erosiones cubiertas de exudado mucopurulento y restos hemáticos. Se tomó aspirado de exudado gástrico y biopsias gástricas y duodenales para cultivo y estudio histopatológico. El cultivo con crecimiento de cocos Gram positivos compatible con estreptococos beta-hemolíticos. El estudio histopatológico reportó: «Inflamación aguda, intensa, activa con formación de micro abscesos e infiltrado inflamatorio difuso con predominio de polimorfonucleares, ulceración multifocal del epitelio e hiperplasia foveolar compatible con gastritis flemonosa aguda». Se realizó inmunohistoquímica encontrando negativo para: citomegalovirus, *Helicobacter pylori*, microorganismos micóticos y micobacterias (fig. 3).

El paciente cursó con 13 días de estancia intrahospitalaria, con evolución tórpida. Se manejó con antibioticoterapia IV, nutrición parenteral y, posteriormente, enteral mediante sonda nasoyeyunal. Es dado de alta a domicilio con tratamiento ambulatorio. Se realizó control endoscópico a los 2 meses con los siguientes hallazgos: «Cámara gástrica con distensibilidad alterada debido a efecto cicatricial;