

Neumatosis quística intestinal como causa infrecuente de dolor abdominal crónico

Pneumatosis cystoides intestinalis as an infrequent cause of chronic abdominal pain

Varón de 81 años, sin antecedentes de interés, en seguimiento en consultas de digestivo por estreñimiento y dolor abdominal recurrente, acude a urgencias por dolor epigástrico intenso, no irradiado, acompañado de náuseas, sin vómitos, ni fiebre. A la exploración física destaca abdomen distendido y timpánico, ruidos hidroaéreos disminuidos, dolor generalizado a la palpación, sin signos de irritación peritoneal. En el análisis de sangre se observa elevación de reactantes de fase aguda y de amilasa pancreática (1.189 UI/l) y de lipasa (3.900 UI/l) en rango de pancreatitis aguda. Tras objetivarse neumoperitoneo en radiografía simple se solicita TC abdominal urgente, objetivándose gas libre intraperitoneal, principalmente en flanco izquierdo y engrosamiento del duodeno sugestivo de origen péptico, sin datos radiológicos de pancreatitis (fig. 1). Ante la estabilidad clínica se decide ingreso hospitalario con manejo conservador, que consiste en reposo digestivo y antibioterapia de amplio espectro. A las 48 h, el paciente presenta mejoría clínica importante con normalización de las alteraciones analíticas. Durante el ingreso se completa el estudio etiológico, encontrándose en endoscopia digestiva alta numerosas lesiones sobreelevadas en bulbo y segunda porción duodenal, compatibles con neumatosis quística intestinal (NQI) (Figuras 2 y 3), hallazgos que se confirman mediante cápsula endoscópica a nivel yeyunal. Tras completar el estudio se descartan causas secundarias por lo que se clasificó como idiopática. Durante el ingreso presentó favorable evolución con tratamiento con oxígeno suplementario y antibioterapia empírica, y fue dado de alta asintomático.

La NQI es una entidad poco común, caracterizada por la presencia de múltiples quistes llenos de aire en la pared del tracto gastrointestinal¹. Su etiología exacta no está claramente establecida, ni existe ninguna presenta-

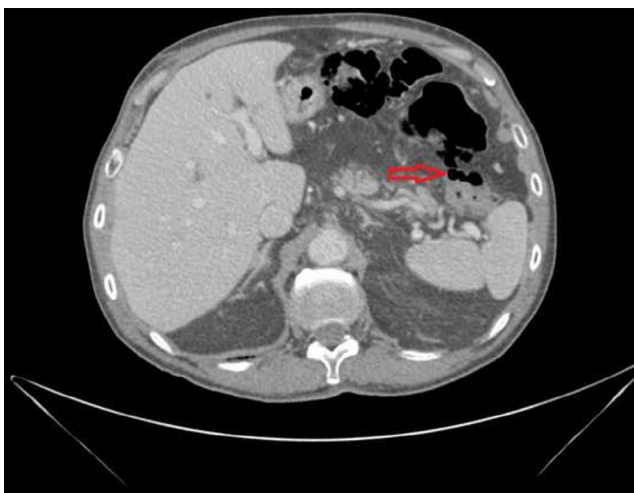
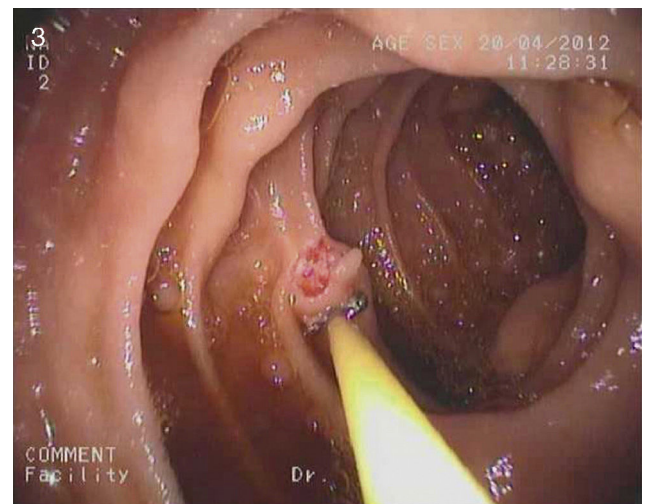
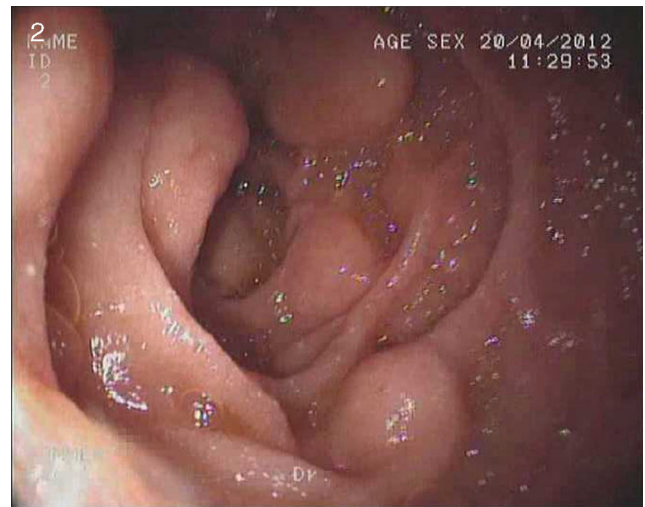

Figura 1 Tomografía computarizada abdominal urgente describe gas libre intraperitoneal, sobre todo en flanco izquierdo, con engrosamiento de la pared duodenal.



Figuras 2 y 3 En endoscopia digestiva alta se visualizan numerosas lesiones sobreelevadas en bulbo y segunda porción duodenal, compatibles con neumatosis quística intestinal.

ción clínica típica. Según los desencadenantes implicados, podemos hablar de forma primaria o idiopática (15%) y secundaria (85%) en relación con enfermedades abdominales (enfermedades quirúrgicas, infecciones, inmunodeficiencias o inflamación crónica) y extraintestinales². Los métodos diagnósticos incluyen estudios radiológicos, endoscópicos o quirúrgicos. Su significado y la necesidad de tratamiento tienen que ser valorados en el contexto clínico. La NQI habitualmente no produce síntomas, y si aparecen, suelen ser inespecíficos, como por ejemplo molestias abdominales, diarrea, estreñimiento, rectorragia, tenesmos y pérdida de peso, aunque una pequeña proporción de pacientes puede comenzar con complicaciones graves como neumoperitoneo a tensión, hemorragia, intususcepción o perforación intestinal. Uno de los signos patognomónicos es la presencia de neumoperitoneo sin irritación peritoneal debido a rotura de un quiste, que se observa hasta en un tercio de los pacientes³.

En nuestro paciente, dado el cuadro clínico y alteraciones analíticas asociadas, sobre todo la elevación de amilasa y lipasa, la pancreatitis aguda fue el diagnóstico inicial, descartada tras la realización de prueba de imagen y

visualización de aire libre intraabdominal, que a su vez puede justificar dichas alteraciones.

En cuanto al manejo terapéutico de la NQI, debe dirigirse a la causa subyacente siempre cuando sea posible. Los pacientes asintomáticos no precisan tratamiento, y el manejo conservador, que incluye esteroides, dieta elemental, oxígeno hiperbárico y antibióticos, está recomendado en formas leves. La intervención quirúrgica se reserva a los casos que presentan síntomas graves o complicaciones⁴.

Financiamiento

No se recibió patrocinio de ningún tipo para llevar a cabo este estudio/artículo.

Conflicto de intereses

Los autores declaran no tener conflicto de intereses.

Bibliografía

1. Voboril R. Pneumatosis cystoides intestinalis-a review. *Acta Medica (Hradec Králové)*. 2001;44:89-92.
2. Arıkanoglu Z, Aygen E, Camci C, Akbulut S, Basbug M, Dogru O, et al. Pneumatosis cystoides intestinalis: A single center experience. *World J Gastroenterol*. 2012;18:453-7.
3. Boerner RM, Fried DB, Warshauer DM, Isaacs K. Pneumatosis intestinalis. Two case reports and a retrospective review of the literature from 1985 to 1995. *Dig Dis Sci*. 1996;41:2272-85.
4. Khalil PN, Huber-Wagner S, Ladurner R, Kleespies A, Siebeck M, Mutschler W, et al. Natural history, clinical pattern, and surgical considerations of pneumatosis intestinalis. *Eur J Med Res*. 2009;14:231-9.

K. Klimova*, M.D. Pérez Valderas, B. Merino Rodríguez, C. González Asanza y P. Menchén Fernández-Pacheco

Servicio de Aparato Digestivo, Hospital General Universitario Gregorio Marañón, Madrid, España

* Autor para correspondencia: Hospital General Universitario Gregorio Marañón, Dr. Esquerdo 46, 28007 Madrid.

Correos electrónicos: katerina_klimova@yahoo.com, kliminka@hotmail.com (K. Klimova).

<http://dx.doi.org/10.1016/j.rgmx.2014.09.001>