

- tumor de páncreas, biopsia virtual: presentación de un caso. *Endoscopia*. 2013;25:109–13.
5. Ophir J, Cespedes I, Ponnekanti H, et al. Elastography: A quantitative method for imaging the elasticity of biological tissues. *Ultrasound Imaging*. 1991;13:111–34.
 6. Iglesias-García J, Domínguez-Muñoz E. Endoscopic ultrasound image enhancement elastography. *Gastrointest Endosc Clin N Am*. 2012;22:333–48.
 7. Paterson S, Duthie F, Stanley AJ. Endoscopic ultrasound-guided elastography in the nodal staging of oesophageal cancer. *World J Gastroenterol*. 2012;18:889–95.
 8. Knabe M, Günter E, Ell C, et al. Can EUS elastography improve lymph node staging in esophageal cancer? *Surg Endosc*. 2013;27:1196–202.
 9. Larsen MH, Frstrup CW, Mortensen MB. Intra- and inter-observer agreement of endoscopic sonoelastography in the evaluation of lymph nodes. *Ultraschall Med*. 2011;32:45–50.
 10. Larsen MH, Frstrup C, Hansen TP, et al. Endoscopic ultrasound, endoscopic sonoelastography, and strain ratio evaluation of lymph nodes with histology as gold standard. *Endoscopy*. 2012;44:759–66.

M.A. Ramírez-Ramírez^{a,*}, C.L. Martínez-García^b, I. Zaragoza-Serna^c e Y. Zamorano-Orozco^a

^a Servicio de Endoscopia Gastrointestinal, Hospital Regional N.º 01 «Carlos MacGregor Sánchez Navarro», Instituto Mexicano del Seguro Social, México D.F., México

^b Servicio de Endoscopia Gastrointestinal, Hospital San Angel Inn Universidad, México

^c Servicio de Patología, Hospital Regional N.º 01 «Carlos MacGregor Sánchez Navarro», Instituto Mexicano del Seguro Social, México D.F., México

* Autor para correspondencia: Servicio de Endoscopia Gastrointestinal, Hospital Regional N.º 01 «Carlos MacGregor Sánchez Navarro», Instituto Mexicano del Seguro Social. Xola N.º 222 esquina Gabriel Mancera, Colonia del Valle, Delegación Benito Juárez, C.P. 03100, México D.F., México. Teléfono: +5639 3822.

Correo electrónico: ramirez.ramirez.ma@gmail.com (M.A. Ramírez-Ramírez).

<http://dx.doi.org/10.1016/j.rgmx.2014.08.005>

Gastritis flemonosa aguda

Acute phlegmonous gastritis

La gastritis flemonosa es un tipo de gastritis aguda endógena, rara¹, con un alto índice de mortalidad (aproximadamente el 50%)^{2,3}. Usualmente es causada por una bacteria piógena. Una de las complicaciones más frecuentes es la gastritis enfisematosa. Algunos de los factores de riesgo para padecer gastritis flemonosa son: inmunodeficiencias, carcinoma gástrico, procedimiento endoscópico terapéutico previo, enfermedades oncológicas, desnutrición y uso crónico de glucocorticoides⁴. Sin embargo, se describe en la literatura que aproximadamente el 50% de los pacientes que desarrollan gastritis flemonosa son sujetos sanos³. El mecanismo de contagio puede ser por vía hematológica, linfática o por diseminación directa de otra zona contaminada⁵. El diagnóstico se realiza mediante endoscopia o ultrasonido endoscópico. El cuadro clínico se presenta con dolor abdominal severo, intolerancia a la vía oral, fiebre y escalofríos^{4,6}. El tratamiento hasta el momento es controvertido, desde antibioticoterapia hasta resección gástrica^{3,4}.

Presentamos el caso de un paciente varón de 35 años de edad, con antecedente de gastritis no atrófica por endoscopia asociada a *Helicobacter pylori*, recibiendo tratamiento de erradicación hace un año. Acude a nuestra institución por dolor epigástrico intenso de 5 días de evolución acompañado de intolerancia a la vía oral, agregándose en las últimas 24 h vómitos con restos hemáticos y melena, motivo por el cual acude al servicio de urgencias. Al interrogatorio refiere haber ingerido alimentos en descomposición 8 días antes al inicio de la sintomatología.

A la exploración física con diaforesis, taquicardia, febrícula y presión arterial sin alteraciones. Dolor epigástrico a la palpación superficial sin organomegalias.

Las pruebas de laboratorio con leucocitos de $23,6 \times 10^3 \mu\text{l}$, neutrófilos $21 \times 10^3 \mu\text{l}$, linfocitos 0,9%, Hb 12,7 g/dl, VCM 78,5 fl, proteína c reactiva 21,61 mg/dl; resto de pruebas del laboratorio dentro de los parámetros normales. Se le realiza tomografía axial computarizada (TAC) de abdomen (fig. 1) la cual reporta: «Importante engrosamiento en la pared gástrica y duodenal de etiología por determinar. Ganglios mesentéricos y retroperitoneales de morfología reactiva y atrofia pancreática».

Se realizó endoscopia de tubo digestivo alto (fig. 2) encontrando esófago normal, abundante material hemático y mucopurulento en cámara gástrica, aspirándose 200 cc. Mucosa y pliegues gástricos con edema y eritema generalizado, múltiples erosiones cubiertas de exudado mucopurulento con sangrado espontáneo en capa. Duodeno hasta la tercera porción con mucosa y pliegues edematosos, friables, con erosiones cubiertas de exudado mucopurulento y restos hemáticos. Se tomó aspirado de exudado gástrico y biopsias gástricas y duodenales para cultivo y estudio histopatológico. El cultivo con crecimiento de cocos Gram positivos compatible con estreptococos beta-hemolíticos. El estudio histopatológico reportó: «Inflamación aguda, intensa, activa con formación de micro abscesos e infiltrado inflamatorio difuso con predominio de polimorfonucleares, ulceración multifocal del epitelio e hiperplasia foveolar compatible con gastritis flemonosa aguda». Se realizó inmunohistoquímica encontrando negativo para: citomegalovirus, *Helicobacter pylori*, microorganismos micóticos y micobacterias (fig. 3).

El paciente cursó con 13 días de estancia intrahospitalaria, con evolución tórpida. Se manejó con antibioticoterapia IV, nutrición parenteral y, posteriormente, enteral mediante sonda nasoyeyunal. Es dado de alta a domicilio con tratamiento ambulatorio. Se realizó control endoscópico a los 2 meses con los siguientes hallazgos: «Cámara gástrica con distensibilidad alterada debido a efecto cicatricial;

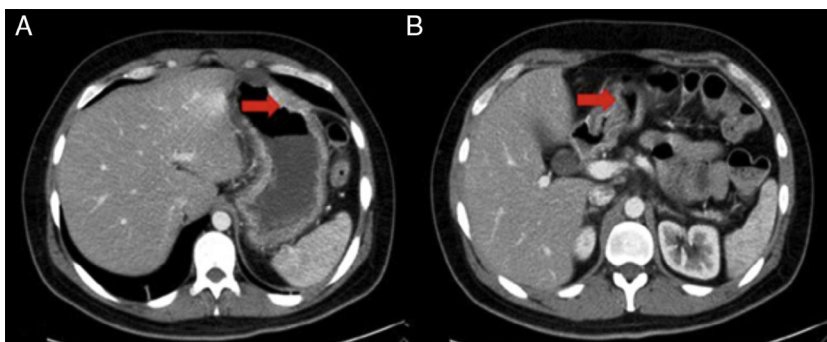


Figura 1 Tomografía axial computarizada de abdomen con engrosamiento de pared gástrica y duodenal. A) Corte a nivel gástrico. B) Corte a nivel duodenal.

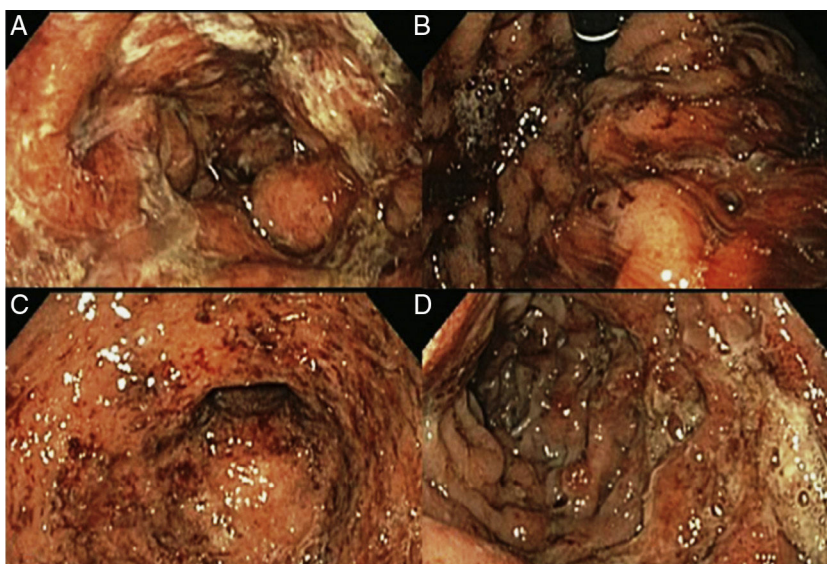


Figura 2 A) Mucosa gástrica con edema, eritema y exudado mucopurulento. B) Retrovisión gástrica mostrando sangrado espontáneo en capa. C) Píloro abierto, edematoso con sangrado en capa. D) Duodeno con mucosa y pliegues edematosos, friables, con erosiones cubiertas de exudado mucopurulento y restos hemáticos.

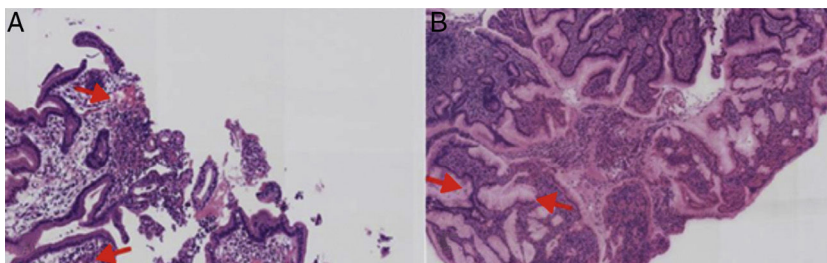


Figura 3 A) Biopsia de mucosa gástrica con microabscesos. B) Hiperplasia foveolar e infiltrado inflamatorio luminal.

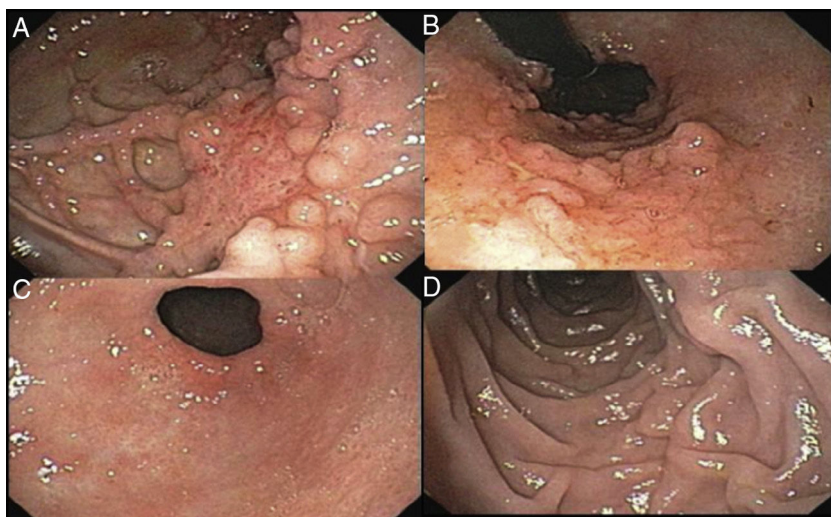


Figura 4 A) Mucosa gástrica con distensibilidad limitada por efecto cicatricial con formación de pseudodivertículos. B) Retrovisión en cámara gástrica mostrando patrón mucoso en «empedrado». C) Píloro abierto, con eritema mucoso en parches. D) Duodeno normal.

mucosa con un patrón empedrado y polipoideo de predominio en cara posterior, y curva menor de cuerpo gástrico con múltiples cicatrizaciones y formación de pseudodivertículos. El bulbo duodenal con eritema en parches» resto sin datos patológicos (fig. 4).

Nuestro paciente era un sujeto previamente sano, en el cual no conseguimos identificar ningún factor de riesgo excepto la ingesta previa de alimentos en descomposición. La presentación del cuadro clínico del paciente es clásica según lo informado en la literatura, sin embargo, el diagnóstico diferencial es extenso. En nuestro caso, la TAC permitió sospechar la enfermedad, excluyendo diagnósticos diferenciales. El estudio endoscópico temprano con la realización de la tinción de Gram y cultivos directos de la mucosa gástrica nos permitieron confirmar el diagnóstico⁶. Aunque el tratamiento es controvertido, el manejo conservador con antibioticoterapia parenteral y soporte nutricional es efectivo cuando se realiza un diagnóstico oportuno, reservando el tratamiento quirúrgico cuando se presentan complicaciones².

Financiamiento

No se recibió patrocinio de ningún tipo para llevar a cabo este estudio/artículo.

Conflicto de intereses

Los autores declaran no tener conflicto de intereses.

Agradecimientos

A la Dra. Mónica García Gutiérrez del Departamento de Patología del Centro Médico ABC, por facilitar las imágenes.

Bibliografía

1. Alonso JV, de la Fuente Carrillo JJ, Gutiérrez Solís MA, Vara Morate FJ, López Ruiz DJ. Gastric wall abscess presenting as thoracic pain: Rare presentation of an old disease. *Ann Gastroenterol.* 2013;26:360-2.
2. Park CW, Kim A, Cha SW, Jung SH, Yang HW, Lee YJ, et al. A case of phlegmonous gastritis associated with marked gastric distension. *Gut Liver.* 2010;4:415-8.
3. Min SY, Kim YH, Park WS. Acute phlegmonous gastritis complicated by delayed perforation. *World J Gastroenterol.* 2014;20:3383-7.
4. Schultz Mar J, van der Hulst R, Tytgat Guido. *Gastrointestinal Endoscopy.* 1996;44:80-3.
5. Yu QQ, Tariq A, Unger SW, Cabello-Inchausti B, Robinson MJ. Phlegmonous gastritis associated with Kaposi sarcoma: A case report and review of the literature. *Arch Pathol Med.* 2004;128:801-3.
6. Almazán-Urbina F, González-Ortiz. Valoración del engrosamiento de la mucosa gástrica o duodenal por tomografía axial computada como indicación de panendoscopia. *Rev Sanid Milit Mex.* 2011;65:232-240.

F. Cortes-Barenque^a, J.C. Salceda-Otero^{a,b,*},
D. Angulo-Molina^a y D. Lozoya-González^a

^a Servicio de Endoscopia Gastrointestinal,
Centro Médico ABC, México, D.F., México

^b Ultrasonido Endoscópico, Centro Médico ABC,
México, D.F., México

*Autor para correspondencia: Unidad de Endoscopia Avanzada, Centro Médico ABC. Observatorio, Sur 136, Número 116, Colonia Las Américas, México D.F. Tel.: +5272 49 19.
Correo electrónico: carlossalceda@yahoo.com
(J.C. Salceda-Otero).

<http://dx.doi.org/10.1016/j.rgmx.2014.07.003>