



IMAGEN CLÍNICA

Linfoma anal primario en un paciente operado de hemorroidectomía



Primary anal lymphoma in a patient that underwent hemorrhoidectomy

C.Z. Díaz Barrientos^{a,*}, R.M. Osorio Hernández^b y T. Navarrete Cruces^b

^a Servicio de Coloproctología, Hospital Universitario de Puebla, Puebla, México

^b Servicio de Coloproctología, Hospital General de México, México, D.F., México

Varón de 40 años de edad, sin antecedentes patológicos, diagnosticado con enfermedad hemorroidal grado III por anoscopia. Se descartó problema orgánico proximal tras realizar rectosigmoidoscopia flexible hasta 55 cm del margen anal. Se realiza hemorroidectomía tipo Ferguson de los 3 paquetes principales. Se egresa a las 24 h. Fue dado de alta de la consulta externa a los 30 días, con heridas cicatrizadas, sin datos de infección. Reporte histopatológico; paquetes hemorroidales con ingurgitación. Acude a los 45 días, posterior al alta de consulta externa por dolor anal, sensación de masa, sangrado y diarrea. A la exploración se encuentra en la región perianal una tumoración de 8 × 8 cm circunferencial, indurada, hiperémica y violácea (fig. 1). Limitada al conducto anal sin afección del recto. Se realiza prueba de ELISA para VIH y confirmatoria con Western-Blot positiva, no se contaba con dicha prueba previa a la cirugía. Se realiza toma de biopsia. El estudio histopatológico con inmunohistoquímica reportó linfoma no-Hodgkin difuso con inmunofenotipo B. Tomografía

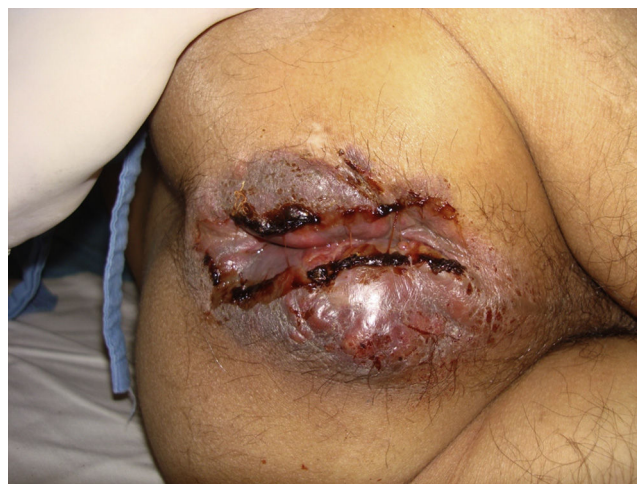

Figura 1 Tumoración anal en su presentación a urgencias.

* Autor para correspondencia: Diagonal Zaragoza 5128 Consultorio 208 Colonia San Manuel Puebla, Puebla México, Código Postal 72570, Tel.: +22 25769091.

Correo electrónico: cher.zilahy@hotmail.com
(C.Z. Díaz Barrientos).

<http://dx.doi.org/10.1016/j.rgmx.2014.09.002>

0375-0906/© 2014 Asociación Mexicana de Gastroenterología. Publicado por Masson Doyma México S.A. Todos los derechos reservados.

de cuello, tórax, abdomen y pelvis sin evidencia de linfoma nodal y la biopsia de médula ósea fue reportada como normal. Se envía a consulta de hematología, no acepta tratamiento con quimioterapia y fallece a los 3 meses (fig. 2).

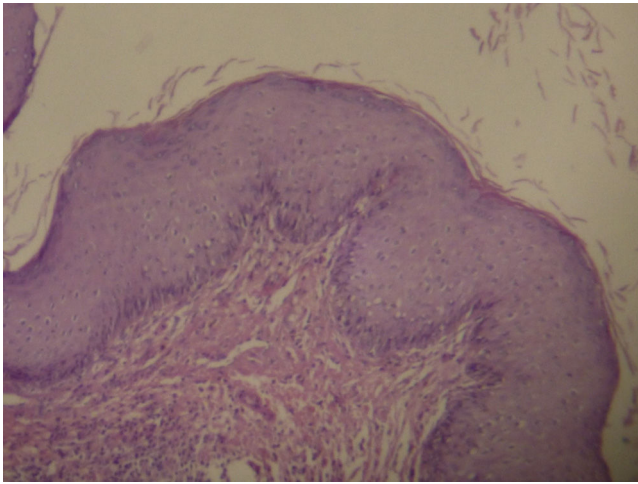


Figura 2 Corte histopatológico de la tumoración anal.

Financiamiento

No se recibió patrocinio de ningún tipo para llevar a cabo este estudio/artículo.

Conflicto de intereses

Los autores declaran no tener conflicto de intereses.