

acompañados o no de objetos metálicos, es obligado por parte del personal de salud y familiares para poder realizar un diagnóstico y tratamiento precoz y adecuado. En este caso de ingesta múltiple de imanes, los cuales se alinearon dentro de la cámara gástrica, no existió el paso hacia otros segmentos del tracto gastrointestinal, permitiendo el manejo endoscópico sin complicaciones.

## Bibliografía

- Ahmed A, Hassab M, Al-Hussdini A, et al. Magnetic toy ingestion leading to jejunocecal fistula in a child. Case reports. Saudi Med J. 2010;31:442-4.
- Gün F, Günendi T, Kilic B, et al. Multiple magnet ingestion resulting in small bowel perforation: A case report. Ulus Trauma Acil Cerrahi Derg. 2013;19:177-9.
- Bornstein A, Spyker D, Cantinela L, et al. 2011 annual report of the American Association of Poison Control Centers National Poison Data System (NPDS): 29th annual report. Clin Toxicol. 2012;50:911-1164.
- Hussain S, Bousvaros A, Gilger M, et al. Management of ingested magnets in children. J Pediatr Gastroenterol Nutr. 2012;55:239-42.
- Chevallier M, Barbier C, Jacquier C, et al. Un aimant vaut mieux que deux. Arch Pediatr. 2012;19:811-4.
- De Roo AM, Thompson T, Chounthirath H, et al. Rare-earth magnet ingestion-related injuries among children, 2000-2012. Clin Pediatr (Phila). 2013;52:1006-13.
- George A, Motiwale S. Magnets, children and the bowel: A dangerous attraction? WJG. 2012;18:5324-8.
- Deveny IA. Hazards of ingested magnets. JLGH. 2009;4:90-3.
- Dutta S, Barzin A. Multiple Magnet Ingestion as a source of severe gastrointestinal complications requiring surgical intervention. Arch Pediatr Adolesc Med. 2008;162:123-5.
- Tsai J, Shaul D, Sydorak R, et al. Ingestion of magnetic toys: report of serious complications requiring surgical intervention and a proposed management algorithm. Perm J. 2013;17:11-20.

J.F. Cadena-León\*, M. Cázares-Méndez,  
C. Arguello-Bermeo, R. Cervantes Bustamante  
y J.A. Ramírez-Mayans

*Departamento de Gastroenterología y Nutrición  
Pediátrica, Instituto Nacional de Pediatría, México D.F.,  
México*

\*Autor para correspondencia. Departamento de Gastroenterología y Nutrición Pediátrica, Servicio de Endoscopia. Instituto Nacional de Pediatría. Insurgentes Sur 3700-C, col. Cuicuilco-Coyoacán, CP 04530, México D.F. Teléfono: (52)10840900, ext 1288. Correo electrónico: [pcaden60@hotmail.com](mailto:pcaden60@hotmail.com) (J.F. Cadena-León).

<http://dx.doi.org/10.1016/j.rgmx.2014.07.001>

## Vólvulo simultáneo de íleon y sigmoides



### Simultaneous volvulus of the ileum and sigmoid colon

Se presenta el caso de un paciente femenino de 33 años, la cual ingresó a urgencias por dolor y distensión abdominal, además de ausencia de evacuaciones de 2 días de evolución. Se realizó TAC abdominal en la que se diagnosticó vólvulo de sigmoides (fig. 1), apreciando signo de remolino (fig. 1). Mediante rectosigmoidoscopia, se logra su resolución y la paciente es egresada. Tres semanas después acude nuevamente por presentar dolor abdominal súbito, distensión y vómito fecaloide, así como deshidratación de 2 días de evolución. Durante la exploración física se encontró ausencia de peristalsis, dolor abdominal y timpanismo generalizado, signo de von Blumberg positivo. Su BH reportó leucocitosis de 17.3 con un 16% de bandas. No se contó con radiografías. Se realizó ultrasonido abdominal con hallazgo de distensión generalizada de asas intestinales y presencia de líquido libre. Por lo anterior se decidió realizar laparotomía exploradora, considerando el diagnóstico de vólvulo sigmoideo recurrente, por el antecedente mencionado. Inesperadamente se encontró vólvulo simultáneo de intestino delgado y de sigmoides (fig 2). La porción afectada del intestino delgado fue el íleon, en aproximadamente 2.7 m justo a 5 cm antes de la válvula ileocecal, la cual presentaba necrosis por torsión de su mesenterio en sentido horario, junto al sigmoides que a su vez también estaba volvulado en el mismo

sentido, por lo que se decidió realizar resección ileal con anastomosis primaria y resección de sigmoides con procedimiento de Hartmann.

La evolución de la paciente fue adecuada y fue egresada por mejoría. En la actualidad ya se realizó el cierre de colostomía, con adecuada evolución, incluso ya en seguimiento por consulta externa.

El caso presentado corresponde a un vólvulo simultáneo de íleon y sigmoides, también denominado vólvulo doble o compuesto.

Es una entidad rara, descrita a menudo en oriente medio, Asia y África. Descrita menos frecuentemente en la literatura occidental<sup>1,2</sup>. Esta entidad fue descrita por primera vez en 1845, por Parker<sup>3</sup>.

Tres factores han sido relacionados con este vólvulo doble. Un largo y móvil mesenterio de intestino delgado, un sigmoides redundante con un pedículo corto, y una dieta alta en volumen con una ingesta simultánea de abundante líquido<sup>4</sup>.

Se plantea en su patogenia que cuando se ingiere la dieta, esta progresa en asas del yeyuno, dándoles mayor peso, y provocando su caída hacia el cuadrante inferior izquierdo, mientras que las asas vacías de íleon y yeyuno distal giran en sentido horario alrededor de la base estrecha sigmoidea<sup>4</sup>.

El vólvulo doble es una condición que progresa rápidamente hacia la gangrena de ambos segmentos volvulados, siendo la peritonitis, la sepsis y la deshidratación las principales complicaciones. Los síntomas principales incluyen dolor abdominal (100%) distensión abdominal (94-100%) náuseas y vomito (87-100%) y rebote (69%)<sup>4</sup>.

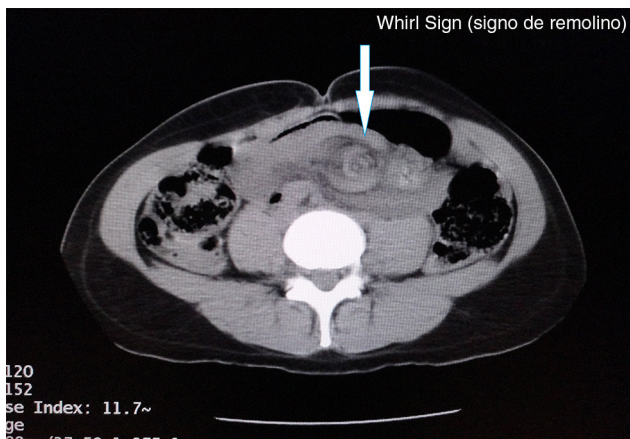


Figura 1 Imagen de signo de remolino (whirl sign).

El diagnóstico preoperatorio de esta condición es muy difícil y se calcula en tan solo un 20% de los casos<sup>5</sup>. Existen sin embargo tres características que lo pueden orientar: un cuadro de oclusión de intestino delgado, una radiografía con predominio de obstrucción de intestino grueso y la incapacidad de insertar un sigmoidoscopio<sup>4</sup>.

Además, en la TAC, existe el denominado signo de remolino (whirl sign), descrito por Fisher para vólvulo de intestino medio, como una imagen producida cuando asas intestinales y sus vasos giran alrededor de un punto de obstrucción creando un «remolino» en los tejidos blandos dentro de grasa mesentérica atenuada<sup>6,7</sup>. Este signo y la desviación medial del ciego y colon descendente son de utilidad diagnóstica en el vólvulo doble<sup>8</sup>.

Clasificación de Alver<sup>9</sup>.

Tipo I (el más común), el íleon (componente activo) se envuelve alrededor del colon sigmoide (componente pasivo).

Tipo II, el colon sigmoide (componente activo) se envuelve alrededor del íleon (componente pasivo).

Tipo III, un segmento ileocecal (componente activo) se envuelve en torno del sigmoide (componente pasivo).

Los tipos I y II se dividen en A y B, dependiendo de si el componente activo rota en sentido horario o antihorario.

En los hallazgos anatómicos y patológicos, se ha encontrado un 73.5-79.4% de gangrena intestinal<sup>8</sup>. Existen numerosos procedimientos que combinan la resección de uno o ambos segmentos, con anastomosis o estomas de íleon y anastomosis o procedimiento de Hartmann para el sigmoide. El más frecuente es la resección ileal con anastomosis primaria y resección sigmoidea con procedimiento de Hartmann, aunque la anastomosis ileal no se recomienda si queda a menos de 10 cm de la válvula ileocecal<sup>8</sup>.

El vólvulo compuesto es una entidad rara. Su diagnóstico no es simple, requiere un alto índice de sospecha, pero se han descrito aspectos que pueden orientarlo. Los hallazgos de imagen son de utilidad en el diagnóstico temprano.

La mortalidad que se ha reportado es del 15-73%, siendo el choque séptico la principal causa. Su disminución se relaciona con la presencia de un colon no gangrenado<sup>1</sup>, por lo que es imperativo el tratamiento mediante resucitación agresiva de líquidos, antibióticos y una efectiva cirugía individualizada y dirigida de acuerdo a los hallazgos operatorios y condición del paciente.

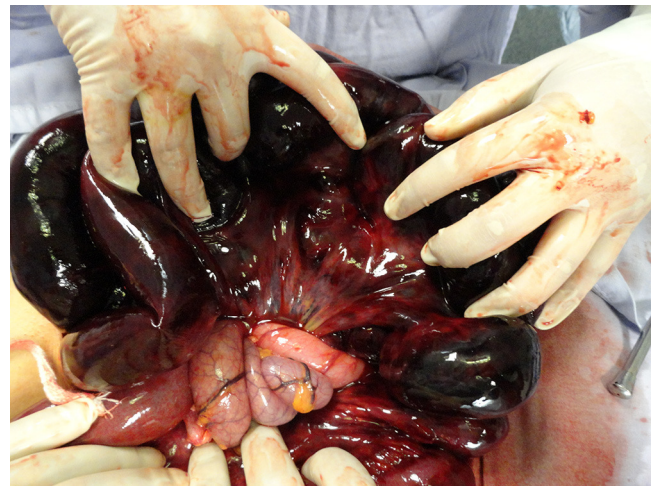

Figura 2 Imagen del sitio de torsión de vólvulo ileal.

## Financiamiento

No se recibió patrocinio de ningún tipo para llevar a cabo este estudio/artículo.

## Conflicto de intereses

El autor declara no tener conflicto de intereses.

## Bibliografía

- Gingold D, Murrell Z. Management of colonic volvulus. *Clin Colon Rectal Surg.* 2012;25:236-44.
- Roggo A, Ottinger LW. Acute small bowel volvulus in adults. A sporadic form of strangulating intestinal obstruction. *Ann Surg.* 1992;216:135-41.
- Parker E. Case of intestinal obstruction: Sigmoid flexure strangulated by the ileum. *Edinb Med Surg J.* 1845;64:306-8.
- Machado NO. Ileosigmoid knot: A case report and literature review of 280 cases. *Ann Saudi Med.* 2009;29:402-6.
- Chakma SM, Singh RL, Parmekar MV, et al. Ileosigmoid knot—A surgeon's nightmare. *J Clin Diagn Res.* 2013;7:2986-7.
- Khurana B. The whirl sign. *Radiology.* 2003;226:69-77.
- Fisher JK. Computed tomographic diagnosis of volvulus in intestinal malrotation. *Radiology.* 1981;140:145-6.
- Mandal A1, Chandel V, Baig S. Ileosigmoid knot. *Indian J Surg.* 2012;74:136-42.
- Alver O, Oren D, Tireli M, et al. Ileosigmoid knotting in Turkey. Review of 68 cases. *Dis Colon Rectum.* 1993;36:1139-47.

J.C. Rivera-Nava\*

*Cirugía General, Secretaría de Salud, Hospital General Felipe G. Dobarganes, San Miguel de Allende, Guanajuato, México*

\*Av. 1.º de mayo N.º 7, Fraccionamiento Ignacio Ramírez, Municipio de San Miguel de Allende, Guanajuato, c.p. 37748, Teléfono: 415 114 65 61.

Correo electrónico: [riversidercg@hotmail.com](mailto:riversidercg@hotmail.com)

<http://dx.doi.org/10.1016/j.rgm.2014.10.006>