



REVISTA DE
GASTROENTEROLOGÍA
DE MÉXICO

www.elsevier.es/rgmx



IMAGEN CLÍNICA

Colitis eosinofílica: un caso inusual

Eosinophilic colitis: An unusual case



J.M. Remes-Troche^a, A. Meixuiero-Daza^b y G.R. Guevara-Morales^{b,*}

^a Laboratorio de Fisiología Digestiva y Motilidad Gastrointestinal, Instituto de Investigaciones Médico-Biológicas, Universidad Veracruzana, Veracruz, Veracruz México

^b Unidad de Endoscopia, Instituto de Investigaciones Médico-Biológicas, Universidad Veracruzana, Veracruz, Veracruz, México

La colitis eosinofílica es una enfermedad que se caracteriza por un estado de inflamación intestinal crónica, de etiología desconocida, poco conocida y vista¹; su edad promedio de presentación es en la cuarta década de la vida, pero se puede presentar hasta la octava década de la vida. Hay reportes de casos en niños y en personas de edad avanzada; en ocasiones, está asociada a la presencia de esofagitis eosinofílica o gastritis eosinofílica. La forma de presentación clínica se manifiesta por dolor abdominal, diarrea con

o sin sangre y pérdida de peso. Los hallazgos endoscópicos habituales pueden ser desde solamente edema de la mucosa hasta úlceras aftosas. Este caso nos presenta imágenes atípicas endoscópicas manifestadas por formaciones pseudopolipoideas. El tratamiento indicado abarca el uso de 5-ASA, hasta esteroides, azatioprina o terapia biológica dirigida IL-5 e IgE². La imagen histológica nos indica la presencia de abundantes eosinófilos, lo que confirma el diagnóstico (fig. 1).

* Autor para correspondencia. Iturbide S/N, Colonia Flores Magón, Veracruz, Ver. CP 91400. Teléfono: +229 9279229.

Correo electrónico: grobertoguevara@gmail.com
(G.R. Guevara-Morales).

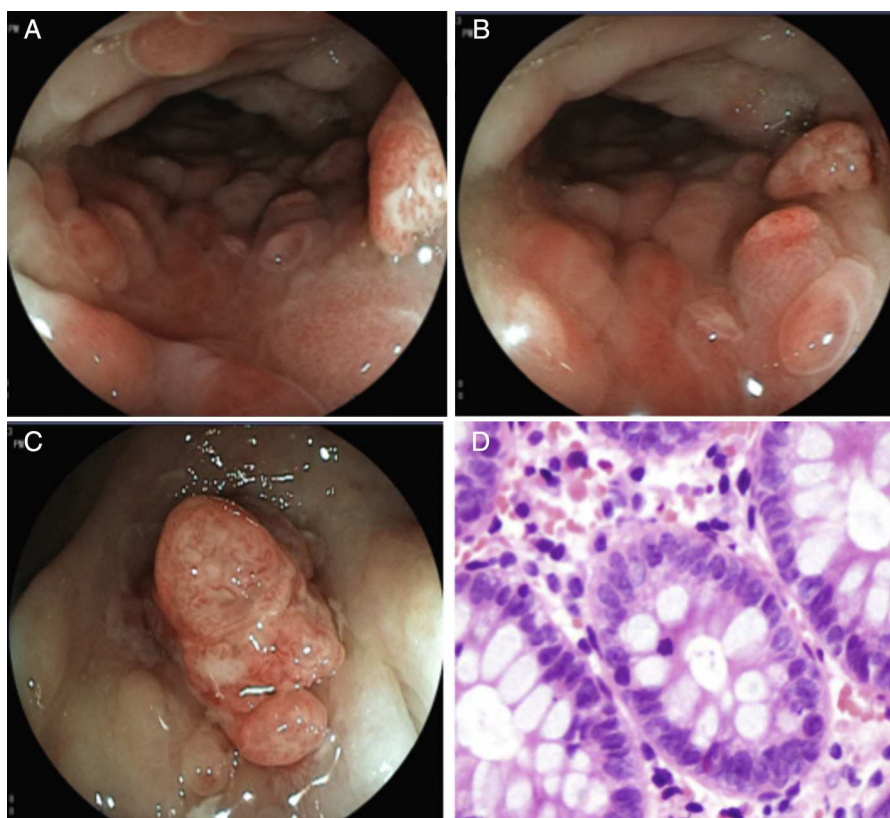


Figura 1 A y B) Colon descendente que muestra cambios inflamatorios, edema de mucosa, eritema en parches, con formaciones pseudopolipoides y pérdida del patrón vascular. C) Lesión de aspecto polipoides en sigmoideas con pérdida de la continuidad de la mucosa, edema y alteración de la vasculatura. D) Fotomicrografía que denota abundantes eosinófilos en la lámina propia, hasta 70 en un campo a gran aumento.

Responsabilidades éticas

Protección de personas y animales. Los autores declaran que los procedimientos seguidos se conformaron a las normas éticas del comité de experimentación humana responsable y de acuerdo con la Asociación Médica Mundial y la Declaración de Helsinki.

Confidencialidad de los datos. Los autores declaran que han seguido los protocolos de su centro de trabajo sobre la publicación de datos de pacientes.

Derecho a la privacidad y consentimiento informado. Los autores han obtenido el consentimiento informado de los pacientes y/o sujetos referidos en el artículo. Este documento obra en poder del autor de correspondencia.

Financiamiento

No se recibió patrocinio de ningún tipo para llevar a cabo este estudio/artículo.

Conflicto de intereses

José María Remes Troche es miembro del Consejo Asesor de TakedaPharmaceuticals, Alfa-Wasserman, Almirall y Janssen. Ponente para Nycomed-Takeda, Advance Medical, Endomedica, Astra-Zeneca y Bristol-Myers-Squibb. Apoyo para la Investigación por parte de Sanofi-Pasteur, Menarini, Asofarma y Astra Zeneca.

Referencias

1. Wolfgang B, MacDonald J, Kwaan M, et al. Eosinophilic colitis: University of Minnesota experience and literature review. *Gastroenterol Res Pract.* 2011;2011:1-6.
2. Alfadda AA, Storr MA, Shaffer EA. Shaffer eosinophilic colitis: Epidemiology, clinical features, and current management. *Therap Adv Gastroenterol.* 2010;10:1.