

## Resección endoscópica de leiomioma esofágico gigante por técnica de tunelización



### Endoscopic resection of giant esophageal leiomyoma through the submucosal tunnel technique

Una lesión submucosa (LSM) es un «abultamiento» cubierto de mucosa normal encontrado durante una endoscopia. Son lesiones asintomáticas en general y consideradas benignas si el tamaño es < 2 cm. El manejo clásico es la vigilancia periódica y deben researse solo en caso de crecimiento o si provocan síntomas<sup>1</sup>. Pero existe riesgo de malignidad independientemente de su tamaño debido a su histología. El ultrasonido endoscópico (USE) permite la evaluación de su origen con una exactitud del 100%<sup>2</sup> y permite la toma de biopsias con una sensibilidad del 78-91%<sup>3</sup>. De esta forma, la vigilancia provocaría un retardo en el diagnóstico de malignidad de algunas LSM, además del estrés en el paciente, por lo cual la necesidad de resección se hace mayor<sup>4</sup>.

La resección puede ser quirúrgica (toracoscopia o laparoscopia)<sup>5</sup> o endoscópica (ligadura, disección o resección endoscópica total)<sup>6</sup>. La quirúrgica tiene mayor tiempo de estancia y costos comparado con la endoscópica, la cual puede presentar un mayor número de complicaciones con técnicas convencionales (perforación, resección incompleta)<sup>7</sup>.

En 2010 se desarrolló la miotomía endoscópica peroral<sup>8</sup>, técnica que permite la disección de la muscular propia del esófago en pacientes con acalasia a través de un túnel submucoso, presentando excelentes resultados y complicaciones menores<sup>9,10</sup>. Esta técnica resulta atractiva por su seguridad y eficacia por lo cual ha sido utilizada para la resección de este tipo de LSM con buenos resultados. El objetivo de este reporte es dar a conocer la utilización de esta técnica en la resección de una LSM gigante del esófago.

Se trata de un paciente masculino sano de 45 años, que acude por disfagia de 6 meses de evolución. La endoscopia demostró una LSM en el esófago distal de 2 cm, que ocupa

el 80% de la luz. Por USE se documentó una lesión hipocogénica bien definida, de 21 × 25 mm, dependiente de la muscular propia y sin datos indicativos de malignidad. La punción por aspiración fue negativa. Previa firma del consentimiento informado y aprobación por el comité de ética del hospital, se propone la resección de la lesión por este método.

Se internó al paciente y se dejó ayuno con antibióticos IV. Utilizamos los siguientes materiales: endoscopio modelo EG590WR (Fujinon, Tokio, Japón), un capuchón transparente modelo DH-28GR (Fujinon, Tokio, Japón), un equipo electroquirúrgico marca ERBE VIO Modelo 300D (Tübingen, Alemania), el cual se utilizó en modo de coagulación spray («endocut» efecto 2 a 50W), tanto para la incisión como para la realización del túnel y para la resección del tumor «endocut» efecto 3 a 40W, utilizamos un cuchillo tipo «flush knife» BT 2.0 (Fujinon, Tokio, Japón) y hemoclips tipo «resolution clips» marca Boston Scientific (EE. UU.). Se inició con una incisión a 10 cm proximales a la lesión, donde se inyectaron 10 cc de una solución combinada de índigo carmín al 0.3% más adrenalina 1:10,000. Se realizó una incisión longitudinal de 20 mm. Se creó un túnel submucoso por disección hasta la lesión, la cual depende de la muscular propia y se procede a su disección (fig. 1).

La disección es completa; se extrae la pieza y se realiza un cierre con hemoclips. Se deja en ayuno 48 h. La placa de tórax y el trago de hidrosoluble son normales; se progresa la dieta y se egresa al 5.º día sin complicaciones. El diagnóstico histológico final fue leiomioma de 25 × 28 mm resecado en bloque (fig. 2).

Aquí se demostró una resección completa de una LSM gigante en el esófago por este nuevo método. A pesar de su tamaño, dificultad técnica y origen (muscular propia), no hubo complicaciones posteriores y la estancia intrahospitalaria fue corta. La principal ventaja de esta técnica es que el sitio de entrada y resección son distintos, representando el «túnel submucoso» un espacio de seguridad que los separa y donde, aun en caso de una perforación incidental, el cierre del sitio de entrada con hemoclips evita el contacto del contenido de la luz esofágica con esta región, disminuyendo o

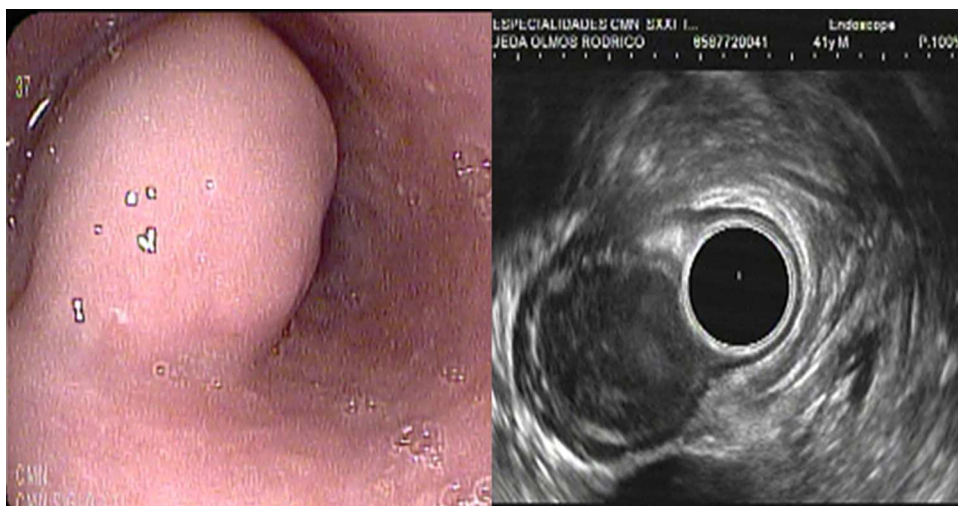
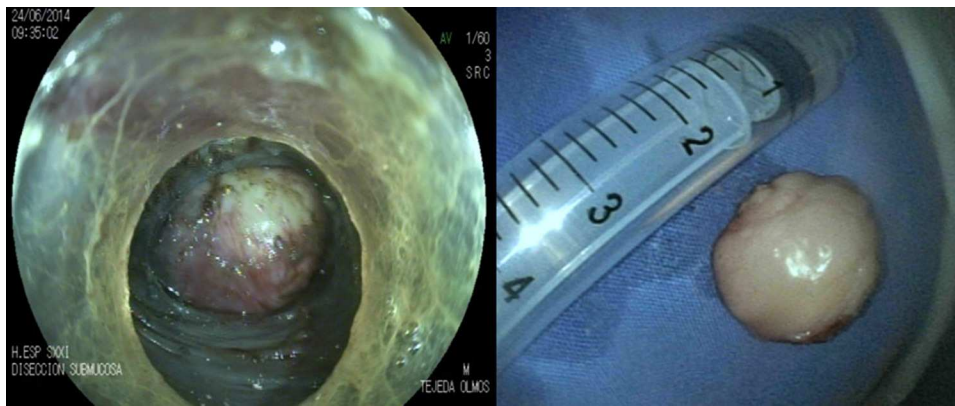


Figura 1 Visión endoscópica y ultrasonográfica de la lesión en esófago de 21 × 25 mm.



**Figura 2** Visión endoscópica de la lesión a través del túnel y extracción en bloque de 25 × 28 mm. Diagnóstico final: leiomioma.

eliminando las complicaciones propias de una perforación (mediastinitis). Finalmente, al resecar la lesión completa se tiene una conducta clínica correcta basada en la histología. Sin embargo, se requieren estudios con un mayor número de pacientes para determinar el lugar de esta técnica en el tratamiento de las LSM.

### Financiamiento

No se recibió patrocinio de ningún tipo para llevar a cabo este estudio.

### Conflicto de intereses

Los autores declaran no tener ningún conflicto de intereses.

### Referencias

- Hwang JH, Rulyak SD, Kimmey MB. American Gastroenterological Association Institute technical review on the management of gastric subepithelial masses. *Gastroenterology*. 2006;130:2217–28.
- Nesje LB, Laerum OD, Svanes K, et al. Subepithelial masses of the gastrointestinal tract evaluated by endoscopic ultrasonography. *Eur J Ultrasound*. 2002;15:45–54.
- Sepe PS, Moparty B, Pitman MB, et al. EUS-guided FNA for the diagnosis of GI stromal cell tumors: Sensitivity and cytologic yield. *Gastrointest Endosc*. 2009;70:254–61.
- Nickl N, Wackerbarth S, Gress F, et al. Management of hypoechoic intratumoral tumors: A decision tree analysis of EUS -directed vs surgical management. *Gastrointest Endosc*. 2000;51:AB176.
- Von Rahden BH, Stein HJ, Feussner H, et al. Enucleation of submucosal tumors of the esophagus: Minimally invasive versus open approach. *Surg Endosc*. 2004;18:924–30.
- Lee IL, Lin PY, Tung SY, et al. Endoscopic submucosal dissection for the treatment of intraluminal gastric subepithelial tumor originating from the muscularis propria layer. *Endoscopy*. 2006;38:1024–8.
- Zhou PH, Yao LQ, Qin XY, et al. Endoscopic full-thickness resection without laparoscopic assistance for gastric submucosal tumors originated from the muscularis propria. *Surg Endosc*. 2011;25:2926–31.
- Inoue H, Minami H, Kobayashi Y, et al. Peroral endoscopic myotomy (POEM) for esophageal achalasia. *Endoscopy*. 2010;42:265–71.
- Gong W, Xiong Y, Zhi F, et al. Preliminary experience of endoscopic submucosal tunnel dissection for upper gastrointestinal submucosal tumors. *Endoscopy*. 2012;44:231–5.
- Inoue H, Ikeda H, Hosoya T, et al. Submucosal endoscopic tumor resection for subepithelial tumors in the esophagus and cardias. *Endoscopy*. 2012;44:225–30.

O.V. Hernández-Mondragón\*, J.M. Blancas-Valencia  
y M.L. Altamirano-Castañeda

*Departamento de Endoscopia, Hospital de Especialidades Centro Médico Nacional Siglo XXI, Instituto Mexicano del Seguro Social*

\* Autor para correspondencia. Departamento de Endoscopia, Hospital de Especialidades Centro Médico Nacional Siglo XXI. Instituto Mexicano del Seguro Social. México, Distrito Federal, México. Teléfono: +56276900; ext. 21317 21318.  
*Correos electrónicos:* [mondragonmd@yahoo.co.uk](mailto:mondragonmd@yahoo.co.uk), [ohernandez@cenae.com.mx](mailto:ohernandez@cenae.com.mx) (O.V. Hernández-Mondragón).  
<http://dx.doi.org/10.1016/j.rgmx.2014.11.004>