



REVISTA DE
GASTROENTEROLOGÍA
DE MÉXICO

www.elsevier.es/rgmx



IMAGEN CLÍNICA EN GASTROENTEROLOGÍA

Lesión de Dieulafoy: reporte de un caso

Dieulafoy's lesion: A case report



S. Rodríguez-Jacobo^{a,*} y J.S. Jacobo-Karam^b

^a Facultad de Medicina, Universidad de Monterrey, Durango, Durango, México

^b Hospital General 450, Secretaría de Salud Durango, Durango, Durango, México

Lesión de Dieulafoy

Varón de 26 años de edad con alcoholismo crónico, con múltiples tatuajes y perforaciones. Inicia su enfermedad 5 días previos a su ingreso con hematemesis y melena recurrente, presentado descompensación hemodinámica y estado de choque. Negó uso de antiinflamatorios no esteroideos y drogas; sin datos de enfermedad ácido péptico. A la exploración física TA 80/40 mmHg, FC 130 min, palidez generalizada, diaforético, sin estigmas de hepatopatía. *Laboratorios:* hemoglobina de 3.62 mg/dl, VGM 93.2 mm, CMHb 34.2 g/dl, leucocitos 7,470 mm³, plaquetas 151,000 mm³, química sanguínea, electrolitos séricos y pruebas de funcionamiento hepático normales; el AchC, HBsAg, HIV negativos. Ultrasonido hepático normal. La endoscopia mostró lesión de Dieulafoy en el fondo gástrico a 4cm del cardias con hemorragia activa (figs. 1 y 2), tratado con esclerosis con polidocanol al 1%, y control de la hemorragia (fig. 3). Permaneció asintomático y fue egresado una semana después con HB 9.2 mg/dl.

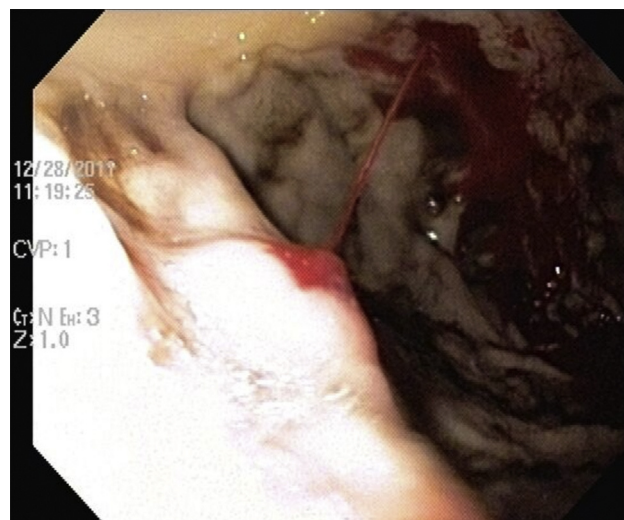


Figura 1 Hemorragia activa.

* Autor para correspondencia.

Correo electrónico: sofiarj13@hotmail.com

(S. Rodríguez-Jacobo).

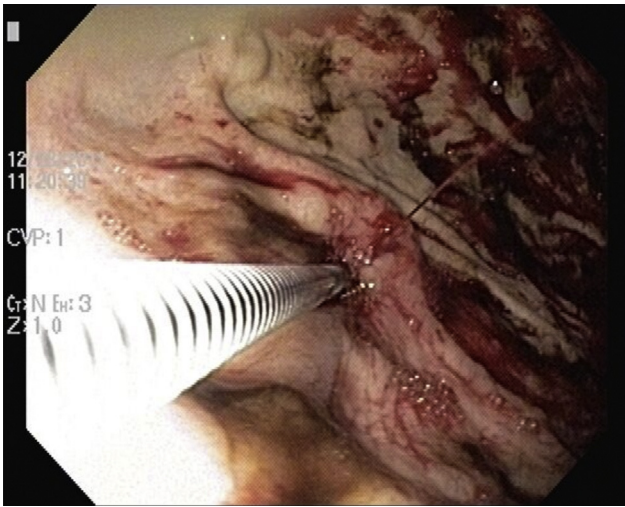


Figura 2 Esclerosis de lesión de Dieulafoy.

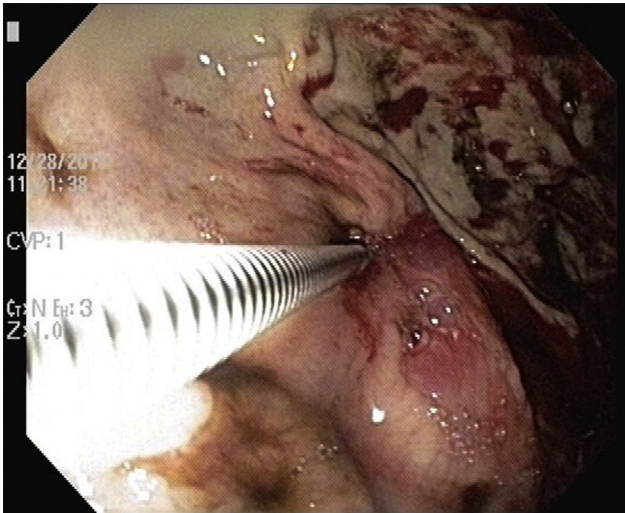


Figura 3 Control de la hemorragia.

Responsabilidades éticas

Protección de personas y animales. Los autores declaran que para esta investigación no se han realizado experimentos en seres humanos ni en animales.

Confidencialidad de los datos. Los autores declaran que han seguido los protocolos de su centro de trabajo sobre la publicación de datos de pacientes.

Derecho a la privacidad y consentimiento informado. Los autores han obtenido el consentimiento informado de los pacientes y/o sujetos referidos en el artículo. Este documento obra en poder del autor de correspondencia.

Financiamiento

No se recibió patrocinio de ningún tipo para llevar a cabo este estudio/artículo.

Conflicto de intereses

Los autores declaran no tener ningún conflicto de intereses.