

## CARTAS CIENTÍFICAS

### Miotomía peroral endoscópica en acalasia. Reporte del primer caso realizado en México



#### Peroral endoscopic myotomy in achalasia: Report on the first case performed in Mexico

La acalasia es un trastorno motor primario del esófago caracterizado por un aumento en la presión de relajación del esfínter esofágico inferior (EEI) y aperistalsis esofágica<sup>1</sup>. Su incidencia es de 1/100,000/año<sup>2</sup>. Los síntomas incluyen disfagia, pérdida de peso, regurgitación y dolor torácico; causando un impacto negativo en la calidad de vida<sup>2</sup>. La causa es desconocida, pero existe un componente autoinmune a nivel del plexo mientérico<sup>2,3</sup>.

El diagnóstico es manométrico y la manometría de alta resolución (MAR) subclasifica la enfermedad en 3 tipos<sup>4</sup>: tipo I (clásica), tipo II (presurizada) y tipo III (espástica). El tratamiento se enfoca en disminuir la presión del EEI, para lo cual existen 3 tipos de tratamiento: médico, endoscópico y quirúrgico<sup>5</sup>. Este último es el estándar de oro y consiste en la miotomía de Heller con funduplicatura parcial (MLH), su eficacia es del 86% y se mantiene hasta el 70% a 5 años<sup>6</sup>. En el 2010 se reportó el primer caso de miotomía peroral endoscópica (POEM) en humanos<sup>7</sup>. Esta técnica consiste en la realización de una miotomía de la capa circular del esófago y del EEI por vía endoscópica, utilizando un túnel submucoso con un orificio de entrada en el esófago proximal<sup>8</sup>. Sus resultados preliminares han sido similares a la MLH, con las ventajas de ser menos invasiva, más barata y menos días de estancia intrahospitalaria (EIH)<sup>9</sup>. Nuestro objetivo es reportar la experiencia en la implementación del POEM en un paciente mexicano con acalasia.

Se trata de un varón de 29 años el cual presenta disfagia de un año de evolución, agregándose regurgitación, dolor torácico y pérdida de peso de 20 kg. La serie esófago gastroduodenal (SEDG) demostró un esófago dilatado. La endoscopia y tomografía descartaron otras lesiones. La MAR confirmó acalasia tipo II. El índice Eckardt sirve para determinar el grado de disfagia a través de un sistema de puntaje donde a mayor número más grave es la enfermedad, utiliza 4 variables y cada una tiene un valor máximo de 3, el éxito se define como un índice  $\leq 3$  puntos, en nuestro caso se obtuvo un puntaje de 12<sup>10</sup>. Se propuso este procedimiento

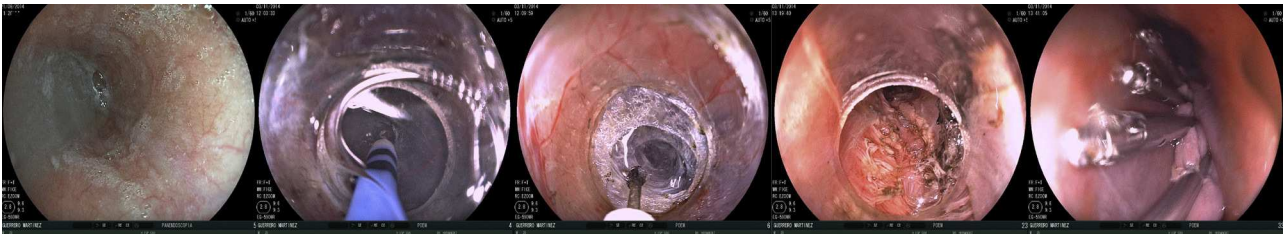previa firma de consentimiento informado y aprobación del comité de ética del hospital.

El paciente fue internado 2 días previos al POEM, se inició con cefotaxima 1 g iv cada 12 h, dieta líquida y, finalmente, ayuno 12 h previas al procedimiento. Utilizamos un endoscopio modelo EG590WR (Fujinon, Tokio, Japón), capuchón modelo DH-28GR (Fujinon, Tokio, Japón), equipo ERBE VIO Modelo 200D con un cuchillo tipo «*hybrid knife*» (Tübingen, Alemania) utilizando los siguientes efectos: elevación (ERBEJET efecto 2 a 30 w), incisión (ENDOCUT Q efecto 3, duración de corte 3 e intervalo de 3), tunelización (SWIFT COAG efecto 3 a 70 w), miotomía (efecto 4 a 60 w), y para hemostasia (FORCED COAG efecto 2 a 50 w). Para el cierre se usaron 10 hemoclips (Boston Scientific, EE.UU.). Se realizaron los 5 pasos del POEM:

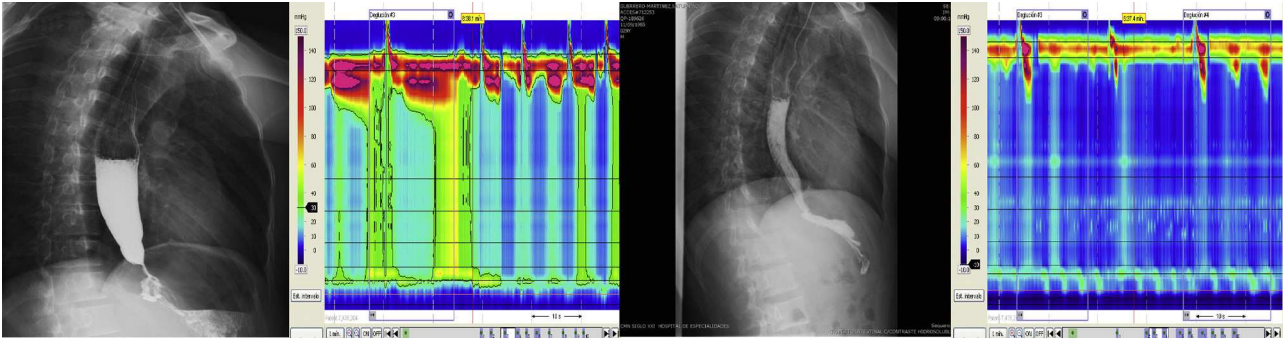
1. Revisión e inyección: se documentó el nivel de la unión esófago gástrica (UEG) y 15 cm proximales a este punto se inyectó una combinación de agua inyectable con índigo carmín al 0.5%.
2. Incisión: en este punto se realizó una incisión longitudinal de 2 cm con el «*hybrid knife*».
3. Tunelización: se realizó una disección de la submucosa desde el sitio de entrada hasta 2 cm por debajo de la UEG.
4. Miotomía: 2 cm por debajo del sitio de entrada se realizó una disección del músculo circular del esófago, y se continuó hasta 2 cm por debajo de la UEG.
5. Cierre: se colocaron 10 hemoclips en el sitio de entrada. El tiempo total del procedimiento fue de 110 min y se presentó una hemorragia leve durante la tunelización y miotomía que fueron controlados endoscópicamente (fig. 1).

No hubo complicaciones posteriores. La SEDG a las 24 h no demostró datos de perforación. La MAR a las 48 h demostró una disminución en la presión residual del EEI (48 mmHg pre-POEM vs. 18 mmHg post-POEM) y una pérdida de la presurización (fig. 2). Se inició dieta líquida a las 36 h y dieta normal a las 48 h. El paciente fue dado de alta al tercer día sin complicaciones. Al seguimiento de un mes, el paciente presenta un índice de Eckardt de 4.

Este caso demuestra la seguridad y eficacia del POEM en un paciente mexicano con acalasia, confirmado



**Figura 1** Los 5 pasos del POEM en este paciente (inspección e incisión, inyección, tunelización, miotomía y cierre).



**Figura 2** SEG y MAR realizados antes y después del procedimiento.

objetivamente por SEG, MAR y escala de Eckardt pre y post-POEM. La EIH fue de solo 5 días, y el paciente pudo reintegrarse rápidamente a sus actividades cotidianas. Los efectos del POEM fueron inmediatos clínicamente, y la MAR posterior demostró mejora en la presión del EEI y desaparición de la presurización. Consideramos que esta técnica es segura y efectiva en los resultados a corto plazo, además de las ventajas funcionales y estéticas al paciente. Sin embargo, esta técnica deberá ser realizada solo en centros con adecuada experiencia en endoscopia terapéutica y con un adecuado apoyo por el servicio de cirugía cardiotorácica en el caso de que se presente algún tipo de complicación. Habrá que esperar los resultados a mediano y largo plazo en estos pacientes para determinar el papel real del POEM en el tratamiento de la acalasia.

### Financiamiento

No se recibió patrocinio de ningún tipo para llevar a cabo este estudio.

### Conflicto de intereses

Los autores declaran no tener ningún conflicto de intereses.

### Referencias

1. Fisichella PM, Raz D, Palazzo F, et al. Clinical radiological and manometric profile in 145 patients with untreated achalasia. *World J Surg.* 2008;32:1974-9.
2. Gockel HR, Schumacher J, Gockel I, et al. Achalasia: Will genetic studies provide insights? *Hum Genet.* 2010;128:353-64.
3. Cash BD, Wong RK. Historical perspective of achalasia. *Gastrointest Endosc Clin N Am.* 2001;128:353-64.

4. Bredenoord AJ, Fox M, Kahrilas PJ, et al. Chicago classification criteria of esophageal motility disorders defined in high resolution esophageal pressure topography. *Neurogastroenterol Motil.* 2012;24 Suppl 1:S57-65.
5. Vaezi MF, Pandolfino JE, Vela MF. ACG clinical guideline: Diagnosis and management of achalasia. *Am J Gastroenterol.* 2013;108:1238-49.
6. Stefanidis D, Richardson W, Farrell TM, et al., Society of American Gastrointestinal and Endoscopic Surgeons. SAGES guidelines for the surgical treatment of esophageal achalasia. *Surg Endosc.* 2012;26:296-311.
7. Inoue H, Minami H, Kobayashi Y, et al. Peroral endoscopic myotomy (POEM) for esophageal achalasia. *Endoscopy.* 2010;42:265-71.
8. Inoue H, Tianle KM, Ikeda H, et al. Peroral endoscopic myotomy for esophageal achalasia: Technique, indication and outcomes. *Thorac Surg Clin.* 2011;21:519-25.
9. Stavropoulos SN, Desilets D, Fuchs K, et al., NOSCAR POEM White Paper Committee. Per-oral endoscopic myotomy white paper summary. *Gastrointest Endosc.* 2014;80:1-15.
10. Eckardt VM, Aignherr C, Bernhard G. Predictors of outcome in patients with achalasia treated by pneumatic dilation. *Gastroenterology.* 1992;103:1732-8.

O.V. Hernández-Mondragón\*, M.A. González-Martínez, J.M. Blancas-Valencia, M.L. Altamirano-Castañeda y A. Muñoz-Bautista

*Departamento de Endoscopia, Hospital de Especialidades del Centro Médico Nacional Siglo XXI, Instituto Mexicano del Seguro Social, México D.F., México*

\* Autor para correspondencia.

Correo electrónico: [mondragonmd@yahoo.co.uk](mailto:mondragonmd@yahoo.co.uk) (O.V. Hernández-Mondragón).

<http://dx.doi.org/10.1016/j.rgmx.2015.01.007>