

Conflicto de intereses

Los autores declaran no tener ningún conflicto de intereses.

Agradecimiento

Al Dr. Manuel Gutiérrez Quiroz, Jefe del Departamento de Inmunoparasitología de la UNAM, por haber proporcionado el antígeno utilizado en el presente estudio.

Referencias

1. Carrada-Bravo T. Fasciolosis diagnosis, epidemiology and treatment. *Rev Gastroenterol Mex.* 2003;68:135–42.
2. Cruz López O. Fasciolosis. Cap. 9. En: Cruz López O, editor. *Parasitología. 2.ª edición México, D.F: Méndez Oteo Editores; 1995. p. 279–86.*
3. Sánchez Vega JT, Tay Zavala J, Salinas Velasco R, et al. Fasciolosis. Presentación de un caso y comentarios acerca de esta trematodiosis. *Rev Mex Pediatr.* 2001;68:17–20.
4. Cruz-López O, Adán-Pimentel A, Tamariz-Cruz O, et al. Fasciolosis hepática diagnosticada en fase de estado. *Rev Gastroenterol Mex.* 2006;71:59–62.
5. Vázquez G, Zavala-García C, Elizondo J, et al. Infestación por fasciola hepática en la vía biliar. *Médica Sur.* 2007;14:14–7.
6. Marcos LA, Terashima A, Leguía G, et al. La infección por Fasciola hepática en el Perú: una enfermedad emergente. *Rev Gastroenterol Per.* 2007;27:389–96.

7. Díaz-Fernández R, Garcés-Martínez M, Millán-Álvarez L, et al. Comportamiento clínicoterapéutico de fasciola hepática en una serie de 87 pacientes. *Rev Cubana Med Trop.* 2011;63:268–74.
8. Tay J, DeHaro I, Salazar PM, et al. Estado actual de nuestros conocimientos sobre fasciolosis en la República Mexicana. *Rev Mex Patol Clin.* 1986;33:41–6.
9. Zumaquero-Rios JL, Sarracent-Pérez J, Rojas García R, et al. Fascioliasis and intestinal parasitosis affecting school-children in Atlixco, Puebla State Mexico: Epidemiology and treatment with nitazoxanide. *PLoS Negl Trop Dis.* 2013;7:e2553.

O.R. Cruz y López^{a,*}, E. Gómez de la Vega^a, M.E. Cárdenas-Perea^a, A. Gutiérrez-Dávila^a y O.J. Tamariz-Cruz^b

^a *Departamento de Agentes Biológicos, Facultad de Medicina, Benemérita Universidad Autónoma de Puebla, Puebla, México*

^b *Instituto Nacional de Pediatría, Programa KARDIAS/ABC, Centro Médico ABC, Ciudad de México, México*

* Autor para correspondencia. Departamento de Agentes Biológicos, Facultad de Medicina, Benemérita Universidad Autónoma de Puebla. Calle 13 Sur, Numero 2702, Tercer piso. Col. Volcanes, CP 72410 Puebla, Puebla, México. Teléfono: +229 35 00, Extensión: 5645, Móvil: 2224555289. Correo electrónico: othoncruz@yahoo.com (O.R. Cruz y López).

<http://dx.doi.org/10.1016/j.rgmx.2015.06.006>

Eosinofilia esofágica sensible a inhibidores de la bomba de protones. ¿Nueva entidad en busca de reconocimiento?



Proton pump inhibitor-responsive esophageal eosinophilia: A new entity in search of recognition?

Las esofagitis eosinofílica (EoE) es una entidad patológica bien reconocida en adultos desde 1978. Sus características clínicas, tratamiento y evolución se han estudiado extensamente en los últimos años. Sin embargo, recientemente se ha descrito que forma parte de un grupo de entidades clínicas caracterizadas por infiltración de eosinófilos en la mucosa esofágica junto con enfermedad por reflujo gastroesofágico (ERGE) y eosinofilia esofágica sensible a inhibidores de la bomba de protones (EE-SIBP). Con base a lo anterior, decidimos presentar el caso de un paciente con infiltración eosinofílica esofágica en quien se estableció el diagnóstico de EE-SIBP debido a su respuesta favorable con estos fármacos.

Paciente de género masculino, de 50 años de edad, quien acudió a consulta por disfagia intermitente, dolor retroesternal y pirosis. Tenía antecedentes de hemorroidectomía y apendicetomía años antes, y alergia a la ingestión de mariscos. Seis meses antes había sido atendido con los mismos síntomas por otro gastroenterólogo, quien después de

realizar una endoscopia sin biopsia esofágica, estableció el diagnóstico de candidiasis esofágica prescribiendo nistatina oral. La biometría hemática y el perfil bioquímico practicados fueron normales.

Se decidió realizar otra endoscopia, la cual mostró un moteado blanquecino abundante en la mucosa esofágica con algunas aéreas de exudado y edema (fig. 1A). No se observó hernia hiatal ni erosiones, y la unión de los epitelios tenía aspecto normal. Se tomaron 8 biopsias de la mucosa del tercio superior e inferior del esófago, en las cuales el patólogo reportó la presencia de abundante infiltrado de eosinófilos en el epitelio (de 18 a 52 por campo de alto poder [CAP]) (fig. 1B). Una monitorización de pH esofágico con impedancia durante 24 h fue normal. Se procedió a tratar con 40 mg de pantoprazol cada 12 h por vía oral durante 2 meses. Después de este tratamiento se repitió la endoscopia con biopsia, la cual mostró mejoría endoscópica de la mucosa (fig. 2A), y en la biopsia hubo reducción significativa del infiltrado de eosinófilos (1 a 3 eosinófilos por CAP) (fig. 2B). El paciente refirió disminución significativa de la intensidad de la disfagia y la pirosis (del 9 al 1 de la escala analógica visual). Cuatro meses después de suspender los inhibidores de la bomba de protones (IBP), el paciente estaba asintomático.

En estudios prospectivos realizados en nuestro país, la prevalencia de EoE en pacientes a quienes se les realizó endoscopia y biopsia por síntomas esofágicos diversos o ERGE refractario es baja, de 4 a 6%^{1,2}. En nuestro país, esta enfermedad raramente se diagnostica ya que aún no se tiene

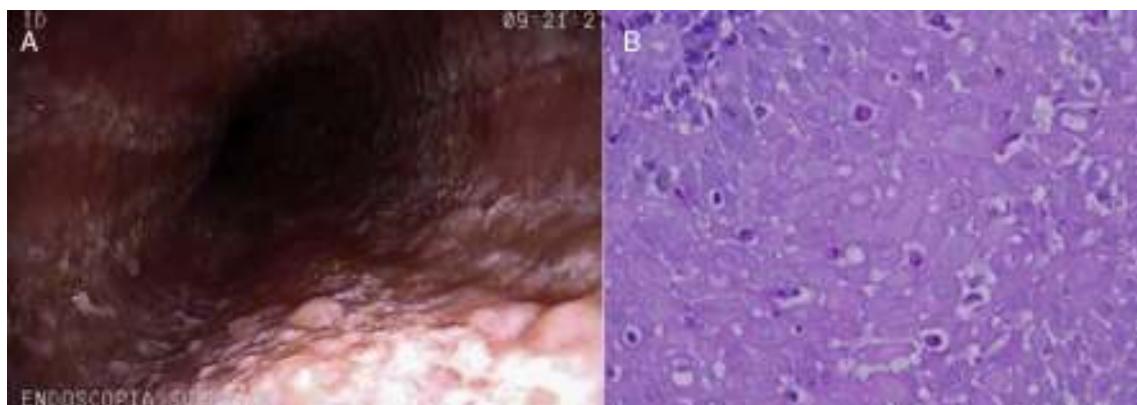


Figura 1 A) Aspecto de endoscopia realizada antes del tratamiento con IBP. Se muestra edema, eritema de la mucosa, con moteado blanquecino y exudados. B) Aspecto de la biopsia de mucosa esofágica antes del tratamiento con IBP. Obsérvese la gran cantidad de eosinófilos que infiltran el epitelio. El conteo fue de 18 a 52 por CAP.

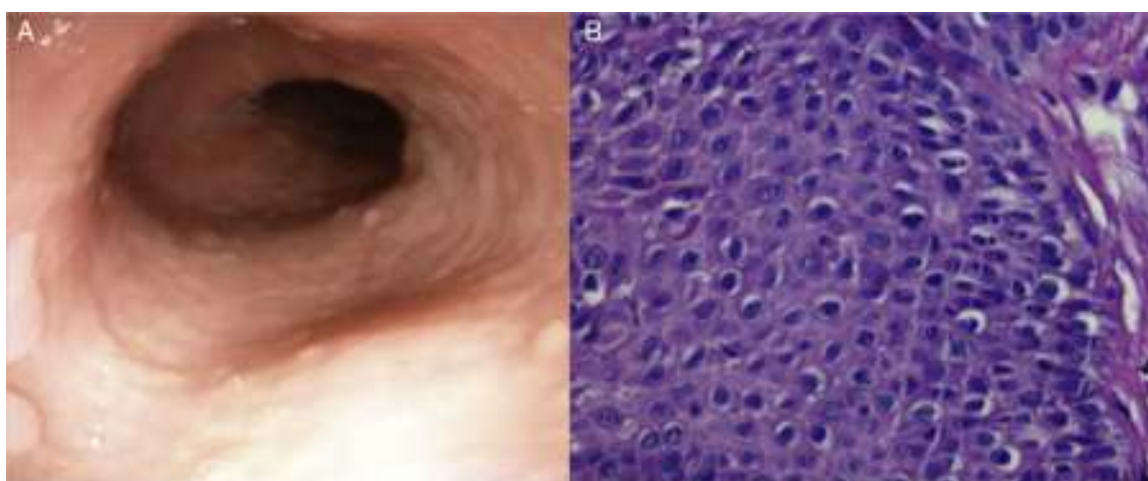


Figura 2 A) Aspecto después del tratamiento con IBP. Se observa mejoría de la mucosa. B) Aspecto de la biopsia de mucosa esofágica después del tratamiento con IBP. Obsérvese la desaparición del infiltrado de eosinófilos.

en mente como probable diagnóstico, como pudo haber ocurrido con nuestro paciente. Posiblemente el número de casos diagnosticados se incrementaría si se tomaran biopsias de esófago en aquellos pacientes con factores de riesgo (género masculino, jóvenes, con disfagia, impactación y/o atopía)².

En el consenso del 2007 se establecieron como criterios de diagnóstico de EoE: la presencia de síntomas con > 15 eosinófilos por CAP en la biopsia de esófago, y la no respuesta clínica e histológica al tratamiento con IBP; esta última medida tenía como propósito el descartar ERGE³. Se ha demostrado recientemente que solo del 50 al 65% de los casos de eosinofilia esofágica en adultos se debe a EoE y que en el resto, la causa no solo es ERGE, sino también una nueva entidad identificada como EE-SIBP^{4,5}. En estos pacientes, la monitorización de pH esofágico ambulatorio es útil (como fue el caso de nuestro paciente) para descartar ERGE.

En el consenso del 2011, se reconoció a la EE-SIBP como una condición probablemente diferente de la EoE y la ERGE⁶. Estudios recientes en Europa y EE.UU. han confirmado la presencia de EE-SIBP como un fenotipo entre pacientes sospechosos de EoE. La prevalencia en estas series es del 35 al 43%, lo que refuerza la importancia de dar IBP antes de

establecer un diagnóstico de EoE⁷. Se piensa que la ERGE podría ser un evento desencadenante de la enfermedad al lesionar la barrera epitelial esofágica, y permitir la exposición de la mucosa a los alérgenos alimentarios, lo cual explicaría su sensibilidad a los IBP⁸. Por otro lado, se ha sugerido que los IBP podrían tener un efecto antiinflamatorio independiente de la secreción de ácido. Se ha demostrado que los IBP reducen la expresión de eotaxina-3, bloqueando las citocinas inflamatorias de la vía Th2 (IL4 e IL13) en el esófago, en forma similar a lo que ocurre en la EoE después de administrar esteroides tópicos⁹.

La EE-SIBP es clínica y endoscópicamente indistinguible de la EoE y la importancia de su reconocimiento radica en evitar sobrediagnosticar la EoE y administrar tratamientos innecesarios no exentos de toxicidad como los esteroides tópicos o someter a los pacientes a dietas de eliminación como fue el caso que presentamos. No obstante, se desconoce si la evolución de este padecimiento con relación a las recurrencias y la remodelación esofágica, es similar a la EoE, por lo que su tratamiento a largo plazo aún se desconoce¹⁰.

Nuestro caso demuestra que en todo paciente con eosinofilia esofágica, inicialmente deberá descartarse ERGE con monitorización ambulatoria de pH esofágico. Si esta prueba

es negativa, se deberá administrar IBP por un periodo de 2 meses, después del cual se deberá repetir la endoscopia y biopsia esofágica para discernir entre EoE y EE-SIBP. Estudios prospectivos futuros deberán confirmar la efectividad de esta estrategia de diagnóstico y tratamiento.

Financiamiento

No se recibió patrocinio de ningún tipo para llevar a cabo este artículo.

Conflicto de intereses

Los autores declaran no tener ningún conflicto de intereses.

Referencias

1. De la Cruz-Patiño E, Ruíz-Juárez I, Meixueiro-Daza A, et al. Eosinophilic esophagitis prevalence in an adult population undergoing upper endoscopy in southeastern Mexico. *Dis Esophagus*. 2014. DOI: 10.1111/dote.12238. [Epub ahead of print].
 2. García-Compeán D, González-González JA, Marrufo-García CA, et al. Prevalence of eosinophilic esophagitis in patients with refractory gastroesophageal reflux disease symptoms: A prospective study. *Dig Liver Dis*. 2011;43:204–8.
 3. Furuta GT, Liacouras CA, Collins MH, et al. Eosinophilic esophagitis in children and adults: A systematic review and consensus recommendations for diagnosis and treatment. *Gastroenterology*. 2007;133:1342–63.
 4. Molina-Infante J, Ferrando-Lamana L, Ripoll C, et al. Esophageal eosinophilic infiltration responds to proton pump inhibition in most adults. *Clin Gastroenterol Hepatol*. 2011;9:110–7.
 5. Vázquez-Elizondo G, Ngamruengphong S, Khrisna M, et al. The outcome of patients with oesophageal eosinophilic infiltration after an eight-week trial of a proton pump inhibitor. *Aliment Pharmacol Ther*. 2013;38:1312–9.
 6. Liacouras CA, Furuta GT, Hirano I, et al. Eosinophilic esophagitis: Updated consensus recommendations for children and adults. *J Allergy Clin Immunol*. 2011;128:3–20.
 7. Munday W, Zhang X. Proton pump inhibitor responsive esophageal eosinophilia, a distinct disease entity? *World J Gastroenterol*. 2014;20:10419–24.
 8. Spechler SJ, Genta RM, Souza RF. Thoughts on the complex relationship between gastroesophageal reflux disease and eosinophilic esophagitis. *Am J Gastroenterol*. 2007;102:1301–6.
 9. Molina-Infante J, Rivas MD, Hernández-Alonso M, et al. Proton pump inhibitor-responsive oesophageal eosinophilia correlates with downregulation of eotaxin-3 and Th2 cytokines overexpression. *Alimentary Pharmacol Ther*. 2014;40:955–65.
 10. Dellon E.S., Speck O, Woodward K, et al. Clinical and endoscopic characteristics do not reliably differentiate PPI-responsive esophageal eosinophilia and eosinophilic esophagitis in patients undergoing upper endoscopy: A prospective cohort study. *Am J Gastroenterol*. 2013;108:1854–60.
- D. García-Compeán*, J.A. González-González, E.I. González-Moreno, E. Barrera-Villarreal y H.J. Maldonado-Garza
- Servicio de Gastroenterología, Departamento de Medicina Interna, Hospital Universitario y Facultad de Medicina, Universidad Autónoma de Nuevo León, Monterrey, México*
- * Autor para correspondencia. Servicio de Gastroenterología, Departamento de Medicina Interna, Hospital Universitario y Facultad de Medicina, Universidad Autónoma de Nuevo León, Avenida Madero y Gonzalitos, s/n, Col. Mitras Centro, 64460 Monterrey, México. Teléfono: +52-81-83487315; fax: +52-81-89891381.
Correo electrónico: digarciacompean@prodigy.net.mx (D. García-Compeán).

<http://dx.doi.org/10.1016/j.rgmx.2015.07.004>