



IMAGEN CLÍNICA EN GASTROENTEROLOGÍA

Tríada de Rigler en íleo biliar. Una forma poco común de obstrucción intestinal



Rigler's triad in gallstone ileus: a rare form of bowel obstruction

M.M. Ramírez-Ramírez^{a,*}, E. Villanueva-Saenz^b y G. Zubieta-Ofárril^c

^a Cirugía General, SSA, Hospital Regional de Alta Especialidad de Ixtapaluca, Ixtapaluca, Estado de México, México

^b Cirugía de Colon y Recto, Hospital Ángeles del Pedregal, Ciudad de México, México

^c Cirugía General, Hospital Ángeles del Pedregal, Ciudad de México, México

El íleo biliar es una causa rara de obstrucción intestinal, la radiografía abdominal puede mostrar obstrucción del intestino delgado, neumobilia y cálculo biliar ectópico (tríada de Rigler) en menos del 30% de los pacientes. Presentamos el caso de una mujer de 80 años, con diagnóstico de colecistitis crónica litiásica desde hace 4 años, sin tratamiento. La exploración física y el interrogatorio clínico fueron compatibles con obstrucción intestinal, además presenta datos clínicos y bioquímicos de síndrome de respuesta inflamatoria sistémica (fiebre, taquicardia y leucocitosis) e irritación peritoneal. Se realizó placa simple de abdomen y tele de tórax (figs. 1 y 2) con hallazgo de distensión gástrica y tríada de Rigler. La tomografía de abdomen corroboró el diagnóstico de íleo biliar (fig. 3). Durante la laparotomía se identificó cálculo biliar de 5 × 4 × 4 cm, localizado a 1 m del ángulo de Treitz, intestino delgado (fig. 4) con isquemia segmentaria y necrosis en parches de la mucosa. Se realizó resección de 20 cm de yeyuno con entero anastomosis latero-lateral mecánica (fig. 5). La evolución posquirúrgica fue satisfactoria.

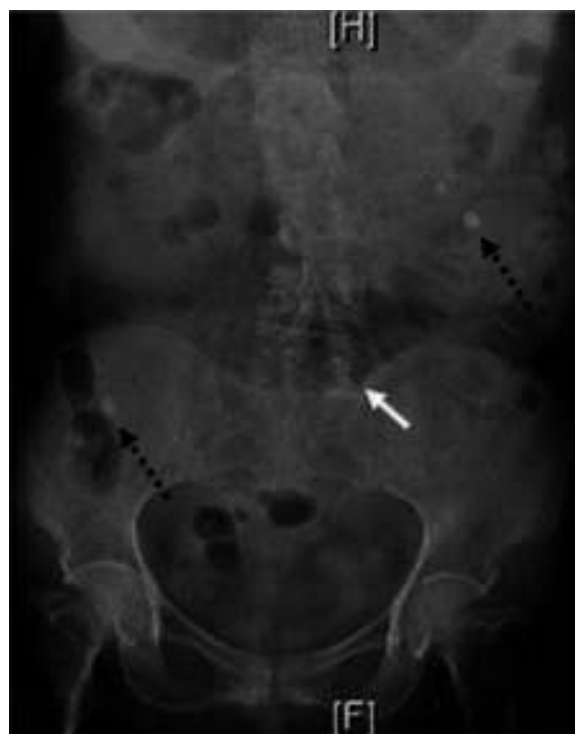


Figura 1 Radiografía de abdomen con distensión gástrica, dilatación de asas intestinales (flecha blanca) y cálculos biliares ectópicos (flechas negras punteadas).

* Autor para correspondencia. Hospital Ángeles Pedregal, Consultorio 676, Camino a Santa Teresa 1055, Colonia Héroes de Padierna, Magdalena Contreras, Ciudad de México, México. Teléfono: +015551907732.

Correo electrónico: moy1510@hotmail.com
(M.M. Ramírez-Ramírez).

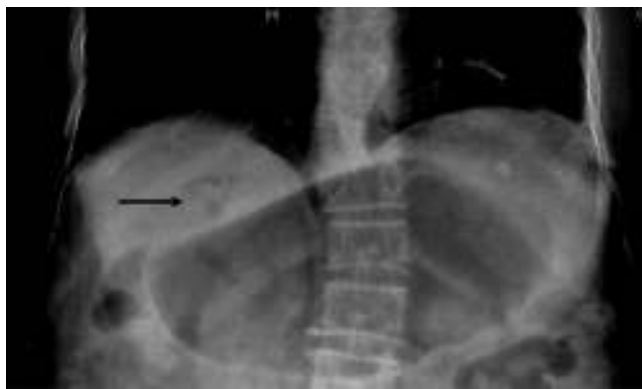

Figura 2 Placa de tórax donde se observa dilatación gástrica y neumobilia (flecha negra).

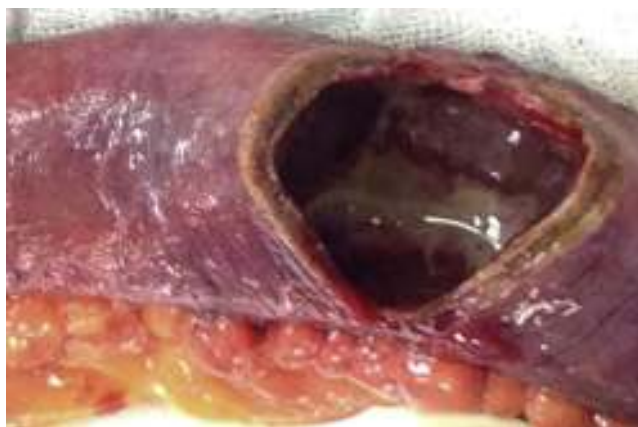

Figura 4 Intestino delgado con isquemia segmentaria y necrosis en parches de la mucosa.

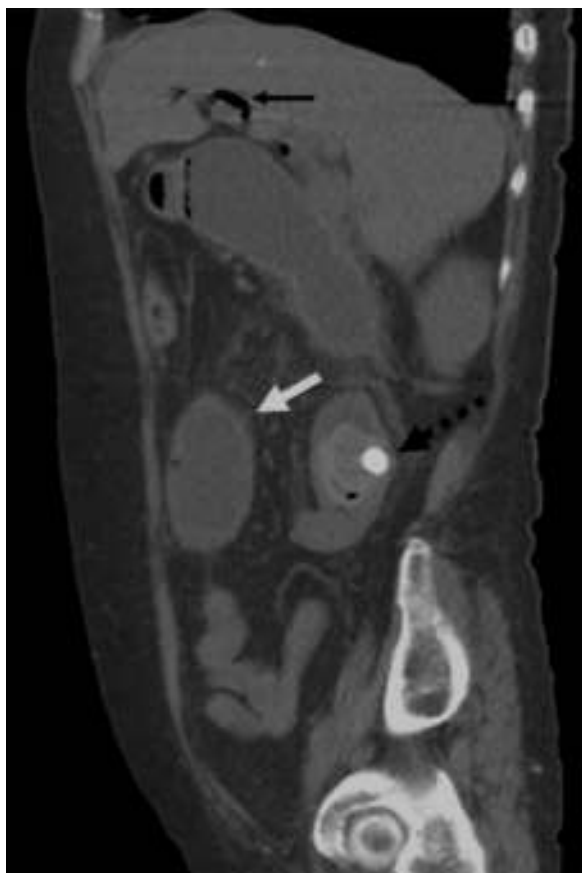


Figura 3 Corte sagital de tomografía abdominal con tríada de Rigler. Dilatación de asas intestinales (flecha blanca), neumobilia (flecha negra) y cálculo biliar ectópico en yeyuno proximal (flecha negra punteada).

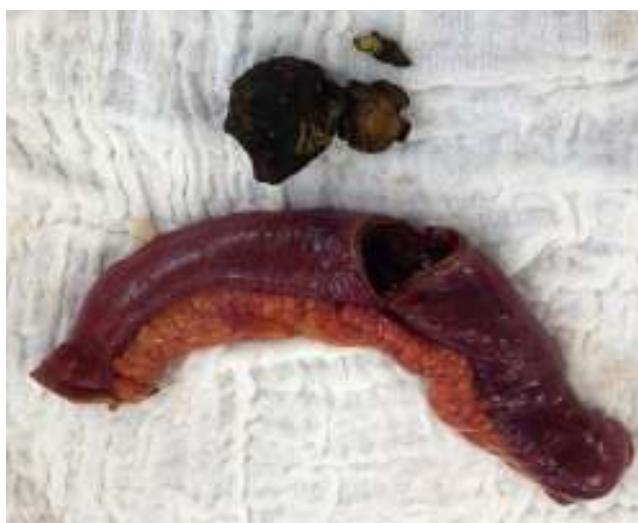

Figura 5 Imagen de la pieza quirúrgica y cálculo.

Responsabilidades éticas

Protección de personas y animales. Los autores declaran que para esta investigación no se han realizado experimentos en seres humanos ni en animales.

Confidencialidad de los datos. Los autores declaran que en este artículo no aparecen datos de pacientes.

Derecho a la privacidad y consentimiento informado. Los autores declaran que en este artículo no aparecen datos de pacientes.

Financiamiento

No se recibió patrocinio de ningún tipo para llevar a cabo este estudio/artículo.

Conflicto de intereses

Los autores declaran no tener ningún conflicto de intereses.