

Ectasia vascular gástrica en niños: reporte de casos



Gastric vascular ectasia in children: Case reports

La ectasia vascular gástrica antral (EVGA) llamada también «estómago en sandía», es poco frecuente, y se ha reportado como causa de hemorragia digestiva no variceal en el 4% de los adultos; en niños solo existen reportes aislados, sin embargo es importante su reconocimiento y tratamiento oportuno ya que puede manifestarse con un episodio agudo de sangrado y poner en riesgo la vida^{1,2}. Se ha reportado asociada a otras afecciones como enfermedades autoinmunes, insuficiencia renal crónica, cirrosis hepática y en pacientes con tratamiento inmunosupresor^{1,3}. La imagen endoscópica se describe como manchas eritematosas, de forma lineal, que se irradian desde el píloro hacia el antro, en ocasiones se asemeja a una gastritis erosiva, y se pueden localizar también en otras áreas como el cardias, intestino delgado y recto, por lo que se ha sugerido denominar ectasia vascular gástrica (EVG)^{2,4,5}.

Presentamos 3 casos pediátricos tratados con electrocoagulación con argón plasma (EAP) con diagnóstico endoscópico de EVG:

Caso 1: masculino de 15 meses, con diagnóstico de síndrome de Wiskot-Aldrich, presenta enfermedad por reflujo gastroesofágico, con mala respuesta al tratamiento. Se detecta sangrado oculto con anemia con Hb 10.5 g/dl, se realiza endoscopia digestiva encontrando imagen compatible con EVG en cuerpo y fondo, se realiza EAP; evoluciona asintomático y con un nivel de Hb de 12.5 g/dl.

Caso 2: femenino de 4 años y 6 meses, con diarrea aguda infecciosa previo a un episodio de melena con disminución de Hb a 6.7 g/dl, se realizó endoscopia que reporta imagen de EVG en fondo, se realiza EAP; en control endoscópico a las 4 semanas se realiza 2.^a sesión de EAP en lesiones vasculares mínimas sin volver a presentar sangrado digestivo y con Hb de control de 12.5 g/dl.

Caso 3: femenino de 9 años, con anemia aplásica adquirida, presenta hematemesis, con descenso de Hb a 3 g/dl, se realiza endoscopia reportando «estómago en sandía», lesiones en cuerpo y fondo (fig. 1), se aplica EAP, evoluciona sin sangrados; a las 4 semanas en endoscopia de control sin cambios en las lesiones vasculares se aplica 2.^a sesión de EAP. A los 2 meses nuevo evento de hematemesis por EVG en fondo y cuerpo, se aplica 3.^a sesión de EAP con lo que se controló el sangrado digestivo agudo, al mes fallece por hemorragia intracraneana. En los casos 1 y 2 el reporte de histopatología fue gastritis folicular de fondo gástrico.

La EVG puede presentarse como sangrado digestivo alto, sangrado oculto con anemia, o bien como dolor abdominal. En nuestros casos encontramos sangrado digestivo y anemia, como manifestación de EVG, que corrigió posterior al tratamiento con EAP (fig. 2) en los casos 1 y 2, y en el caso 3 se logró cohibir el sangrado activo en ambos episodios. Al igual que lo reportado en la literatura encontramos asociación con enfermedades autoinmunes y tratamiento inmunosupresor^{1,4,6}. El tratamiento en adultos para la EVGA comprende manejo endoscópico con EAP, fotoablación con láser, crioterapia con óxido nítrico y coagulación con

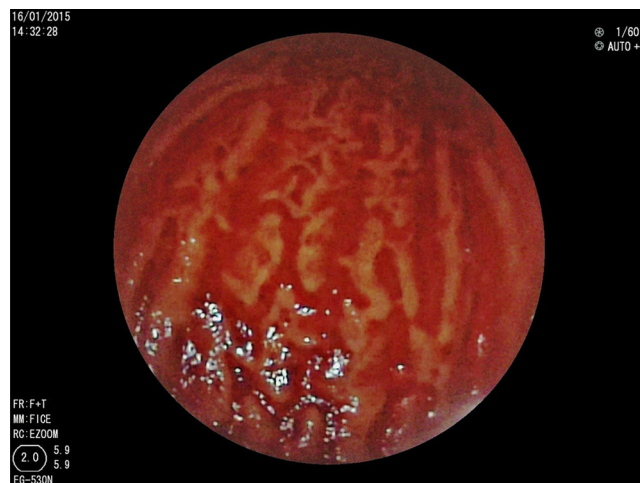

Figura 1 Ectasias vasculares en cuerpo gástrico «estómago en sandía».

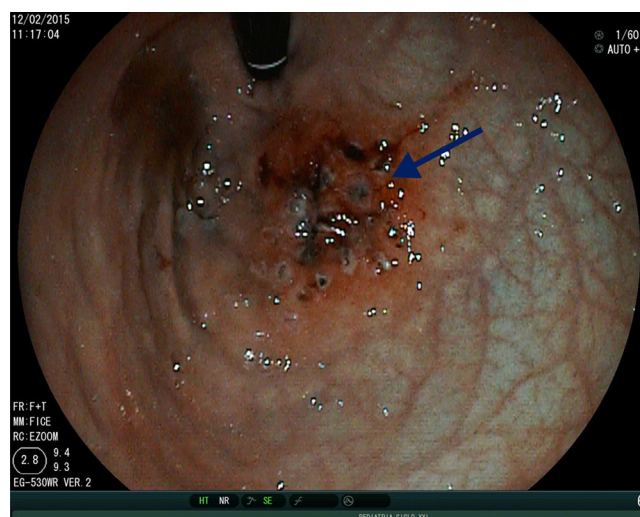


Figura 2 Aplicación de electrocoagulación con argón plasma en ectasias vasculares en fondo gástrico (flecha).

hemospay. La EAP es la técnica empleada con mayor frecuencia por su disponibilidad, las complicaciones que se han reportado son distensión por gas, enfisema y neumatosis gastrointestinal, generalmente reversibles; a diferencia de otras técnicas endoscópicas que pueden ocasionar perforación o úlceras^{2,5}. Otros tratamientos reportados son la antrectomía que implica mayor morbilidad, el tratamiento médico con hormonales, esteroide o ácido tranexámico, no han sido eficaces ya que requieren manejo a largo plazo, provocan efectos secundarios y recaída al suspenderse. Otro medicamento empleado es el octreótide, con lo que se ha podido controlar el sangrado agudo en algunos reportes^{2,5,6}. Hay escasa información en niños en el uso de EAP para el manejo del sangrado por EVGA, en nuestros casos no se presentaron complicaciones.

Podemos concluir que al igual que en adultos con EVGA, el uso de EAP es útil en niños para controlar el sangrado activo sin presentarse complicaciones graves. Debe sospecharse

en niños con sangrado digestivo anemizante con inmunosupresión y/o enfermedad autoinmune. La biopsia puede no reportar las lesiones vasculares; sin embargo, el hallazgo de una imagen endoscópica característica de EVG sin otra etiología de sangrado digestivo que responde favorablemente a tratamiento EAP, apoya el diagnóstico. EVGA debe considerarse una causa de sangrado digestivo en la población pediátrica.

Financiación

No se recibió patrocinio de ningún tipo para llevar a cabo este estudio.

Conflicto de intereses

Los autores declaran no tener ningún conflicto de intereses.

Referencias

1. Saadah O. Erosive gastritis mimicking watermelon stomach in a child. *Arab J Gastroenterol.* 2011;12:201-2.
2. Casas M, Calvet X, Vergara M, et al. Lesiones vasculares gástricas en la cirrosis: gastropatía y ectasia vascular antral. *Gastroenterol Hepatol.* 2015;38:97-107.

3. Tjwa E, Holster I, Kuipers E. Endoscopic management of non-variceal, nonulcer upper gastrointestinal bleeding. *Gastroenterol Clin N Am.* 2014;43:707-19.
4. Jaramillo E. Ectasia vascular antral: una causa de sangrado crónico que a la endoscopia puede pasar desapercibida. *Rev Colomb Gastroenterol.* 2003;18:228-9.
5. Fuccio L, Mussetto A, Laterza L, et al. Diagnosis and management of gastric antral vascular ectasia. *World J Gastrointest Endosc.* 2013;5:6-13.
6. Boltin D, Gingold-Belfer R, Lichtenstein L, et al. Long-term treatment outcome of patients with gastric vascular ectasia treated with argon plasma coagulation. *Eur J Gastroenterol Hepatol.* 2014;26:588-93.

G. Membreño-Ortíz, K. Miranda-Barbachano*, J. Flores-Calderón, B. González-Ortíz y G. Siordia-Reyes

Departamento de Gastroenterología y Anatomía Patológica, UMAE Hospital de Pediatría «Dr. Silvestre Frenk Freund», Centro Médico Nacional Siglo XXI, Ciudad de México, México

* Autor para correspondencia. Avda. Cuauhtémoc 330, Col. Doctores, Ciudad de México, CP 06720; Teléfono: +(52) 55 78 40 75; Ext.: 22365. Correo electrónico: karmirandabarchano@gmail.com (K. Miranda-Barbachano).

<http://dx.doi.org/10.1016/j.rgmx.2015.10.002>

Tratamiento endoscópico de fístula traqueoesofágica recurrente con una combinación de N-butyl-2-cianocrilato (Histoacryl®) y lipiodol por esofagoscopia en pediatría



Endoscopic treatment of recurrent tracheoesophageal fistula with a combination of N-butyl-2-cyanocrylate (Histoacryl®) and lipiodol via esophagoscopy in a pediatric patient

Las fístulas traqueoesofágicas (FTE) recurrentes se pueden presentar entre el 1.9-20% de los casos posteriores a un cierre primario quirúrgico en pacientes con atresia esofágica (AE) y FTE¹⁻³. La presencia de síntomas respiratorios: tos crónica, episodios de ahogamiento y/o cianosis posterior a la alimentación, neumonías de repetición, neumopatía crónica y desnutrición obligan a la sospecha diagnóstica^{1,4,5}. La serie esofagogastroduodenal (SEG) y la endoscopia son los métodos diagnósticos de elección, sin embargo se pueden requerir estudios repetidos para realizar la confirmación⁵. El tratamiento endoscópico de una FTE recurrente se ha descrito como una opción terapéutica a una reintervención quirúrgica a tórax abierto con toracotomía. El uso de adhe-

sivos tisulares como N-butyl-cianoacrilato (Histoacryl®), fibrina o esclerosantes y láser, han sido reportados en algunos estudios¹⁻³. A continuación se describe el caso de un preescolar con FTE recurrente, manejado con una combinación de Histoacryl® y lipiodol por vía endoscópica esofágica⁵.

Femenina de 3 años, producto de la G2 de 34 semanas de gestación, obtenida por cesárea, peso 1.5 kg y talla 40 cm, antecedentes de oligohidramnios severo, retraso en crecimiento intrauterino y cateterismo umbilical. Operada a los 5 días de vida de esofagoplastia, cierre de fístula por AE tipo III y FTE en otra institución. A los 19 meses es referida al servicio de gastroenterología y nutrición de nuestro hospital por sangrado de tubo digestivo alto anemizante, se realizó el diagnóstico de várices esofágicas grado III, secundario a hipertensión portal, y degeneración cavernomatosa de la vena porta, manejándose con aplicación de bandas de ligadura y escleroterapia sin complicaciones. Desde los 24 meses de vida presentó cuadros de neumonía de repetición, reflujo gastroesofágico, hiperreactividad bronquial, candidiasis esofágica, neumopatía crónica del lactante y desnutrición crónica, que ameritaron múltiples hospitalizaciones; uso de inhibidores de bomba de protones, procinéticos, esteroides inhalados y broncodilatadores de acción corta. Se realizó videopanendoscopia a los 3 años de edad, identificándose muñón de FTE a 16 cm de la arcada dentaria superior y várices esofágicas grado II. Se realizó esofagograma, con presencia de FTE recurrente corta de 1,5 cm. Se programó endoscopia con equipo Olympus® GIF-Q150, aplicándose mezcla de Histoacryl® (0.5 ml) y lipiodol (0.5 ml), con catéter-aguja de escleroterapia Olympus®