

buen pronóstico. Se consideran la CD-10 y Bcl-6 marcadores importantes en el diagnóstico de LDCGB de células B de centros germinativos, y muchos estudios han sugerido que la expresión de CD10 y Bcl-6 en LDCGB predice mejores tasas de supervivencia en general⁹.

El tratamiento de LDCGB ha evolucionado de gastrectomías rutinarias a terapias más conservadoras, tales como la radioterapia en tan solo un poco más de una década. El desenlace de nuestro caso apoya la sugerencia de ensayos clínicos recientes de que se pueden obtener resultados excelentes tratando el LDCGB gástrico *H. pylori*-positivo en etapa limitada únicamente con antibióticos, y reservando la quimio-radioterapia solamente como una opción para los pacientes que no responden a los medicamentos, y para los pacientes con malos pronósticos¹⁰.

Financiación

No se recibió patrocinio de ningún tipo para llevar a cabo este estudio/artículo.

Conflicto de intereses

Los autores declaran no tener ningún conflicto de intereses.

Referencias

1. Herida M, Mary-Krause M, Kaphan R, et al. Incidence of non AIDS-defining cancers before and during the highly active antiretroviral therapy era in a cohort of human immunodeficiency virus infected patients. *J Clin Oncol*. 2003;21:3447-53.
2. Spina M, Carbone A, Vaccher E, et al. Outcome in patients with non-Hodgkin lymphoma and with or without human immunodeficiency virus infection. *Clin Infect Dis*. 2004;38:142-4.
3. Pizarro Á, García H, Riquelme A, et al. Linfomas asociados a infección por VIH en pacientes del Hospital Clínico San Borja Arriarán/Fundación Arriarán 2001-2008. *Rev Chilena Infectol*. 2013;30:23-30.
4. Ribeiro JM, Lucas M, Palhano MJ, et al. Remission of a high-grade gastric mucosa associated lymphoid tissue (MALT) lymphoma following *Helicobacter pylori* eradication and highly active antiretroviral therapy in a patient with AIDS. *Am J Med*. 2001;111:328-9.
5. Okame M, Takaya S, Sato H, et al. Complete regression of early-stage gastric diffuse large B-cell lymphoma in an HIV-1-infected patient following *Helicobacter pylori* eradication therapy. *Clin Infect Dis*. 2014;58:1490-2.
6. Boulanger E, Meignin V, Baia M, et al. Mucosa-associated lymphoid tissue lymphoma in patients with human immunodeficiency virus infection. *Br J Haematol*. 2008;140:464-74.
7. Kuo SH, Yeh KY, Wu MS, et al. *Helicobacter pylori* eradication therapy is effective in the treatment of early-stage *H. pylori*-positive gastric diffuse large B-cell lymphomas. *Blood*. 2012;119:4838-44.
8. Morgner A, Miehle S, Fischbach W, et al. Complete remission of primary high-grade B-cell gastric lymphoma after cure of *Helicobacter pylori* infection. *J Clin Oncol*. 2001;19:2041-8.
9. Zhang Z, Shen Y, Shen D, et al. Immunophenotype classification and therapeutic outcomes of Chinese primary gastrointestinal diffuse large B-cell lymphoma. *BMC Gastroenterol*. 2012;12:1-7.
10. Cuccurullo R, Govi S, Ferreri AJ. De-escalating therapy in gastric aggressive lymphoma. *World J Gastroenterol*. 2014;20:8993-7.

L. Verduzco-Rodríguez^a, F. Ramírez-Pérez^{b,*}, R.M. Clendenin^b y L.A. Cruz Lara^b

^a Departamento de Oncología, Río Blanco Regional Hospital, Veracruz, México

^b Universidad Veracruzana, Facultad de Medicina, Campus Ciudad Mendoza, Veracruz, México

* Autor para correspondencia. Av. Miguel Hidalgo, Esq. Carrillo Puerto s/n, Colonia Centro/C.P. 94740, Camerino Z. Mendoza, Veracruz, México.
Correo electrónico: fabio_k111@hotmail.com (F. Ramírez-Pérez).

<http://dx.doi.org/10.1016/j.rgm.2015.12.004>
0375-0906/

© 2016 Asociación Mexicana de Gastroenterología. Publicado por Masson Doyma México S.A. Este es un artículo Open Access bajo la licencia CC BY-NC-ND (<http://creativecommons.org/licenses/by-nc-nd/4.0/>).

Granuloma piógeno de yeyuno. Diagnóstico y tratamiento con enteroscopia doble balón. Reporte de un caso



Pyogenic granuloma of the jejunum; diagnosis and treatment with double-balloon enteroscopy: A case report

Las causas de la hemorragia digestiva de origen oscuro (HDOO) están localizadas en el intestino delgado, de modo que tanto la cápsula como la enteroscopia de doble balón (EDB), pueden ser utilizadas para identificar la etiología de las mismas.

El granuloma piógeno (GP) es un tumor vascular inflamatorio que típicamente afecta la cavidad oral y la piel. La

afectación de sistema digestivo es una causa rara de HDOO. Presentamos un caso de GP diagnosticado y tratado por EDB.

Paciente de sexo femenino, 71 años de edad, con antecedentes de diabetes tipo 2 (metformina), enfermedad pulmonar obstructiva crónica (broncodilatadores en aerosol), insuficiencia cardíaca congestiva (hidroclorotiazida) y enfermedad coronaria (mononitrato de isosorbide) que consulta por anemia de 8 meses de evolución, sin sangrado evidente. Recibió tratamiento con hierro vía oral sin respuesta, y requirió múltiples internaciones para realizar transfusiones sanguíneas.

La videoendoscopia digestiva alta y la videocolonosco-pía con intubación del íleon terminal resultaron normales. La serología para enfermedad celíaca fue negativa, al igual que los estudios ginecológicos. Los estudios hematológicos periféricos evidenciaron anemia microcítica e hipocrómica.

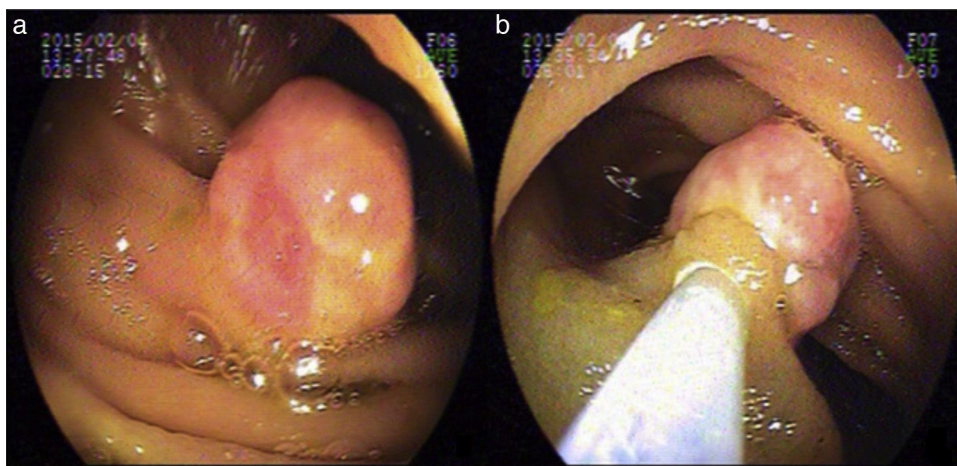


Figura 1 Endoscopia doble balón: a) Lesión de 15 mm de diámetro en yeyuno, y b) Inyección de la base de la lesión.

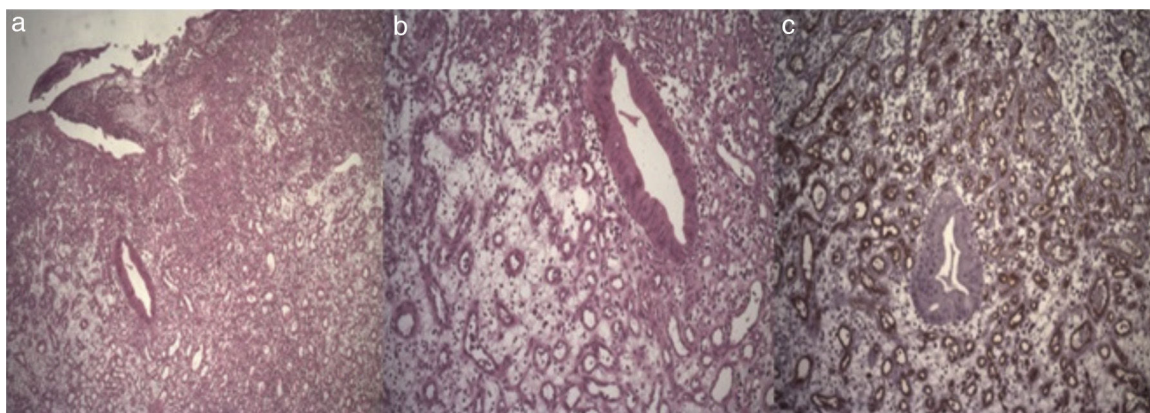


Figura 2 Examen histológico de la lesión. Tinción con hematoxilina-eosina $\times 4$ (a), $\times 100$ (b) y marcación con CD-34 (c). Capilares y proliferación vascular marcada con denso infiltrado inflamatorio mixto.

En el marco de una HDOO se decidió realizar cápsula endoscópica para estudio del intestino delgado, sin hallazgos positivos, informando de estudio incompleto y tiempo de tránsito de intestino delgado prolongado.

Ante la persistencia de la anemia, sin respuesta al tratamiento y con requerimientos transfusionales, fue derivada a nuestro servicio para una EDB por vía anterógrada.

Durante dicho procedimiento, que exploró 250 cm de intestino delgado, se visualizó a 150 cm del ángulo de Treitz una lesión sésil, de 15 mm, cubierta de mucosa rosada erosionada, la cual se reseó con asa caliente (previa inyección de la base con adrenalina 1/20000) (fig. 1).

La evaluación histológica informó de formación polipoide con epitelio de superficie ulcerado y estroma edematoso con denso infiltrado inflamatorio mixto acompañado de numerosos vasos de neoformación, escasas estructuras crípticas con citoplasma celular denso y núcleos con marcados cambios reactivos. Tinción CD34 para vasos sanguíneos positiva con diagnóstico de GP intestinal. Se informa de márgenes de resección libres de lesión (fig. 2).

Después de 8 meses de seguimiento la paciente evoluciona con hematocritos estables sin requerimientos transfusionales.

La HDOO es definida como el sangrado del tracto gastrointestinal que persiste o recurre sin ninguna etiología evidente luego de realizar 2 endoscopías digestivas (alta y baja). La cápsula endoscópica permite localizar el sitio del sangrado y por ende definir la vía de ingreso de la EDB (anterógrada o retrógrada). La EDB, a su vez, es una muy efectiva herramienta terapéutica en el manejo de las enfermedades del intestino delgado¹⁻³. En nuestra paciente, el resultado de la cápsula endoscópica fue nulo y la EDB anterógrada arribó al diagnóstico y posibilitó el tratamiento.

Los GP, también conocidos como hemangiomas capilares lobulares, son tumores vasculares benignos de la piel y las mucosas que rara vez comprometen el sistema digestivo⁴⁻⁷. Su fisiopatología implica un daño mecánico. Los GP del intestino delgado son de etiología desconocida, a diferencia de los localizados en la cavidad oral y el esófago que se presumen asociados a daños de la capa mucosa debido a

alimentos, el esófago de Barrett y el reflujo gastroesofágico⁸. Endoscópicamente se evidencian como pólipos pequeños, rosados, con base ancha y úlceras menores a 3 cm de diámetro, algunas de las cuales pueden sangrar⁶. En nuestro caso, las características endoscópicas coinciden con las ya reportadas.

El GP se puede originar tanto en la mucosa como en la submucosa, evidenciándose un infiltrado de células inflamatorias y proliferación vascular⁸.

Como estas lesiones son causa de la HDOO, y no presentan regresión espontánea, deben ser tratadas por vía endoscópica² o quirúrgica^{3,4,7}.

El informe anatomopatológico que reportamos describe una resección completa de la lesión, incluyendo la anastomosis arteriovenosa que subyace al GP, lo cual minimiza las recurrencias de estas lesiones asociadas a extracciones parciales.

Nagoya et al. publicaron un caso de resección endoscópica en el íleon con EDB. Sin embargo, no pudieron determinar si los márgenes verticales de resección resultaron negativos².

Nakaya et al. reportaron sangrado persistente después de realizar una biopsia, por este motivo debe considerarse cuidadosamente la realización de las mismas⁹.

El GP del tracto gastrointestinal es una condición rara, hasta el momento se han publicado menos de 30 casos¹⁻¹⁰. Creemos que la polipectomía endoscópica es una opción factible para el tratamiento pero, al ser estructuras muy vascularizadas, debe considerarse el riesgo de sangrado al momento de la extracción y, por lo tanto, contemplar medidas adicionales de hemostasia endoscópica tales como la inyección con adrenalina, el clipado de la base de la lesión o los métodos térmicos.

Financiación

Este artículo no posee financiamiento.

Conflicto de intereses

Ninguno de los autores posee conflicto de intereses potencial (económico, profesional o personal) que pueda ser relevante para el artículo.

Agradecimiento

Agradecemos al Área de Investigación del Hospital «El Cruce» Dr. Néstor Carlos Kirchner, en especial a los Dres.

Maximiliano de Abreu y Laura Antonietti por su colaboración en la elaboración de este manuscrito.

Referencias

1. Chou JW, Lai HC, Lin YC. Image of the month. Pyogenic granuloma of the small bowel diagnosed by capsule endoscopy and double-balloon enteroscopy. *Clin Gastroenterol Hepatol.* 2009;7:A26.
2. Nagoya H, Tanaka S, Tatsuguchi A, et al. Rare cause of obscure gastrointestinal bleeding due to pyogenic granuloma in the ileum detected by capsule endoscopy and treated with double balloon endoscopy. *Dig Endosc.* 2010;22:71-3.
3. Kikuchi A, Sujino T, Yamaoka M, et al. Pyogenic granuloma of the ileum diagnosed by double-balloon enteroscopy. *Intern Med.* 2014;53:2057-9.
4. Moffatt DC, Warwryko P, Singh H. Pyogenic granuloma: An unusual cause of massive gastrointestinal bleeding from the small bowel. *Can J Gastroenterol.* 2009;23:261-4.
5. Motohashi Y, Hisamatsu T, Ikezawa T, et al. A case of pyogenic granuloma in the small intestine [Article in Japanese]. *Nihon Shokakibyō Gakkai Zasshi.* 1999;96:1396-400.
6. Shirakawa K, Nakamura T, Endo M, et al. Pyogenic granuloma of the small intestine. *Gastrointest Endosc.* 2007;66:827-8, discussion 828.
7. Yamashita K, Arimura Y, Saito M, et al. Pyogenic granuloma of the small bowel. *Endoscopy.* 2013;45 Suppl 2:E9-10.
8. Van Eeden S, Offerhaus GJ, Morsink FH, et al. Pyogenic granuloma: An unrecognized cause of gastrointestinal bleeding. *Virchows Arch.* 2004;444:590-3.
9. Nakaya T, Tokunaga T, Aono S, et al. Pyogenic granuloma of the descending colon. *Endoscopy.* 2007;39 Suppl 1:E259-60.
10. Kuga R, Furuya CK, Fylyk SN, et al. Solitary pyogenic granuloma of the small bowel as the cause of obscure gastrointestinal bleeding. *Endoscopy.* 2009;41:E76-7.

J. De María, C. Curvale*, M. Guidi, H. Hwang y R. Matanó

Servicio de Gastroenterología, Hospital de Alta Complejidad en Red El Cruce «Dr. Néstor Carlos Kirchner», Florencio Varela, Buenos Aires, República Argentina

* Autor para correspondencia. Boulogne sur Mer 478, CABA (1213), Buenos Aires, Argentina.

Teléfono: +54 9 11 4 0878193.

Correo electrónico: cecicurvale@hotmail.com (C. Curvale).

<http://dx.doi.org/10.1016/j.rgm.2015.10.004>
0375-0906/

© 2016 Asociación Mexicana de Gastroenterología. Publicado por Masson Doyma México S.A. Este es un artículo Open Access bajo la licencia CC BY-NC-ND (<http://creativecommons.org/licenses/by-nc-nd/4.0/>).