

Aunque la historia natural de la sarcoidosis es altamente variable, en un estudio de pacientes con sarcoidosis asociada al uso de interferón se observó que el 85% de los casos curaban de manera espontánea, y que en el 10% de los casos se cronificaban utilizando en los casos más severos corticoides². Otros tratamientos que se han utilizado son hidroxicloroquina¹⁰ e infliximab¹¹. El hecho de administrar corticoides puede aumentar la carga viral y por sí mismo el virus de la hepatitis C induce la expresión de interferón alfa¹².

En las consultas es relativamente común encontrar a pacientes con virus de la hepatitis C, por lo que ante un cuadro que haga sospechar de sarcoidosis, habrá que tener en cuenta la asociación de esta entidad con el uso de interferón alfa.

Financiación

No se recibió patrocinio de ningún tipo para llevar a cabo este estudio/artículo.

Conflicto de intereses

Los autores declaran no tener ningún conflicto de intereses.

Referencias

1. Doyle MK, Berggren R, Magnus JH. Interferon-induced sarcoidosis. *J Clin Rheumatol*. 2006;12:241-8.
2. Ramos-Casals M, Mañá J, Nardi N, et al., HISPAMEC Study Group. Sarcoidosis in patients with chronic hepatitis c virus infection. Analysis of 68 cases. *Medicine (Baltimore)*. 2005;84:69-80.
3. Hirano A, Kataoka M, Nakata Y, et al. Sarcoidosis occurring after interferon alpha therapy for chronic hepatitis C: Report of two cases. *Respirology*. 2005;10:529-34.
4. Fantini F, Padalino C, Gualdi G, et al. Cutaneous lesions as initial signs of interferon alpha-induced sarcoidosis. Report of three new cases and review of the literature. *Dermatol Ther*. 2009;22 Suppl 1:S1-7.
5. Trien R, et al. Interferon-alpha-induced sarcoidosis in a patient being treated for hepatitis C. *Am J Case Rep*. 2014;15:235-8.
6. Gayet AR, Plaisance P, Bergmann JF, et al. Development of sarcoidosis following completion of treatment for hepatitis c with pegylated interferon alpha and ribavirin. A case report and literature review. *Clin Med Res*. 2010;8:163-7.
7. Cardoso C, Freire R, Alves A, Oliveira A. Interferon-induced sarcoidosis. *BMJ Case Rep*. 2011;2011, bcr0320113929.
8. Rodríguez-Lojo R, Almagro M, Barja JM, et al. Subcutaneous sarcoidosis during Pegylated interferon alfa and ribavirin treatment for chronic hepatitis C. *Dermatol Res Pract*. 2010;2010:230417.
9. Hurst EA, Mauro T. Sarcoidosis associated with pegylated interferon alfa and ribavirin treatment for chronic hepatitis. A case report. *Arch Dermatology*. 2005;141:865-8.
10. Jones E, Callen JP. Hydroxychloroquine is effective therapy for control of cutaneous sarcoid granulomas. *J Am Acad Dermatol*. 1990;23:487-9.
11. Menon Y, Cucurull E, Reisin E, et al. Interferon-alpha-associated sarcoidosis responsive to infliximab therapy in: *Am J. Med Sci*. 1004, 328: 173-175.
12. Buss G, Cattin V, Spring P, et al. Two cases of interferon-alpha-induced sarcoidosis Koebnerized along venous drainage lines: New pathogenic insights and review of the literature of interferon-induced sarcoidosis. *Dermatology*. 2013;226:289-97.

B.J. Flores-Robles^{a,*}, C.P. Sangüesa-Gómez^a,
C. Barbadillo Mateos^a, L.G. Roustán-Gullón^b e I. Kovtun^c

^a Servicio de Reumatología, Hospital Universitario Puerta de Hierro-Majadahonda, Majadahonda, Madrid, España

^b Servicio de Dermatología, Hospital Universitario Puerta de Hierro-Majadahonda, Majadahonda, Madrid, España

^c Servicio de Anatomía Patológica, Hospital Universitario Puerta de Hierro-Majadahonda, Majadahonda, Madrid, España

* Autor para correspondencia. Servicio de Reumatología, Hospital Universitario Puerta de Hierro-Majadahonda, Manuel de Falla 1, Majadahonda, Madrid, España.

Teléfono: +695521497.

Correo electrónico: aldolasa@hotmail.com

(B.J. Flores-Robles).

<http://dx.doi.org/10.1016/j.rgm.2016.01.005>
0375-0906/

© 2016 Asociación Mexicana de Gastroenterología. Publicado por Masson Doyma México S.A. Este es un artículo Open Access bajo la licencia CC BY-NC-ND

(<http://creativecommons.org/licenses/by-nc-nd/4.0/>).

Complicaciones graves de apendicitis aguda con abordaje laparoscópico



Severe complications of acute appendicitis with the laparoscopic approach

La apendicitis aguda es una de las patologías abdominales de resolución quirúrgica con alta incidencia la cual observa en el 7% en la población general¹. Afortunadamente con una baja mortalidad, inferior al 0.1%²⁻⁴.

A continuación se presenta el caso de un paciente masculino de 44 años, quien es referido de otro hospital, con el antecedente personal patológico relevante de ser diabético

tipo 2 de larga evolución, aparentemente bien controlado. Con el antecedente de haberse realizado una apendicectomía por vía laparoscópica el día 12 de abril del 2015 (38 días antes de nuestro reconocimiento), durante la cual se reportó una apendicitis aguda fase III, que se define como un infarto venoso, necrosis total de la pared y perforación con la posterior formación de un absceso localizado. Desafortunadamente no contamos con un resumen clínico detallado sobre los hallazgos transoperatorios, ni sobre la técnica quirúrgica realizada (uso de suturas impregnadas con antibióticos y/o medidas de asepsia y antisepsia preoperatorias). Sin embargo, al ingreso del paciente a nuestro hospital, pudimos observar un abordaje de 3 puertos, uno de ellos transumbilical, otro a nivel del flanco izquierdo y un tercero suprapúbico. Los 2 primeros se encontraban

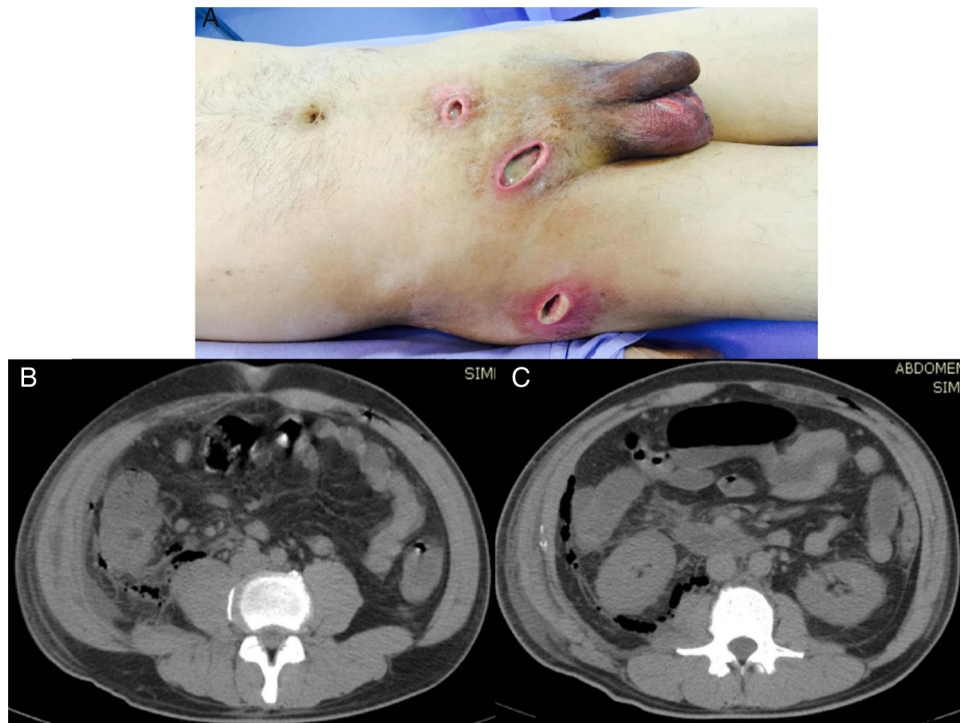


Figura 1 A) Se observa importante infección de tejidos blandos que va de incisión suprapúbica hacia región inguinal derecha, disecando hasta región escrotal y flanco derecho, todas con importante salida de material purulento. B) Se observa imagen tomográfica de absceso retroperitoneal que se extiende proximalmente hasta alcanzar reborde costal, con presencia de gas en toda su extensión. C) Se observa absceso retroperitoneal a nivel de ciego que disea a través de la fascia de Toldt, con presencia de gas a este nivel.

ya cicatrizados, mientras que a través de la herida del puerto suprapúbico se observaba salida abundante de material purulento. Así mismo, observamos otras 3 incisiones, una a nivel de la región inguinal derecha, otra a nivel escrotal ipsilateral, y una tercera a nivel del miembro pélvico derecho en su cara lateral del tercio proximal, todas con salida de abundante material purulento y aparente comunicación interna (fig. 1A).

El paciente refirió que posterior a su 4.º día postoperatorio, mientras se encontraba todavía internado, inició con fiebre, dolor en sitio quirúrgico y salida de material purulento a través de puerto suprapúbico, por lo que su médico tratante decidió retirar puntos de dicho puerto para favorecer su adecuado drenaje. Sin embargo, a pesar de estar siendo manejado con antibióticos (de los cuales desconocemos el esquema establecido), no presentó evolución satisfactoria, por el contrario, los datos de respuesta inflamatoria sistémica se incrementaron así como los datos de infección a nivel de tejidos blandos, extendiéndose a región inguinal, escrotal derecha y a nivel de corredera parietocólica derecha, por lo que se le realizaron las 3 incisiones antes mencionadas, observándose en todas ellas salida abundante de material purulento. Es debido a esta mala evolución por lo que el paciente es dado de alta 28 días después, aun con las heridas drenando franco material purulento, por lo que acude el día 20 de mayo del 2015 al servicio de urgencias de nuestra institución, donde se nos interconsulta.

A su ingreso se observa paciente consciente, con facies álgica, poco cooperador, mucosa oral deshidratada,

refiriendo pérdida de 8 kg en las últimas 3 semanas, cardiopulmonar con datos clínicos de derrame pleural derecho, taquicárdico. Abdomen distendido, con resistencia muscular, depresible, doloroso a la palpación media y profunda, con importante dolor a nivel de la pared abdominal a lo largo de la corredera parietocólica derecha, llegando hasta el reborde costal, con salida abundante de material purulento a través de las incisiones antes mencionadas, con datos francos de irritación peritoneal, rebote positivo y peristalsis disminuida. Dentro de sus estudios de laboratorio de ingreso destacan una marcada leucocitosis ($22,000 \text{ cel/mm}^3$), así como elevación de la procalcitonina a 125 ng/ml .

La tomografía abdominal reportó colección retroperitoneal a nivel de fosa y corredera parietocólica derecha, con extensión a tejidos blandos (fig. 1B y C), por lo que se realiza una laparotomía exploradora observado un absceso a nivel del retroperitoneo de aproximadamente 80 cc, del cual se toma muestra para cultivo, desarrollando *Escherichia coli*, mismo que se drena y posteriormente se coloca drenaje cerrado a este nivel. Se cierra cavidad y se procede al lavado y debridación de tejidos blandos, realizando comunicación de herida suprapúbica y del tercio proximal de la pierna, a través de la cual se logra el acceso a toda la corredera parietocólica derecha, donde se observa fascitis y tejido necrótico, mismo que se debrida y se coloca sistema de succión negativa a través de *vacuum assisted closure* (VAC), requiriendo posteriormente 2 lavados quirúrgicos con recambio de VAC. El paciente presenta una evolución clínica

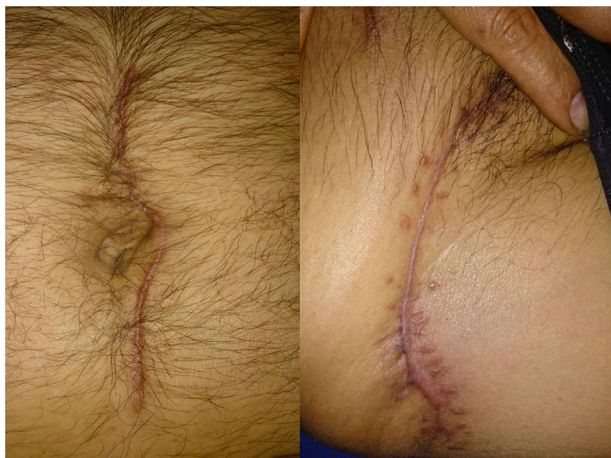

Figura 2 Se observa resultado final con heridas cicatrizadas y sin datos de infección.

muy favorable con normalización de las cifras de leucocitos en sangre (6.06 miles/ μ l), procalcitonina (0.08 ng/ml) y proteína C reactiva (0.71 ng/dl). Debido a la buena evolución se decide cerrar la herida quirúrgica donde estuvo colocado previamente el VAC y se retira el drenaje abdominal a las 3 semanas, ya con gasto mínimo y seroso (fig. 2).

Discusión

En la actualidad la apendicectomía, ya sea por vía laparoscópica o abierta, sigue siendo la piedra angular en el tratamiento de esta patología. Debido a las importantes complicaciones que puede representar un tratamiento tardío, y aunque se han reportado estudios con manejo conservado, esta práctica, a pesar de que ha demostrado ser segura, no se ha generalizado⁵⁻⁸, ya que se pudieran estar dejando evolucionar cuadros con el inherente incremento en la morbimortalidad de estos pacientes.

Por otra parte, aun cuando se realizan un diagnóstico y tratamiento oportunos, incluso con un abordaje mínimamente invasivo, existe el riesgo de complicaciones, como en el caso que estamos presentando. Por este motivo quisiéramos detenernos un momento para analizar cuáles pudieron haber sido las principales causas de dichas complicaciones.

- a) Sin duda el antecedente de ser diabético tipo 2. Aunque aparentemente el paciente se refiere bien controlado, no existe evidencia de controles glucémicos previos, ni de una hemoglobina glucosilada previa, evidenciando a su ingreso hospitalario cifras superiores a los 400 mg/dl; descontrol que pudo haber sido secundario al proceso infeccioso.
- b) Con respecto al abordaje que se utilizó, el cual fue laparoscópico, tal como se describe por Aranda-Narváez et al.⁹, la apendicectomía abierta conlleva un mayor riesgo de infección de sitio quirúrgico parietal, y el abordaje laparoscópico, de infección órgano/espacio. Sin embargo, nuestro paciente desarrolló ambas, tanto un absceso retroperitoneal como una infección de tejidos blandos. Con respecto a la infección de tejidos blandos habría que valorar como fue el proceso de extracción de

la pieza, de lo cual no tenemos registro. Sin embargo, sí sabemos que se reportó abundante material purulento.

- c) Llama la atención el manejo previo que recibió el paciente con respecto a la infección de tejidos blandos, en el cual nos da la impresión que a pesar de que se realizaron 3 incisiones en sitios diferentes, se buscaba ser lo menos invasivo, con lo que únicamente se logró un mal control de la infección y la propagación de la misma. Esto posiblemente fue debido a que las incisiones que se realizaron eran muy pequeñas y superficiales, a través de las cuales no era factible debridar todo el tejido necrótico, además de que dichas incisiones se realizaron en la habitación del paciente con anestesia local, y esto sin duda por la molestia que le generaba al paciente tampoco permitía un adecuado drenaje y debridación.

Un metaanálisis de Sauerland et al. concluye que el abordaje laparoscópico podría generalizarse a todos los pacientes, siendo uno de los datos más importantes a considerar, el relacionado a infecciones de sitio quirúrgico¹⁰. Y aunque por vía laparoscópica el riesgo de infección de tejidos blandos es menor, no hay que perder de vista los aspectos que pueden disminuir las complicaciones de este tipo, como lo es el hecho de extraer la pieza dentro de una bolsa extractora (Endo Catch), así como el lavado minucioso de la cavidad abdominal, e incluso la colocación de un drenaje cerrado debido al hecho de que se encontró un absceso localizado durante la apendicectomía.

Financiación

No se recibió patrocinio de ningún tipo para llevar a cabo este estudio/artículo.

Conflicto de intereses

Los autores declaran no tener ningún conflicto de intereses.

Referencias

1. Prytowsky JB, Pugh CM, Nagle AP. Appendicitis. *Curr Probl Surg.* 2005;42:694-742.
2. Cristopher D. Tratado de patología quirúrgica. La Habana: Editorial Científico-Técnica, 1983; t 1.1: 1033.
3. Schwartz SI. Appendix. *Principles of surgery.* 6th ed. St Louis: Mc Graw-Hill; 1994. p. 1307-18.
4. Parker MC, Ellis H, Moran BJ, et al. Postoperative adhesions: Ten-year follow-up of 12,584 patients undergoing lower abdominal surgery. *Dis Colon Rectum.* 2001;44:822-9.
5. Vons C. Peut-on traiter une appendicite aiguë par des antibiotiques et dans quelles conditions? *Journal de Chirurgie.* 2009;146:17-21.
6. Carr NJ. The pathology of acute appendicitis. *Ann Diagn Pathol.* 2000;4:46-58.
7. Mason RJ. Surgery for appendicitis: Is it necessary? *Surg Infect (Larchmt).* 2008;9:481-8.
8. Flum DR, Koepsell T. The clinical and economic correlates of misdiagnosed appendicitis: Nationwide analysis. *Arch Surg.* 2002;137:799-804.

9. Aranda-Narváez JM, Prieto-Puga Arjona T, Garcia-Albiach B, et al. Infección de sitio quirúrgico tras apendicectomía urgente: tasa global y tipo según la vía de abordaje (abierto/laparoscópica). *Enferm Infecc Microbiol Clin*. 2014;32:76–81.
10. Sauerland S, Lefering R, Neugebauer EAM. Laparoscopic versus open surgery for suspected appendicitis. *Cochrane Database Syst Rev*. 2004:CD001546.

J.A. Bahena-Aponte^{a,*}, Q. González-Contreras^b
y A. Tepeyac^b

^a Hospital General Ajusco Medio, SSA, Ciudad de México, México

^b Hospital HMG Coyoacán, Ciudad de México, México

* Autor para correspondencia. Hospital General Ajusco Medio, Encinos Número 41, Col. Ampliación Miguel Hidalgo 4.^a Secc, Delegación Tlalpan, C.P. 14250 Ciudad de México, México. Teléfono: +5132 1200, Ext. 119.

Correo electrónico: investigacionhgam@gmail.com

(J.A. Bahena-Aponte).

<http://dx.doi.org/10.1016/j.rgmx.2016.02.007>
0375-0906/

© 2016 Asociación Mexicana de Gastroenterología. Publicado por Masson Doyma México S.A. Este es un artículo Open Access bajo la licencia CC BY-NC-ND

(<http://creativecommons.org/licenses/by-nc-nd/4.0/>).

Coristoma hepático en pared vesicular tratado por laparoscopia. Presentación de un caso clínico y revisión de la literatura



Laparoscopic treatment of hepatic choristoma in the gallbladder wall: A clinical case presentation and literature review

Paciente femenina de 37 años de edad, que ingresó por dolor abdominal intenso, continuo en epigastrio e hipocondrio derecho, acompañado de náusea, vómito, taquicardia y diaforesis, posterior a la ingesta de comida abundante en grasas. Refirió haber presentado cuadros similares manejados con tratamiento médico de forma ambulatoria. A la exploración física se encontró temperatura de 36.8°C, FR 18, FC 79, pulso 79, TA 130/78, con datos de deshidratación leve, sin ictericia, ni datos de enfermedad cardiopulmonar, con dolor abdominal a la palpación 8/10, Murphy positivo, Giordano negativo y peristalsis presente. La paciente no refirió antecedentes familiares de relevancia para la enfermedad actual.

Un ultrasonido de hígado y vías biliares reportó engrosamiento de la pared vesicular y presencia de litos en su interior, en la biometría hemática leucocitosis de 17.4×10^3 con neutrofilia. Se diagnosticó colecistitis aguda litiasica, por lo que se decidió realizar colecistectomía laparoscópica. La vesícula se encontró con múltiples adherencias de epiplón, edema perivesicular y una masa de $1 \times 0.5 \times 0.5$ cm con apariencia de tejido hepático en la pared vesicular medial (fig. 1). Se extirpó la vesícula con la técnica laparoscópica habitual, dejando la masa intacta en la pared. El informe histopatológico reportó vesícula biliar con presencia de tejido hepático maduro subseroso, consistente con hígado heterotópico en pared vesicular (coristoma) y colecistitis aguda sobrepuesta en colecistitis crónica con litiasis.

La evolución fue satisfactoria y la paciente fue dada de alta a las 48 h.

El término coristoma se refiere a una neoformación con histología de un tejido normal situado heterotópicamente.

Se pueden dar ectopias de diferentes órganos y tejidos en el cuerpo. Uno de los más conocidos es el páncreas que puede encontrarse en áreas circundantes como duodeno, estómago o el apéndice de Meckel, se han reportado coristomas de amígdala, tejido pulmonar, mamario y materia gris, entre otros, en diferentes localizaciones del cuerpo incluyendo el ojo, vulva y hueso¹⁻³.

El hígado nativo puede tener lóbulos accesorios comunicados por una lengua de tejido hepático normal. Sin embargo, hay casos de tejido hepático heterotópico sin conexiones vasculares, biliares o parenquimatosas lo que corresponde a un coristoma. Existen diversas teorías acerca del origen de esta entidad, la más aceptada es la migración aberrante del tejido hepático durante el desarrollo embrionario, durante la cuarta semana del desarrollo embrionario el hígado y el sistema biliar se originan en el esbozo del hígado y migran de forma craneal hacia el septo transversal. Las anomalías de esta migración pueden ser la causa principal de esta condición⁴.

La presencia de hígado ectópico ha sido reportado en sitios extraabdominales como el tórax, o abdominales, de todas las posibles localizaciones, la vesícula biliar es la más frecuente, y se localiza principalmente sobre la serosa, aunque también puede encontrarse en la capa muscular o subserosa como en este caso⁵.

La incidencia real del tejido hepático ectópico en la vesícula biliar es difícil de evaluar. La incidencia reportada de tejido hepático ectópico en otras localizaciones en la población general varía entre 0.24-0.47%⁴. La incidencia de coristomas hepáticos en la vesícula biliar también es variable, Eiserth⁶ encontró solo 3 casos en 5500 autopsias (0.05%). Más recientemente, Watanabe et al.⁵, reportaron 3 casos en 1060 laparoscopias (0.28%). Hasta donde sabemos, por la revisión de la literatura, solo existen 61 casos histológicamente confirmados de tejido hepático ectópico en la vesícula⁴.

Esta enfermedad puede estar asociada con otras anomalías congénitas como atresia biliar¹ o agenesia del lóbulo caudado⁷, pero no se han descrito cuando el tejido heterotópico está situado en la vesícula biliar⁸.

Su aparición puede también darse en conjunto con otras enfermedades. Se han reportado coristomas con infiltración grasa, cirrosis o incluso hepatocarcinoma, pudiendo coincidir con hallazgos similares en el hígado nativo.