



IMAGEN CLÍNICA EN GASTROENTEROLOGÍA

Lentigo plantar diseminado asociado con el síndrome de Peutz-Jeghers



Disseminated plantar lentiginos associated with Peutz-Jeghers syndrome

G.R. Medina-Murillo^{a,*}, U. Rodríguez-Medina^b y U. Rodríguez-Wong^c

^a Servicio de Dermatología, Hospital Ángeles Lindavista, Ciudad de México, México

^b Facultad Mexicana de Medicina, Universidad La Salle, Ciudad de México, México

^c Servicio de Coloproctología, Hospital Ángeles Lindavista, Ciudad de México, México

Paciente masculino de 10 años de edad, con el antecedente de padre y un hermano con síndrome de Peutz-Jeghers. Inició su padecimiento actual desde los 2 años de edad con la presencia de manchas hipercrómicas de color negruzco de aproximadamente 3 mm de diámetro en la región de los

labios, las cuales fueron aumentando en número y diámetro (fig. 1) y desde los 6 años de edad aparecieron manchas hipercrómicas de características similares en palmas y plantas. Las manchas en las plantas se encontraban en ambos pies y abarcaban además de la región de los ortejos, la región del metatarso y los talones (fig. 2). Los estudios de imagen y endoscópicos confirmaron la presencia de pólipos en el colon y en el intestino delgado (fig. 3); el estudio histopatológico de los mismos confirmó que correspondían al tipo hamartomatoso (fig. 4). El síndrome de Peutz-Jeghers se caracteriza

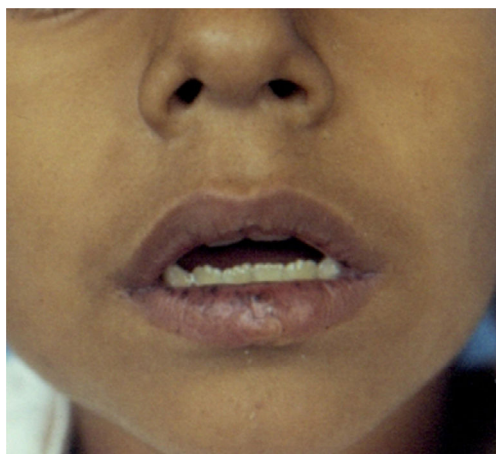

Figura 1 Máculas hipercrómicas en los labios.

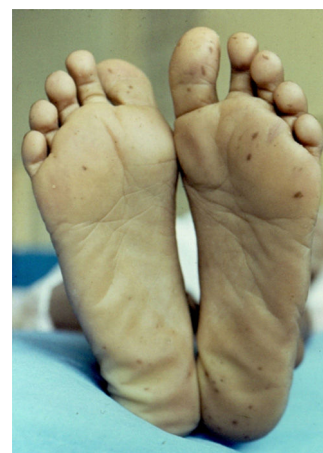

Figura 2 Lentigo plantar diseminado asociado con el síndrome de Peutz-Jeghers.

* Autor para correspondencia. Hospital Ángeles Lindavista, Río Bamba 639-330, 07760 Ciudad de México. Teléfono: 57-54-85-04 y 57-54-84-08.

Correo electrónico: ruby_derma@hotmail.com
(G.R. Medina-Murillo).

<http://dx.doi.org/10.1016/j.rgmx.2015.10.005>

0375-0906/© 2016 Asociación Mexicana de Gastroenterología. Publicado por Masson Doyma México S.A. Este es un artículo Open Access bajo la licencia CC BY-NC-ND (<http://creativecommons.org/s/by-nc-nd/4.0/>).

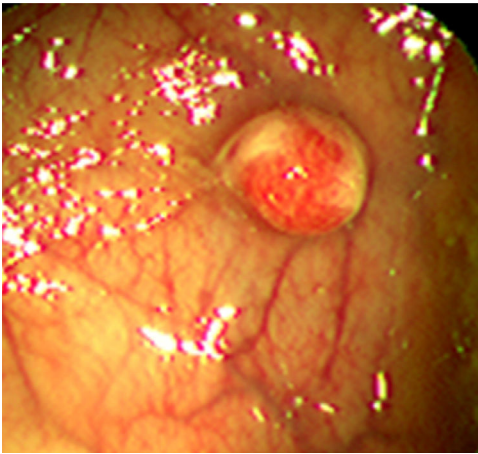


Figura 3 Imagen endoscópica de pólipo colónico hamartomatoso en el paciente.

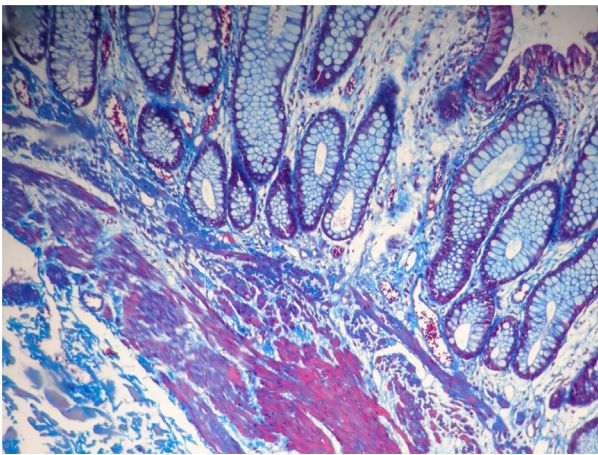


Figura 4 Fotomicrografía a mediano aumento de pólipo hamartomatoso: glándulas distorsionadas separadas por bandas de tejido muscular de la muscular de la mucosa (tricromico de Masson).

por la presencia de numerosos pólipos hamartomatosos distribuidos en todo el tubo digestivo y de una hiperpigmentación mucocutánea característica, que se presenta en el 95% de los pacientes y se localiza primordialmente en la región perioral y bucal; la localización diseminada en ambas plantas es poco frecuente.

Responsabilidades éticas

Protección de personas y animales. Los autores declaran que los procedimientos seguidos se conformaron a las normas éticas del comité de experimentación humana responsable y de acuerdo con la Asociación Médica Mundial y la Declaración de Helsinki.

Confidencialidad de los datos. Los autores declaran que han seguido los protocolos de su centro de trabajo sobre la publicación de datos de pacientes.

Derecho a la privacidad y consentimiento informado. Los autores han obtenido el consentimiento informado de los pacientes y/o sujetos referidos en el artículo. Este documento obra en poder del autor de correspondencia.

Financiación

No se recibió patrocinio de ningún tipo para llevar a cabo este artículo/estudio.

Conflicto de intereses

Los autores declaran no tener conflicto de intereses.