



## IMAGEN CLÍNICA EN GASTROENTEROLOGÍA

# Síndrome de Valentino. Úlcera péptica perforada con presentación clínica inusual



## Valentino's syndrome. Perforated peptic ulcer with unusual clinical presentation

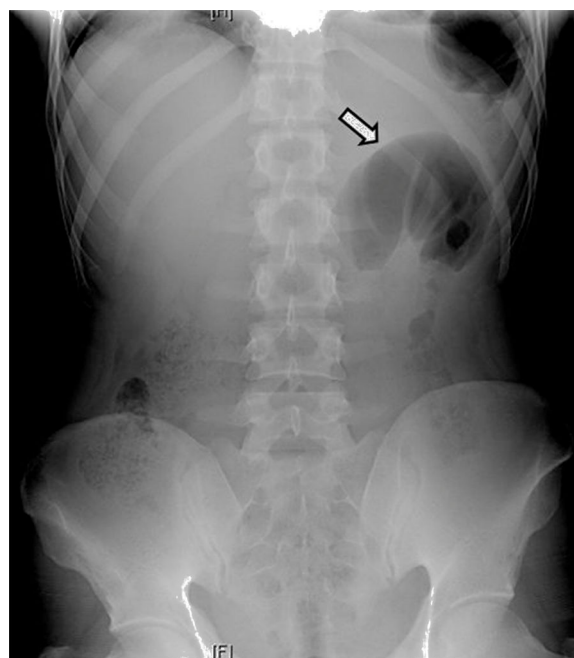
M.M. Ramírez-Ramírez<sup>a,\*</sup> y E. Villanueva-Saenz<sup>b</sup>

<sup>a</sup> Cirugía General, Hospital Regional de Alta Especialidad de Ixtapaluca, Ixtapaluca, Ciudad de México, México

<sup>b</sup> Cirugía de Colon y Recto, Hospital Ángeles del Pedregal, Ciudad de México, México

El epónimo «apéndice de Valentino» fue descrito por primera vez en el actor estadounidense Rudolph Valentino, al cual se le realizó apendicectomía por apendicitis aguda, más tarde desarrolló peritonitis y falla orgánica múltiple hasta su muerte. La autopsia reveló úlcera gástrica perforada. El líquido proveniente de la úlcera perforada viaja a través de la corredera parietocólica hasta la fosa ilíaca derecha, causando irritación peritoneal localizada en dicho cuadrante. La presencia de periapendicitis durante la cirugía obliga al cirujano a descartar otras patologías para evitar consecuencias catastróficas.

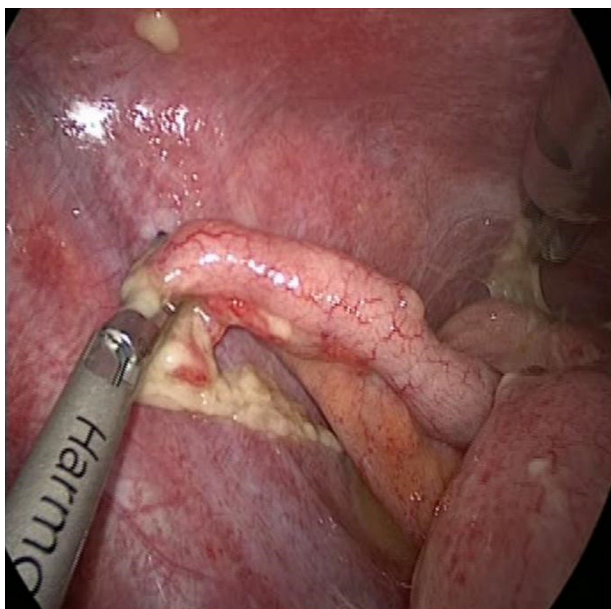
Hombre de 29 años con dolor abdominal de 48 h de evolución. El interrogatorio clínico, la exploración física y los hallazgos radiológicos fueron compatibles con apendicitis aguda complicada (fig. 1). Durante la laparoscopia se diagnosticó síndrome de Valentino (figs. 2 y 3). Se realizó apendicectomía, cierre primario con parche de Graham, toma de biopsia, lavado de cavidad y colocación de drenajes vía laparoscópica, con adecuada evolución posquirúrgica. En



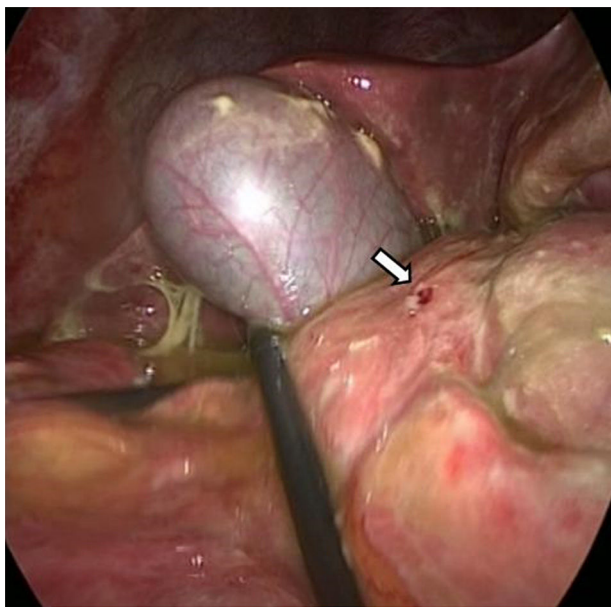
**Figura 1** Placa simple de abdomen en posición de pie con asa fija en hemiabdomen izquierdo (flecha blanca) e imagen en vidrio despulido.

\* Autor para correspondencia. Hospital Ángeles Pedregal, Consultorio 676, Camino a Santa Teresa 1055, Colonia Héroes de Padierna, Magdalena Contreras, Ciudad de México, México. Teléfono: +015551907732.


Correo electrónico: [moy1510@hotmail.com](mailto:moy1510@hotmail.com) (M.M. Ramírez-Ramírez).



**Figura 2** Apéndice cecal hiperémico con fibrina y líquido periapendicular secundario a peritonitis química.



**Figura 3** Úlcera duodenal perforada de 5 mm en cara anterior de la primera porción duodenal (flecha blanca).



**Figura 4** Cuadrante superior derecho de la radiografía abdominal donde se observa la silueta hepática (flecha negra), diafragma (flecha blanca) y aire libre subdiafragmático (flecha blanca punteada).

el nuevo análisis de la placa simple de abdomen se observó aire libre subdiafragmático (fig. 4).

### Responsabilidades éticas

**Protección de personas y animales.** Los autores declaran que para esta investigación no se han realizado experimentos en seres humanos ni en animales.

**Confidencialidad de los datos.** Los autores declaran que en este artículo no aparecen datos de pacientes.

**Derecho a la privacidad y consentimiento informado.** Los autores declaran que en este artículo no aparecen datos de pacientes.

### Conflicto de intereses

Los autores declaran no tener ningún conflicto de intereses.