

## Enteropatía *sprue-like* asociada a olmesartán: causa emergente de diarrea crónica asociada a fármacos



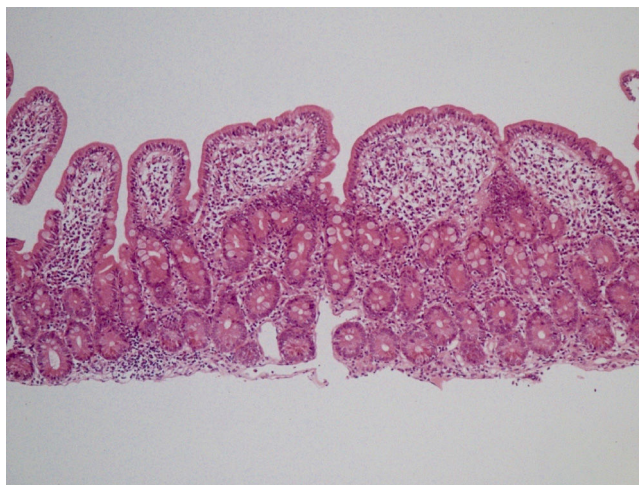
### Olmesartan-associated sprue-like enteropathy: An emerging cause of drug-induced chronic diarrhea

Presentamos el caso de una mujer de 72 años, sin alergias medicamentosas, con diabetes mellitus, hipercolesterolemia, hipertensión arterial, portadora de válvula de derivación ventrículo-peritoneal por hemorragia subaracnoidea tras rotura aneurismática, gastritis crónica atrófica que recibió tratamiento erradicador por *Helicobacter pylori* positivo y anemia ferropénica en tratamiento empírico de, al menos, 4 años de evolución conocida. Sigue tratamiento con omeprazol, insulina, metformina, olmesartán, nebulivol y hierro oral.

Ingresó por primera vez en nuestro servicio por cuadro de 2 semanas de evolución de 5-10 deposiciones al día diarreicas, líquidas, sin sangre, moco, pus ni fiebre y empeoramiento de su anemia crónica (hemoglobina 9,4 mg/dl; valores habituales en torno a 11 mg/dl). En estudio endoscópico alto y bajo se objetivó gastritis crónica atrófica sin otras alteraciones; no se procedió a toma de biopsia. Los coprocultivos fueron negativos. Tras retirada de la metformina como posible desencadenante y el correspondiente reajuste insulínico, desapareció la diarrea y se procedió a su alta.

Reingresó 2 meses más tarde por reaparición de diarrea de similares características, destacando a la exploración física hipotensión arterial (89/56 mmHg), palidez cutánea y oligoanuria, todo ello en el contexto de *shock* hipovolémico secundario a pérdidas digestivas, requiriendo tratamiento en unidad de cuidados intensivos. Analíticamente presentaba: urea 197 mg/dl, creatinina 3,51 mg/dl, sodio 150 mmol/l y potasio 5,24 mmol/l; hemoglobina 9,8 mg/dl, VCM 80 fl y hierro 15 µg/dl. Una vez estabilizada su situación clínica, se procedió a estudio exhaustivo, con los siguientes resultados: función hepática, ácido fólico, vitamina B<sub>12</sub>, hormonas tiroideas, cortisol basal, proteinograma sérico, hemoglobina glucosilada y digestión en heces normales. Coprocultivos, estudio de parásitos en heces, toxina de *Clostridium difficile*, ANA, ANCA y anticuerpos antitransglutaminasa IgA (0,30 U/ml [valores referencia: < 7 U/ml]) negativos. En la radiografía de tórax, la TAC abdominopélvica y el tránsito intestinal no se observaron alteraciones significativas. Se repitió el estudio endoscópico con toma de biopsias en segunda porción duodenal y bulbo, donde se objetivó atrofia parcial de patrón vellositario (fig. 1) con incremento de linfocitos intraepiteliales (Marsh modificado 3b)<sup>1</sup> (fig. 2).

Con reposición hidroelectrolítica y dieta libre de gluten en 3 semanas se normalizaron los parámetros analíticos y disminuyó de manera significativa el número de deposiciones con aumento de la consistencia de las heces. Estabilizadas las cifras de tensión arterial se procedió a reintroducir su medicación antihipertensiva, reapareciendo la diarrea líquida. En estas circunstancias, interpretamos el

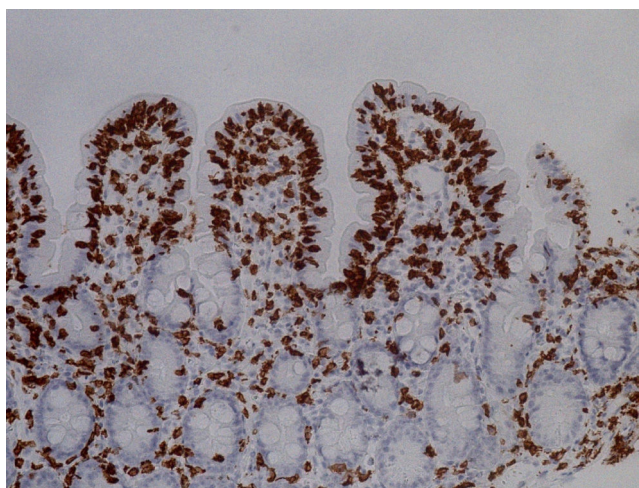


**Figura 1** Linfocitosis intraepitelial asociada a pérdida de vacuolas de mucosecreción, hiperplasia de criptas glandulares y atrofia vellositaria moderada (H&E, ×20).

cuadro como enteropatía *sprue-like* asociada a olmesartán (que tomaba desde 3 años antes a dosis de 40 mg al día), suspendiendo el mismo y sustituyéndolo por verapamilo. Transcurridos 6 meses desde su retirada, la paciente continúa asintomática.

Olmesartán, antagonista selectivo del receptor de angiotensina (ARA) II, de uso común en el tratamiento de la hipertensión arterial, incluye desde julio de 2013 en su ficha técnica las alteraciones intestinales *sprue-like* como reacción adversa medicamentosa<sup>2</sup>. Cada vez se están describiendo más casos asociados con su uso, no así con el empleo de otros ARA-II<sup>3</sup>. Debe incluirse en el diagnóstico diferencial ante diarrea crónica con test serológicos de enfermedad celíaca repetidamente negativos<sup>4</sup>.

El mecanismo causal de esta enfermedad es desconocido<sup>5</sup>, aunque podría deberse a lesión inmunológica, con elevación de CD8+ y sobreexpresión de IL-15 por parte de las células epiteliales<sup>6</sup>. La atrofia vellositaria



**Figura 2** Linfocitosis intraepitelial (> 30 linfocitos/100 enterocitos) (IHC-CD3, ×40).

yla infiltración por linfocitos intraepiteliales característicos de la enfermedad celíaca pueden observarse en otras situaciones como sobrecrecimiento bacteriano, enfermedad de Crohn, linfoma intestinal o tratamiento con fármacos<sup>7</sup>, destacando micofenolato mofetilo, azatioprina<sup>8</sup> y olmesartán, como fue el caso de la paciente. Se ha observado que no solo los síntomas, sino las alteraciones histológicas remiten tras la suspensión del fármaco<sup>9</sup>. En nuestro caso y, tras la buena evolución, no se ha procedido a repetir la biopsia intestinal. Según el algoritmo de Naranjo, la causalidad se consideró probable (7 puntos), lo que se puso en conocimiento de la Agencia Española de Farmacovigilancia.

Por todo ello, consideramos fundamental incluir esta entidad en el diagnóstico diferencial de síndromes diarreicos crónicos de etiología no aclarada, haciendo hincapié en realizar una minuciosa historia clínica, incluyendo repaso detallado del tratamiento farmacológico crónico de los pacientes, ya que las complicaciones asociadas pueden ser potencialmente graves.

## Financiación

No se recibió patrocinio de ningún tipo para llevar a cabo este estudio.

## Conflicto de intereses

Los autores declaran no tener ningún conflicto de intereses por la realización de este trabajo.

## Referencias

- Rostom A, Murray JA, Kagnoff MF. American Gastroenterological Association (AGA) Institute technical review on the diagnosis and management of celiac disease. *Gastroenterology*. 2006;131:1981–2002.
- U.S. Food and Drug Administration. FDA Drug Safety Communication: FDA approves label changes to include intestinal problems (sprue-like enteropathy) linked to blood pressure medicine olmesartan medoxomil. 2013 [consultado 1 Mar 2014]. Disponible en: <http://www.fda.gov/Drugs/DrugSafety/ucm359477.htm>
- Lebwohl B, Ludvigsson JF. Sprue-like enteropathy due to olmesartan and other angiotensin receptor blockers – the plot thickens. *Aliment Pharmacol Ther*. 2014;40:1245–6.
- Ianiro G1, Bibbò S, Montalto M, et al. Systematic review: Sprue-like enteropathy associated with olmesartan. *Aliment Pharmacol Ther*. 2014;40:16–23.
- Rubio-Tapia A, Herman ML, Ludvigsson JF, et al. Severe sprue-like enteropathy associated with olmesartan. *Mayo Clin Proc*. 2012;87:732–8.
- Marietta EV, Nadeau AM, Cartee AK, et al. Immunopathogenesis of olmesartan-associated enteropathy. *Aliment Pharmacol Ther*. 2015;42:1303–14.
- DeGaetani M, Tennyson CA, Lebwohl B, et al. Villous atrophy and negative celiac serology: A diagnostic and therapeutic dilemma. *Am J Gastroenterol*. 2013;108:647–53.
- Seminerio J, McGrath K, Arnold CA, et al. Medication-associated lesions of the GI tract. *Gastrointest Endosc*. 2014;79:140–50.
- Nielsen JA, Steephen A, Lewin M. Angiotensin-II inhibitor (olmesartan)-induced collagenous sprue with resolution following discontinuation of drug. *World J Gastroenterol*. 2013;19:6928–30.

G. Solano-Iturri<sup>a,\*</sup>, N. García-Jiménez<sup>a</sup>, J.D. Solano-Iturri<sup>b</sup> y S. Blanco-Sampascual<sup>c</sup>

<sup>a</sup> Servicio de Medicina Interna, Hospital Universitario de Basurto, Bilbao, Vizcaya, España

<sup>b</sup> Servicio de Anatomía Patológica, Hospital Universitario de Basurto, Bilbao, Vizcaya, España

<sup>c</sup> Servicio de Aparato Digestivo, Hospital Universitario de Basurto, Bilbao, Vizcaya, España

\* Autor para correspondencia. Hospital de Basurto, Avda. Montevideo 18, 48013 Bilbao, Vizcaya, España. Teléfono: 944006000 (extensión 5468); Fax: +946014514. Correo electrónico: [goizalnaz@gmail.com](mailto:goizalnaz@gmail.com) (G. Solano-Iturri).

<https://doi.org/10.1016/j.rgmx.2016.06.006>  
0375-0906/

© 2017 Asociación Mexicana de Gastroenterología. Publicado por Masson Doyma México S.A. Este es un artículo Open Access bajo la licencia CC BY-NC-ND (<http://creativecommons.org/licenses/by-nc-nd/4.0/>).

## Glomangioma gástrico, diagnóstico diferencial de tumores del estroma gastrointestinal



### Gastric glomangioma, differential diagnosis of gastrointestinal stromal tumors

Los tumores glómicos se originan a partir de células de músculo liso de los cuerpos glómicos que ayudan a regular el flujo arteriolar, son tumores mesenquimales con potencial maligno<sup>1</sup>. Aunque infrecuentes se han reportado casos de tumores glómicos gástricos malignos con metástasis a diferentes órganos<sup>2</sup>.

Se presenta el caso de un varón de 52 años con dolor abdominal en epigastrio, intermitente, de varios meses de evolución, con respuesta parcial a tratamiento médico. Niega fiebre, vómito, constipación, diarrea, pérdida de peso, así como otra sintomatología sistémica. A la exploración física: signos vitales normales, cardiopulmonar sin alteraciones, dolor en hemiabdomen superior a la palpación profunda, sin irritación peritoneal, resto sin datos patológicos.

La endoscopia mostró una tumoración subepitelial ulcerada en pared posterior de antro gástrico. La biopsia endoscópica reportó mucosa gástrica sin anormalidades. Con ultrasonografía endoscópica (USE) se observa una tumoración nodular de 3 × 2.5 cm, hipoecogénica, heterogénea, localizada en la capa muscular de la pared gástrica,