



REVISTA DE GASTROENTEROLOGÍA DE MÉXICO

www.elsevier.es/rgmx



IMAGEN CLÍNICA EN GASTROENTEROLOGÍA

Cuerpo extraño rectal

Rectal foreign body

U.G. Rossi*, S. Squarza y M. Cariatì



Unidad de Radiología Intervencionista y Radiología, Departamento de Ciencia Diagnóstica, ASST Santi Paolo y Carlo, Hospital San Carlo Borromeo, Milán, Italia

Un hombre de 55 años de edad se presentó en nuestro departamento de urgencias con dolor abdominal agudo. Durante la anamnesis, declaró tener un cuerpo extraño —un vibrador— en su recto. La exploración abdominal reveló la presencia de una masa a la altura de los cuadrantes abdominales inferiores sin signos peritoneales. El tacto rectal confirmó la presencia de un cuerpo extraño. Una radiografía abdominal convencional (fig. 1 A) y una tomografía computarizada abdominal (fig. 1 B) demostraron la presencia de un vibrador en el rectosigmoides que, consecuentemente, se extrajo utilizando un fórceps y tracción suave. La sigmoidoscopia postextracción reveló ningún daño colorrectal.

Es común que los pacientes que arriban al departamento de urgencias con un cuerpo extraño alojado en el recto presenten esta situación debido a una inserción transanal del objeto como práctica sexual. Los cuerpos extraños rectales son más comunes en los hombres que en las mujeres^{1,2} e incluyen objetos como vibradores, botellas, vegetales, frutas, objetos cilíndricos y pelotas. Generalmente, estos pacientes del departamento de urgencias inventan historias inusuales para explicar la presencia del objeto dentro del recto. La imagenología radiológica es crucial para la identificación de cuerpos extraños rectales y para la determinación de la opción de tratamiento más apropiada^{3,4}.

* Autor para correspondencia. Unidad de Radiología Intervencionista y Radiología, Departamento de Ciencia Diagnóstica, ASST Santi Paolo y Carlo, Hospital San Carlo Borromeo, Vía Pio II 3, 20153 Milán, Italia. Teléfono: 39 02 40222465; fax: +39 02 40222465.

Correo electrónico: urossi76@hotmail.com (U.G. Rossi).

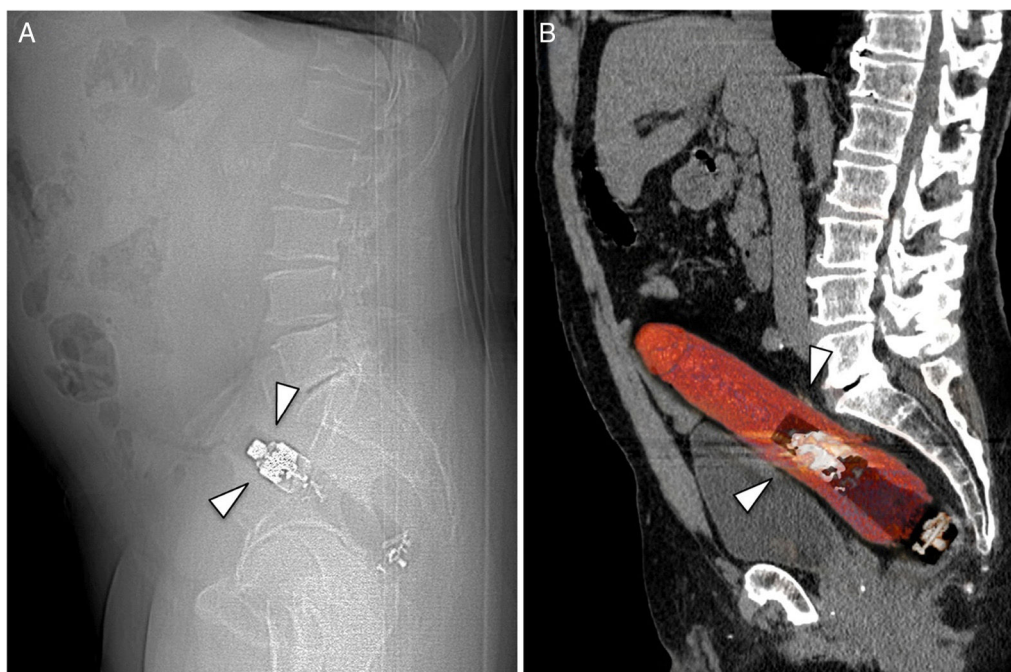


Figura 1 A. Vista lateral de una radiografía abdominal convencional que demuestra la presencia de un cuerpo extraño con un componente metálico, insertado en el recto (flechas). B. Reconstrucción sagital de una tomografía computarizada abdominal que confirma la presencia del cuerpo extraño con componentes metálicos y de plástico, situado dentro del recto (flechas).

Responsabilidades éticas

Protección de personas y animales. Los autores declaran que los procedimientos seguidos se conformaron a las normas éticas del comité de experimentación humana responsable y de acuerdo con la Asociación Médica Mundial y la Declaración de Helsinki.

Confidencialidad de los datos. Los autores declaran que en este artículo no aparecen datos de pacientes.

Derecho a la privacidad y consentimiento informado. Los autores declaran que en este artículo no aparecen datos de pacientes.

Conflicto de intereses

Los autores declaran no tener ningún conflicto de intereses por la realización de este trabajo.

Referencias

1. Akhtar MA, Arora PK. Case of unusual foreign body in the rectum. *Saudi J Gastroenterol.* 2009;15:131–2.
2. Odagiri H, Yasunaga H, Matsui H, et al. Difference in outcomes of rectal foreign bodies between males and females: A retrospective analysis of a national inpatient database in Japan. *Digestion.* 2015;92:165–70.
3. Cologne KG, Ault GT. Rectal foreign bodies: What is the current standard? *Clin Colon Rectal Surg.* 2012;25:214–8.
4. Hunter TB, Taljanovic MS. Foreign bodies. *Radiographics.* 2003;23:731–57.