



REVISTA DE GASTROENTEROLOGÍA DE MÉXICO

www.elsevier.es/rgmx



IMAGEN CLÍNICA EN GASTROENTEROLOGÍA

Enteritis por radiación diagnosticada por cápsula endoscópica, una causa infrecuente de anemia ferropénica



Radiation enteritis diagnosed through capsule endoscopy, an uncommon cause of iron-deficiency anemia

J.F. Juanmartiñena Fernández^{a,*}, A. Elosua-González^a, L. Casanova-Ortiz^a, S. Pardo-González^b, B. Zabalza Ollo^c e I. Fernández-Urién^a

^a Departamento de Gastroenterología, Complejo Hospitalario de Navarra, Pamplona, Navarra, España

^b Departamento de Anestesiología y Reanimación, Hospital Universitario Marqués de Valdecilla, Santander, Cantabria, España

^c Departamento de Análisis Clínicos, Complejo Hospitalario de Navarra, Pamplona, Navarra, España

Mujer de 66 años intervenida en 1988 de un adenocarcinoma de endometrio y adyuvancia posterior con radioterapia que refiere anemia ferropénica de 6 meses. Se realiza estudio endoscópico completo (gastroscopia e íleo-colonoscopia) observándose en íleon terminal un edema mucoso con punteado blanquecino superficial (Figura 1A) e inflamación crónica inespecífica en la histología. Se indica vídeo cápsula endoscópica para evaluar la extensión y afectación del intestino delgado, detectándose desde yeyuno proximal y hasta íleon terminal una afectación difusa y continua de la mucosa. Las lesiones mucosas observadas van desde un leve edema con preservación de la arquitectura vellositaria en tramos proximales (Figura 1B) hasta la presencia de

múltiples úlceras que distorsionan y estensan la luz intestinal (Figura 1C) en tramos distales y que son franqueadas sin dificultad por el dispositivo (Figura 1D), todo ello sugestivo de enteritis posradiación. La enteritis por radiación es un fenómeno que aparece en algunos pacientes sometidos a radioterapia abdominal. Puede ser aguda o crónica según la aparición de los síntomas tras su finalización, siendo las náuseas, vómitos, diarrea, distensión abdominal o el sangrado digestivo los más frecuentes. En estos casos, la cápsula endoscópica puede ser de utilidad, debiendo indicarse la cápsula autodegradable Agile[®] Patency si sospecha/conoce estenosis intestinal.

* Autor para correspondencia. Departamento de Gastroenterología, Complejo Hospitalario de Navarra, C/ Irunlarrea 3, 31008 Pamplona, Navarra, España. Teléfono: (+34) 658426309.

Correo electrónico: jf.juanmartinena@gmail.com
(J.F. Juanmartiñena Fernández).

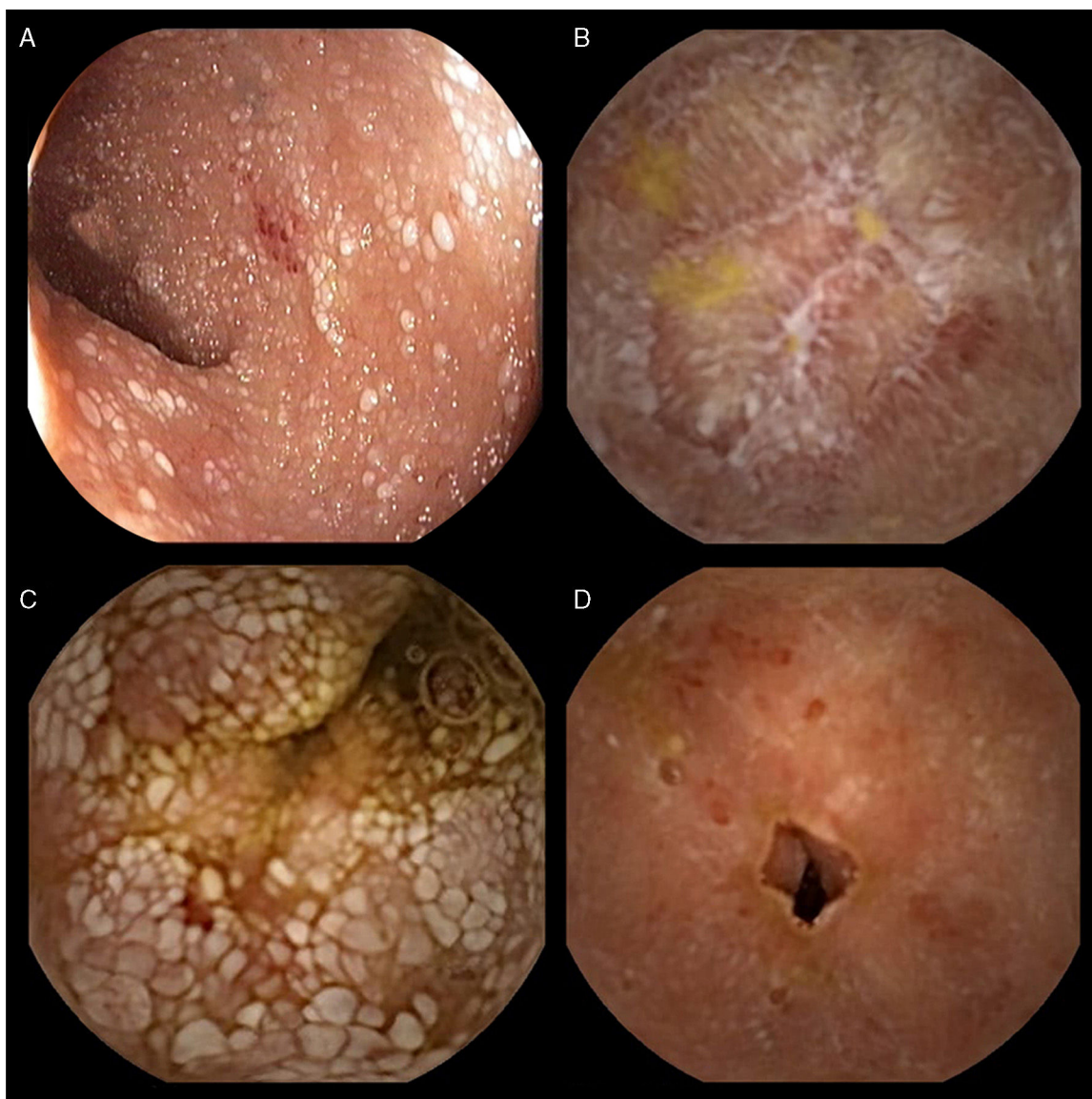


Figura 1 A) Íleon terminal edema mucoso con punteado blanquecino superficial e inflamación crónica inespecífica en la histología. B) Presencia de múltiples úlceras que distorsionan y estensan la luz intestinal. C) Tramos distales y que son franqueados sin dificultad por el dispositivo. (D) Muestra enteritis posradiación.

Responsabilidades éticas

Protección de personas y animales. Los autores declaran que para esta investigación no se han realizado experimentos en seres humanos ni en animales.

Confidencialidad de los datos. Los autores declaran que en este artículo no aparecen datos de pacientes.

Derecho a la privacidad y consentimiento informado. Los autores declaran que en este artículo no aparecen datos de pacientes.

Financiación

Los autores declaran que no se recibió financiamiento.

Conflicto de intereses

Los autores declaran no tener ningún conflicto de intereses.