

6. Cohen MS. Gangrena de Fournier. Casos prácticos de urología. 1997;5:101-14.
7. Whiley RA, Beighton D. Emended descriptions and recognition of *Streptococcus constellatus*, *Streptococcus intermedius*, and *Streptococcus anginosus* as distinct species. Int J Syst Bacteriol. 1991;41:1-5.

A. Soto-Sánchez*, M. Hernández-Barroso,
G. Hernández-Hernández, L. Gamba-Michel
y M. Barrera-Gómez

Servicio de Cirugía General y del Aparato Digestivo,
Hospital Universitario Nuestra Señora de Candelaria, Santa
Cruz de Tenerife, Tenerife, España

*Autor para correspondencia. Servicio de Cirugía General y del Aparato Digestivo, Hospital Universitario Nuestra Señora de Candelaria, Carretera del Rosario 145, 38010 Santa Cruz de Tenerife, Tenerife, España. Teléfono: 639826675. Correo electrónico: sotosanchezana@hotmail.com (A. Soto-Sánchez).

<https://doi.org/10.1016/j.rgmx.2016.12.005>
0375-0906/

© 2017 Asociación Mexicana de Gastroenterología. Publicado por Masson Doyma México S.A. Este es un artículo Open Access bajo la licencia CC BY-NC-ND (<http://creativecommons.org/licenses/by-nc-nd/4.0/>).

Hemorragia digestiva alta secundaria a ejercicio físico intenso



Upper gastrointestinal bleeding secondary to vigorous physical exercise

La aparición de síntomas digestivos en atletas es relativamente frecuente, oscilando entre el 30-81% en función de las series publicadas. El reflujo gastroesofágico, la aparición de náuseas, vómitos, diarrea o de dolor abdominal transitorio vinculado con el ejercicio son las manifestaciones más frecuentes. Desde la década de los años 80 se han desarrollado múltiples estudios de tipo observacional que demuestran que el ejercicio intenso puede originar anemia ferropénica debido a la aparición de gastritis, úlceras gastroduodenales o erosiones en el intestino delgado y colon. En función del grado de actividad física, desde un 7% hasta un 85% de los atletas pueden llegar a presentar un test de sangre oculta en heces positivo al finalizar su entrenamiento. La aparición de hemorragia digestiva franca es mucho menos frecuente y únicamente se recogen casos anecdóticos en la literatura^{1,2}. La primera y única muerte por hemorragia gastrointestinal en un deportista, mientras trotaba, se notificó en el año 1982³.

Se presenta el caso de un varón de 30 años, sin antecedentes personales ni familiares de interés, que acudió a urgencias por un cuadro de 24 h de evolución de 3 deposiciones compatibles con melenas. Negaba consumo de cualquier fármaco o agente gastrolesivo, suplemento nutricional, tabaco, alcohol u otros tóxicos. Al interrogar al paciente sobre su actividad física habitual, nos informó de que practicaba ciclismo 4-5 veces por semana durante aproximadamente 45 min. Al preguntarle sobre su actividad en la mañana de su visita a urgencias, afirmó que 6 h antes de la aparición de las melenas había finalizado una etapa en bicicleta de 5 h de duración a un ritmo muy superior al habitual. En la exploración física destacaba una frecuencia cardíaca de 105 lpm con normalidad del resto de constantes vitales. En la analítica presentaba unas cifras de urea de 56 mg/dl (normal: 15-45 mg/dl), hemoglobina 12,7 g/dl (normal: 13-17.5 g/dl), siendo el resto de parámetros normales. Se realizó una endoscopia digestiva alta urgente en la que se identificaron en cuerpo gástrico 10 úlceras lineales de aproximadamente 10-15 mm de largo y 2 mm de

ancho que seguían la orientación de los pliegues gástricos, de bordes regulares y recubiertas por hematina (Forrest IIc) y fibrina (Forrest III) (fig. 1). Se tomaron 2 biopsias del antro, 2 del cuerpo gástrico y una biopsia de cada una de las 2 úlceras de mayor tamaño. El paciente permaneció 24 h en observación sin volver a presentar melenas y fue dado de alta con omeprazol 20 mg/12 h/8 semanas. El resultado de las biopsias gástricas fue negativo para *H. pylori*, sin focos de displasia ni de metaplasia; únicamente se documentaron alteraciones compatibles con fondo de úlcera y un infiltrado inflamatorio agudo leve inespecífico. A la semana 12 se repitió la endoscopia digestiva alta objetivándose la curación endoscópica e histológica de las lesiones. Durante el seguimiento se realizaron 2 test con urea marcada con C13 (sin toma previa de IBP ni antibiótico) para la detección de *H. pylori* con resultado negativo. Se amplió el estudio analítico con determinaciones de PTH y gastrina, ambas dentro de la normalidad, y se solicitó una ecografía abdominal que no mostró hallazgos significativos. Un año después del episodio inicial se encuentra asintomático.

Uno de los trabajos más demostrativos, a pesar del pequeño tamaño muestral, sobre las lesiones gastrointes-

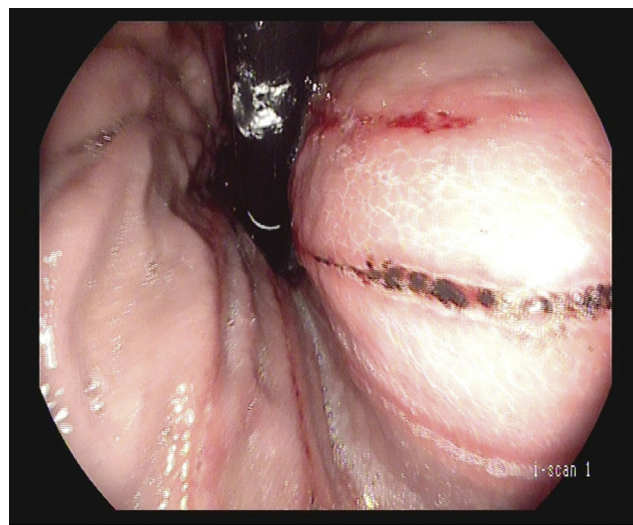


Figura 1 Visión en retroflexión de úlceras lineales con hematina en su superficie Forrest IIc.

tinales del tracto digestivo alto secundarias a la actividad física vigorosa fue llevado a cabo por Choi et al. en el año 2001. Realizaron un estudio prospectivo con 16 corredores de larga distancia (20 km) a los que se les practicó un estudio endoscópico, analítico y sangre oculta en heces. Tras la prueba, todos los participantes desarrollaron gastritis, 6 esofagitis y un paciente presentó una úlcera gástrica de nueva aparición⁴. Se postula que la reducción del flujo esplácnico durante el ejercicio, la activación del sistema nervioso simpático y la inhibición del sistema parasimpático serían los principales mecanismos fisiopatológicos implicados en el daño de la mucosa gastrointestinal^{1,2}. Clausen JP.⁵ demostró que durante el ejercicio a máxima intensidad el flujo esplácnico puede reducirse hasta un 80%¹. La toma de AINE, frecuente en esta población, también se postula como un cofactor que ayudaría a explicar la alta prevalencia de este tipo de lesiones².

Por otro lado, existen estudios epidemiológicos que sugieren que la actividad física moderada podría ser un factor protector para el desarrollo de úlcera péptica y sangrado gastrointestinal. Los 2 trabajos más representativos al respecto son los realizados por Pahor M. et al.⁶ y Cheng Y. et al.⁷. Pahor M. et al. diseñaron un estudio prospectivo de cohortes con 8205 pacientes de edad avanzada (> 68 años) y 3 años de seguimiento. El resultado del análisis multivariante concluyó que los sujetos con mayor actividad física presentaban un riesgo relativo de 0.7 (IC 95%: 0.5-0.9) respecto a los sujetos más sedentarios. Cheng et al. en el año 2000 analizaron la incidencia de úlcera péptica en 11413 pacientes en función de la actividad física⁷. En su estudio los varones con mayor actividad física presentaron un menor riesgo de úlcera duodenal. La naturaleza observacional de ambos trabajos y la existencia de factores de confusión no incluidos en el análisis, como por ejemplo el estatus económico y su asociación a determinados patrones de consumo o la heterogeneidad en la medición de la actividad física, limitan las conclusiones que de ellos pueden obtenerse.

La utilización de fármacos anti-H₂ no ha demostrado eficacia en la prevención de la aparición de pérdidas sanguíneas digestivas en estos pacientes⁸. En lo referente a los IBP, únicamente se dispone de un ensayo clínico ciego y aleatorizado con pantoprazol 20 mg/24 h/3 días en 37 personas que disputaron una ultra-maratón (246 km). El pantoprazol logró disminuir la tasa de sangre oculta en heces positiva de forma significativa (diferencia de riesgo: 0.86; IC 95%: 0.45-0.96)⁹, aunque no se detectaron eventos clínicamente significativos en ninguno de los grupos. La escasez de datos sobre la prevención farmacológica de este tipo de lesiones no permite establecer recomendaciones más allá de la moderación en la actividad física y el evitar el uso de AINE.

En nuestro paciente asumimos que existe una relación causal entre el ejercicio físico intenso y el cuadro de hemorragia digestiva debido a la ausencia de ingesta de fármacos gastrolesivos, la relación temporal entre la actividad física y la presentación del cuadro clínico (6 h), la negatividad para *H. pylori* (3 pruebas negativas), la ausencia de datos clínicos y analíticos que sugieran una etiología alternativa y el hecho de que el paciente no haya

vuelto a presentar nuevos episodios durante el año de seguimiento tras la moderación en su actividad física.

Este caso ilustra una causa infrecuente de sangrado digestivo y subraya la importancia de una anamnesis detallada y dirigida en pacientes con sangrado gastrointestinal de causa no filiada.

Conflicto de intereses

Los autores declaran no tener ningún conflicto de intereses.

Referencias

1. Waterman JJ, Kapur R. Upper gastrointestinal issues in athletes. *Curr Sports Med Rep.* 2012;11:99-104.
2. Peters HP, de Vries WR, van Berge-Henegouwen GP, et al. Potential benefits and hazards of physical activity and exercise on the gastrointestinal tract. *Gut.* 2001;48:435-9.
3. Thompson PD, Funk EJ, Carleton RA, et al. Incidence of death during jogging in Rhode Island from 1975 through 1980. *JAMA.* 1982;247:2535-8.
4. Choi SC, Choi SJ, Kim JA, et al. The role of gastrointestinal endoscopy in long-distance runners with gastrointestinal symptoms. *Eur J Gastroenterol Hepatol.* 2001;13:1089-94.
5. Clausen JP. Effect of physical training on cardiovascular adjustments to exercise in man. *Physiol Rev.* 1977;57:779-815.
6. Pahor M, Guralnik JM, Salive ME, et al. Physical activity and risk of severe gastrointestinal hemorrhage in older persons. *JAMA.* 1994;272:595-9.
7. Cheng Y, Macera CA, Davis DR, et al. Does physical activity reduce the risk of developing peptic ulcers. *Br J Sports Med.* 2000;34:116-21.
8. Moses FM, Baska RS, Peura DA, et al. Effect of cimetidine on marathon-associated gastrointestinal symptoms and bleeding. *Dig Dis Sci.* 1991;36:1390-4.
9. Thalmann M, Sodeck GH, Kavouras S, et al. Proton pump inhibition prevents gastrointestinal bleeding in ultramarathon runners: A randomised, double blinded, placebo controlled study. *Br J Sports Med.* 2006;40:359-62, discussion 362.

E. Rodríguez de Santiago^{a,*}, L. Aguilera Castro^a, A. García García de Paredes^a, C. Ferre Aracil^a y C. Martín de Argila de Prados^{a,b}

^a *Servicio de Gastroenterología y Hepatología, Hospital Universitario Ramón y Cajal, Madrid, España*

^b *IRICYS, Universidad de Alcalá, Alcalá de Henares, Madrid, España*

* Autor para correspondencia. Hospital Universitario Ramón y Cajal, Gastroenterología y Hepatología, Ctra. de Colmenar Viejo km 9100, 28034 Madrid, España.

Teléfono: +0034651913608.

Correo electrónico: e_rodriguez_de_santiago@hotmail.com (E. Rodríguez de Santiago).

<https://doi.org/10.1016/j.rgmx.2016.12.006>
0375-0906/

© 2017 Asociación Mexicana de Gastroenterología. Publicado por Masson Doyma México S.A. Este es un artículo Open Access bajo la licencia CC BY-NC-ND (<http://creativecommons.org/licenses/by-nc-nd/4.0/>).