

Diarrea crónica y trombosis venosa profunda durante el tratamiento con olmesartán



Chronic diarrhea and deep vein thrombosis during treatment with olmesartan

La diarrea crónica es una de las entidades de mayor reto en la gastroenterología. Desde 2012 el olmesartán se ha reconocido como un agente causal para la diarrea crónica que debería incluirse en el diagnóstico diferencial de los pacientes con atrofia vellositaria y serologías celiacas negativas¹.

Una mujer de 69 años de edad ingresó en urgencias por una disminución progresiva en su nivel de consciencia, junto con edema de miembro inferior. Los familiares de la paciente indicaron que hacía 6 semanas comenzó a experimentar deposiciones acuosas (5-6 episodios/día) progresivas, de gran volumen, sin sangre o dolor abdominal. Debido a la anorexia y pérdida de peso (± 2 kg), la paciente fue evaluada previamente por su médico general y se le medicó empíricamente con metronidazol y ciprofloxacino más un probiótico, sin mejoría alguna. También se realizó una colonoscopia que no identificó anomalías macroscópicas (no se realizaron biopsias). Sus antecedentes de interés incluían hipertensión tratada con olmesartán y aliskirén y enfermedad por reflujo gastroesofágico tratada con pantoprazol. La paciente llevaba tomando estos medicamentos aproximadamente un año. No hubo contacto epidemiológico relevante.

Al realizar la exploración física obtuvo 8 puntos en la escala de Glasgow y presentó taquipnea e inestabilidad hemodinámica. Sus mucosas estaban deshidratadas y su

abdomen no presentaba dolor. El edema bilateral era más pronunciado en el lado izquierdo. La exploración proctológica no identificó anomalías.

Los resultados de las pruebas sanguíneas iniciales fueron: Hb: 14.5 g/l; GB: 14.7×10^9 /l; N: 87.9%; plaquetas: 213×10^9 /l; Na: 153 mmol/l; K: 2.7 mmol/l; BUN: 77 mg/dl; creatinina: 3.9 mg/dl; PCR: 16 mg/l; INR: 1.5; albúmina: 2.5 g/dl. La gasometría arterial mostró acidosis metabólica (pH: 7.247; HCO_3 : 5.3 mEq/l).

El ultrasonido subsecuente del miembro inferior reveló una trombosis venosa profunda (TVP) afectando la vena femoral y la vena poplítea izquierda. Se comenzó la anticoagulación intravenosa.

Mejóro el funcionamiento renal, por lo que se realizó una TC (fig. 1) que confirmó la extensión de la TVP. No se observaron otras anomalías. Dadas las características de la diarrea se llevó a cabo una endoscopia alta, la cual no mostró anomalías macroscópicas (se tomaron biopsias).

La evaluación microbiológica de las heces y la prueba de toxinas *Clostridium difficile* fueron negativas. Las pruebas sanguíneas subsecuentes reportaron una deficiencia de hierro (hierro: 28 ug/dl; ferritina: 56 ng/ml; transferrina: 85 mg/dl), un valor de folato bajo (2.0 ng/ml) y un nivel de colesterol total de 103 mg/dl. El cribado de VIH también fue negativo. Las inmunoglobulinas séricas, fibrinógeno, aminotransferasas, vitamina B₁₂, TSH, FT4, calcio, magnesio, fósforo y anti-Tg fueron normales.

El examen histológico (fig. 2) mostró atrofia vellositaria subtotal con infiltración linfocítica en la lámina propia. El estudio de factor protrombótico fue negativo.

La causa más común de la atrofia vellositaria es la enfermedad celiaca. Sin embargo, cuando se trata de una serología celiaca negativa se deben considerar otros diag-

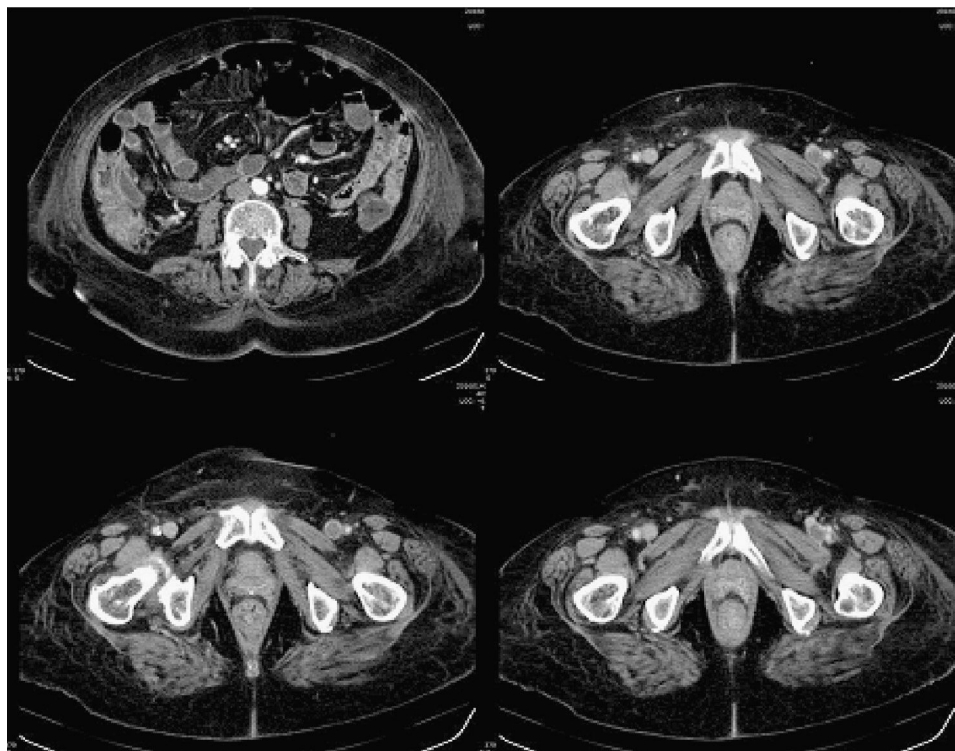


Figura 1 TC revelando una TVP extensiva afectando la vena femoral y la vena poplítea izquierda ($\times 10$).

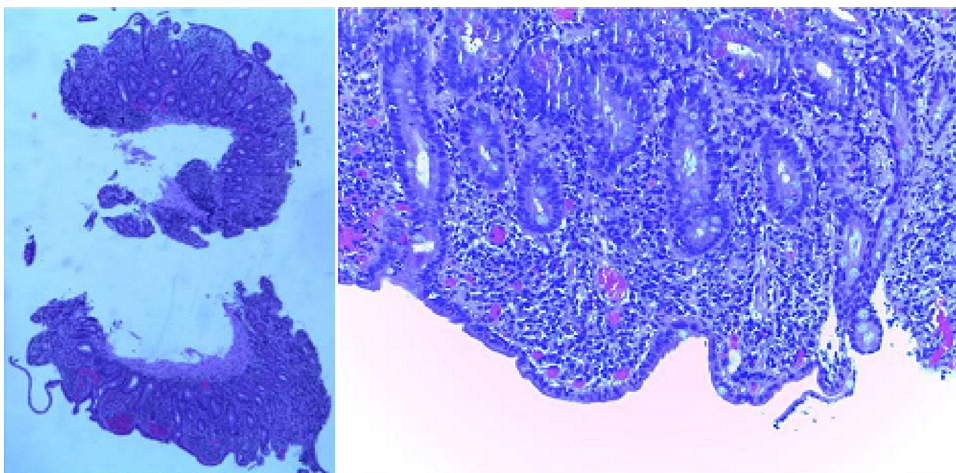


Figura 2 Biopsias del intestino delgado mostrando atrofia vellositaria e infiltración linfocítica crónica de la lámina propia (hematoxilina-eosina $\times 15$).

nósticos, como la enfermedad de Crohn, las infecciones entéricas, el esprúe colagenoso/tropical, inmunodeficiencia variable común, enteropatía autoinmune, malignidades hematológicas y enteropatía inducida por fármacos².

Después de descartar otras causas posibles, establecimos el diagnóstico de una enteropatía inducida por olmesartán.

La mejoría fue rápida con la suspensión del olmesartán, y 9 días después de su ingreso la paciente presentaba heces sólidas y formadas con una evacuación por día. El olmesartán se sustituyó por hidroclorotiazida y la paciente fue dada de alta con terapia de hierro por vía oral, suplementación de ácido fólico y apixabán. La reexposición al pantoprazol y aliskirén no condicionó la reaparición sintomática.

Dos meses después las pruebas sanguíneas confirmaron el buen progreso de la paciente. La endoscopia y la colonoscopia subsecuentes no mostraron anomalías macroscópicas o histológicas.

El olmesartán es un antagonista de los receptores de angiotensina II (ARA-II) utilizado desde 2002 para el tratamiento de la hipertensión³. El primer reporte de enteropatía inducida por olmesartán fue en 2012, y desde entonces se ha publicado una gran cantidad de reportes de casos y revisiones que describen este evento adverso^{1,3-7}. La patogénesis de la diarrea inducida por olmesartán permanece poco clara. Sin embargo, el intervalo largo entre el comienzo de la terapia con olmesartán y el desarrollo sintomático sugiere un mecanismo inmune mediado por células^{8,9}.

El hecho de que sea un efecto de clase sigue siendo dudoso, dado que hay reportes que describen efectos similares en pacientes tomando otros antagonistas de los receptores de la angiotensina II, aunque aquellos eventos parecen ser menos frecuentes¹⁰.

Su espectro clínico es vasto, pero la mayoría de los pacientes experimentan diarrea, pérdida de peso y fatiga^{1,3-7}. Un hallazgo de interés en nuestro caso fue el episodio de TVP. La TVP es un efecto secundario poco común del olmesartán, y según nuestro conocimiento no existen reportes en la literatura médica que correlacionen la enteropatía inducida por olmesartán con la TVP. La explicación

más plausible podría ser el estado protrombótico secundario a la deshidratación e inmovilidad de la paciente.

La anemia normocítica normocrómica y la hipoalbuminemia son las anomalías de laboratorio más frecuentes en la presentación de esta entidad. La endoscopia alta puede ser normal, o mostrar una apariencia nodular de la mucosa duodenal. El hallazgo histopatológico más común es el aplanamiento del patrón veloso duodenal (tanto total como parcial) y el incremento de linfocitos intraepiteliales (LIE) en la mucosa del duodeno. Contrario a la enfermedad celíaca, el aplanamiento del patrón veloso duodenal no siempre se asocia con los LIE^{1,3-7}.

Con respecto al tratamiento, los reportes de la literatura han demostrado que la suspensión del olmesartán condicionó la remisión clínica en todos los pacientes, y en la mayoría de ellos una recuperación duodenal histológica^{1,3-7}.

Nuestro caso es un ejemplo típico de la falta de conciencia por parte de los médicos de esta nueva entidad. Debido al diagnóstico tardío se continuó el curso clínico y condicionó a un conjunto de eventos clínicos catastróficos que incluyeron deshidratación severa, shock hipovolémico, insuficiencia renal aguda, acidosis metabólica y TVP.

Conflicto de intereses

Los autores declaran que no existe conflicto de intereses.

Referencias

1. Rubio-Tapia A, Herman ML, Ludvigsson JF, et al. Severe sprue-like enteropathy associated with olmesartan. *Mayo Clin Proc.* 2012;87:732-8.
2. DeGaetani M, Tennyson CA, Lebwahl B, et al. Villous atrophy and negative celiac serology: A diagnostic and therapeutic dilemma. *Am J Gastroenterol.* 2013;108:647-53.
3. The seventh report of the Joint National Committee on Prevention, Detection, Evaluation, and Treatment of High Blood Pressure. Bethesda, MD: National Institutes of Health, National Heart, Lung, and Blood Institute, US Department of Health and Human Services; 2004. NIH Publication No. 04-5230.

4. Dreifuss SE, Tomizawa Y, Farber NJ, et al. Spruelike enteropathy associated with olmesartan: An unusual case of severe diarrhea. *Case Rep Gastrointest Med.* 2013;2013: 618071.
5. Abdelghany M, Iii LG, Slater J, et al. Case report: Olmesartan associated sprue-like enteropathy and colon perforation. *Case Rep Gastrointest Med.* 2014;3-6.
6. Heerasing N, Hair C, Wallace S. Olmesartan-induced enteropathy. *Intern Med J.* 2015;45:117-8.
7. Théophile H, David X-R, Miremont-Salamé G, et al. Five cases of sprue-like enteropathy in patients treated by olmesartan. *Dig Liver Dis.* 2014;46:465-9.
8. Fändriks L. The angiotensin II type 2 receptor and the gastrointestinal tract. *J Renin Angiotensin Aldosterone Syst.* 2010;11:43-8.
9. Sun L, Wang W, Xiao W, et al. Angiotensin II induces apoptosis in intestinal epithelial cells through the AT2 receptor, GATA-6 and the Bax pathway. *Biochem Biophys Res Commun.* 2012;424:663-8.
10. Herman ML, Rubio-Tapia A, Wu T-T, et al. A case of severe sprue-like enteropathy associated with valsartan. *ACG Case Rep J.* 2015;2:92-4.

A. Gião Antunes^{a,*}, A.M. Vaz^a, J. Cadillá^b, B. Peixe^a y H. Guerreiro^a

^a *Departamento de Gastroenterología, Centro Hospitalar do Algarve EPE, Faro, Portugal*

^b *Departamento de Patología, Centro Hospitalar do Algarve EPE, Faro, Portugal*

* Autor para correspondencia. Departamento de Gastroenterología, Centro Hospitalar do Algarve, EPE; Rua Leão Penedo, 8000-386 Faro, Portugal.

Teléfono: 00351968220961.

Correo electrónico: sergiogiao@hotmail.com

(A. Gião Antunes).

<https://doi.org/10.1016/j.rgmx.2016.10.011>
0375-0906/

© 2017 Asociación Mexicana de Gastroenterología. Publicado por Masson Doyma México S.A. Este es un artículo Open Access bajo la licencia CC BY-NC-ND (<http://creativecommons.org/licenses/by-nc-nd/4.0/>).

Obstrucción intestinal por cápsula endoscópica en un paciente con síndrome de Peutz-Jeghers



Bowel obstruction involving capsule endoscopy in a patient with Peutz-Jeghers syndrome

El síndrome de Peutz-Jeghers (SPJ) es una enfermedad de patrón hereditario autosómico dominante caracterizado por la presencia de pólipos hamartomatosos y pigmentación mucocutánea, su prevalencia es de uno por cada 8,300 a 29,000 nacidos vivos; las áreas del tracto gastrointestinal afectadas con mayor frecuencia son el intestino delgado, el yeyuno y el íleon (65-95%), y en menor grado el colon (60%) y el estómago (50%), y puede dar lugar a complicaciones como la obstrucción de la luz intestinal, el sangrado y el elevado riesgo de neoplasias intestinales y extraintestinales¹⁻³.

Presentamos el caso de un paciente masculino de 30 años de edad, atendido en el Instituto de Investigaciones Médico-Biológicas de la Universidad Veracruzana con antecedente familiar de padre con pólipos intestinales y cuadro de un año de evolución caracterizado dolor abdominal, náuseas, meteorismo y estreñimiento acompañado de anorexia, adinamia, pérdida de peso, encontrándose como signo relevante la presencia de manchas hiperocrómicas en labio superior y paladar. Se realizó colonoscopia, que mostró la presencia de múltiples lesiones polipoides sésiles de tamaño variable entre 0.3 y 2 cm a lo largo de todo el colon y en el íleon terminal. El estudio histopatológico reportó pólipos hamartomatosos pediculados con componente histológico estromal y epitelial, con proliferación arborescente de músculo liso, integrado con ello el diagnóstico de SPJ.

Un año después, acudió nuevamente por persistencia del dolor, ahora localizado en el flanco izquierdo, distensión abdominal, estreñimiento importante, náuseas y vómitos,

y ataque al estado general; se decidió realizar estudio de cápsula endoscópica modelo Pillcam (Given Imaging), la cual mostró en la cámara gástrica, el duodeno, el yeyuno y el íleon la presencia de múltiples pólipos sésiles, sin lograr avanzar a colon debido a la presencia de un pólipo de gran tamaño. En los siguientes 7 días se intensificó el dolor, acompañado de síntomas y signos francos de obstrucción intestinal sin expulsión de la cápsula, corroborados por una placa simple de abdomen, y la presencia de la cápsula en la zona correspondiente al íleon, tomándose la decisión de realizar enteroscopia anterógrada de doble balón, logrando visualizarse múltiples pólipos ramificados, erosionados, ulcerados con sangrado en capa, encontrándose la cápsula detenida en el íleon y un pólipo de gran tamaño que no permitió el paso del endoscópico, corroborándose la obstrucción intestinal (fig. 1 A). Las maniobras para tratar de extraerla fueron infructuosas debido al impacto de la misma sobre el sitio estenosado, por lo cual el paciente fue sometido a resección quirúrgica de un segmento de 77 cm de íleon terminal con ileotransversoanastomosis (fig. 1. B).

El estudio histopatológico de la pieza mostró incontables pólipos de diverso tamaño desde 0.2 hasta 5 cm; el mayor de ellos obstruía el 90% de la luz, encontrándose la cápsula en la parte proximal de la lesión. El estudio microscópico reveló pólipos múltiples con hemorragia y ulcerados, y la lesión estenosada correspondió a un pólipo con displasia de alto grado focal y un aspecto pseudo-invasivo estromal (fig. 2 A y B).

Posterior a la resección intestinal, el paciente presentó evento vascular cerebral de tipo isquémico en el hemisferio derecho, asociado a foramen oval permeable diagnosticado por ultrasonido transesofágico, el cual ocasionó disminución de la fuerza y la sensibilidad en las extremidades izquierdas. La evolución posterior fue satisfactoria, con mejoría considerable de su estado general, tránsito intestinal normal y sometido a rehabilitación física, con buena respuesta neuromuscular.