

CARTAS CIENTÍFICAS

Intususcepción íleo-ileal e íleo-cecal por lipoma ileal: una causa poco frecuente de obstrucción intestinal en el adulto



Ileoileal and ileocecal intussusception due to ileal lipoma: A rare cause of bowel obstruction in the adult

La intususcepción o invaginación intestinal hace referencia a la penetración de un segmento del tubo digestivo en otro situado distalmente, pudiendo ocasionar cuadros de obstrucción o estrangulación intestinal. Su incidencia es elevada en niños, no en adultos, representando en estos únicamente entre el 1-5% de los cuadros de obstrucción intestinal. En el 90% de los casos, dentro de la invaginación se encuentra una lesión orgánica. Las localizaciones más habituales son las íleo-íleales, siendo las dobles íleo-íleales e íleo-cecales menos frecuentes.

Presentamos el caso de un varón de 36 años, sin antecedentes de interés, que acude al servicio de urgencias por un cuadro de dolor abdominal difuso, intenso, de 10 h de evolución, exacerbado tras la ingesta y acompañado de náuseas y vómitos. Refiere episodios recurrentes de diarrea acuosa y dolor abdominal tipo cólico en el último mes. A la exploración física se encuentra afebril, con una tensión arterial de 172/98 mmHg y una frecuencia cardiaca de 75 lpm. El abdomen es blando, pero intensamente doloroso en fosa iliaca derecha, con signo de Blumberg negativo. En la analítica de sangre destaca la presencia de $13.75 \times 10^3/\text{mm}^3$ leucocitos con 81.4% de segmentados. Se solicita una TC abdominal, que muestra: «invaginación íleo-cólica, posiblemente secundaria a lipoma y probables hemangiomas hepáticos» (fig. 1). Se decide la realización de una laparoscopia exploradora urgente, en la que se aprecia un segmento ileal largo invaginado sobre sí mismo y sobrepasando el ciego con dilatación proximal de asas. Ante la imposibilidad de desinvaginación, la friabilidad del intestino afecto y el gran tamaño de la lesión se decide conversión. A través de una laparotomía media supra-umbilical se realiza una resección íleo-cecal (fig. 2) y anastomosis íleo-cólica latero-lateral tras un nuevo intento fallido de reducción. La apertura de la pieza quirúrgica (fig. 2) muestra la invaginación de un asa ileal de 35 cm sobre íleon terminal y ciego, con isquemia de aproximadamente 10 cm y una lesión pediculada de 4 cm en

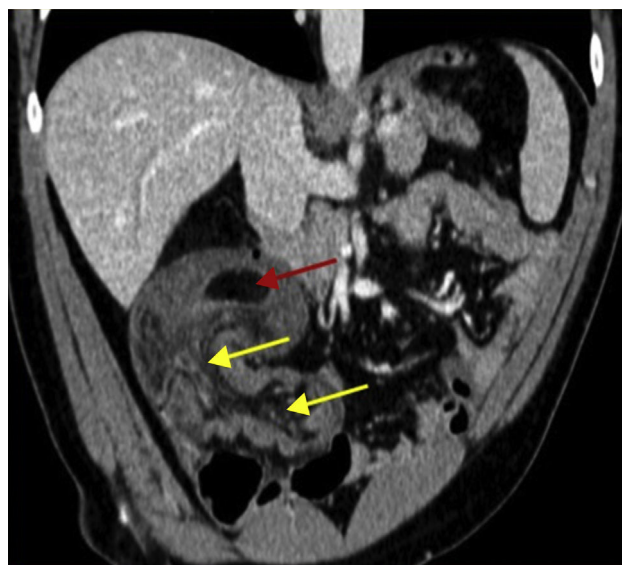

Figura 1 Reconstrucción coronal de la TC abdominal donde se observa la cabeza de la invaginación que corresponde a un lipoma (flecha roja) y la gran invaginación íleo-cólica con vasos y grasa mesentérica dentro de la luz del colon (flechas amarillas).

el extremo ileal altamente sugestiva de lipoma, dato que posteriormente confirma el estudio anatomopatológico. El paciente evoluciona favorablemente y es dado de alta al 8.º día de la intervención.

La invaginación intestinal fue descrita en 1674 por Barbettes¹. En niños, su etiología suele ser idiopática, pero en adultos, con una incidencia de 3 casos por millón de habitantes al año, existe un punto guía del que subyace una lesión bien definida en el 90% de los casos². En el intestino delgado suele tratarse de lesiones benignas, siendo la intususcepción idiopática representante únicamente de un 8-20% de los casos¹⁻³. En el intestino grueso, la causa más frecuente es el adenocarcinoma^{1,3}. Los tumores de intestino delgado suponen entre el 2-3% de todos los gastrointestinales, siendo benignos en un 30%⁴. Los lipomas representan el segundo tumor benigno más frecuente y cuando son grandes pueden ocasionar síntomas como la obstrucción o el sangrado o bien hacer de punto guía de una intususcepción³, como en nuestro caso.

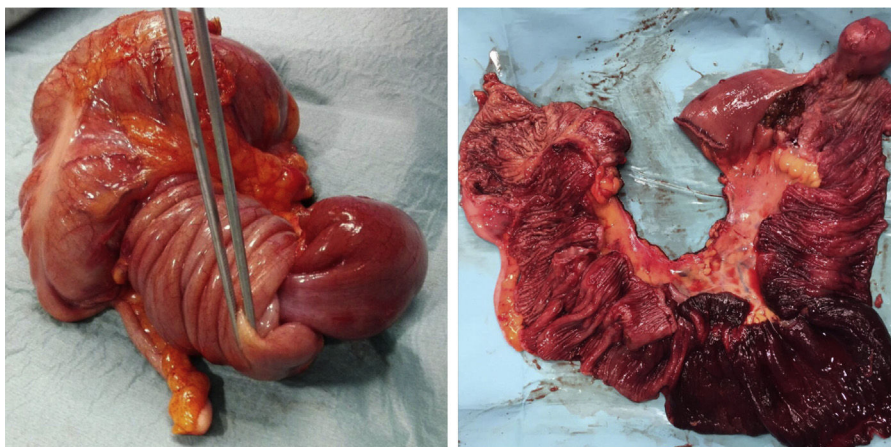


Figura 2 Imagen que corresponde a la pieza quirúrgica de resección íleo-cecal cerrada y abierta, donde se observa la invaginación de un asa ileal sobre sí misma y hasta sobrepasar el ciego, así como el punto guía de la invaginación (lipoma ileal de 4 cm) y la isquemia de un segmento de 10 cm de ileon terminal.

En un estudio de 1954 se revisó una serie de 745 casos de invaginación diagnosticados quirúrgicamente con los siguientes resultados en cuanto a localización: el 39% fueron entero-entéricas, el 21% íleo-cecales, el 17% colo-cólicas, el 13% íleo-cólicas y en el 10% estaba implicado el estómago, el duodeno o los estomas^{5,6}.

El cuadro clínico está bien descrito en niños (dolor abdominal agudo, heces «en jalea de grosella» y tumor palpable)¹, pero en los adultos es inespecífico y a menudo sugiere un cuadro de obstrucción intestinal⁷. La presencia de crisis recurrentes de dolor abdominal en la anamnesis es frecuente⁵. En la serie de 58 pacientes adultos de Azar y Berger publicada en 1997⁷, únicamente se realizó un diagnóstico preoperatorio correcto en el 32% de los pacientes, lo que llevó a la publicación posterior de múltiples artículos en los que se especificaba el elevado número de casos sin diagnóstico preoperatorio^{5,7}. Esto ha cambiado en la actualidad. En la recopilación de 30 pacientes de Morera-Ocón et al. publicada en 2009⁵, queda constatado que el diagnóstico se realizó antes de la cirugía en el 83% de los casos. La ecografía presenta una sensibilidad del 100% y una especificidad del 88%^{8,9}. La TC abdominal valora la etiología y la afectación locorregional o a distancia en caso de tumoración maligna⁷. Si en la ecografía se aprecia la imagen característica «en diana» en el corte transversal y de «seudorriñón» en el longitudinal se puede plantear la no necesidad de la TC abdominal preoperatoria. Actualmente, la intervención quirúrgica con resección intestinal es la norma de tratamiento dada la probabilidad de lesión maligna subyacente o de necrosis y perforación del asa invaginada⁵. No existe evidencia actual para contraindicar la desinvaginación, ya que además puede facilitar la exposición para la resección⁹, aunque no siempre es posible, como en nuestro caso. Es importante también tratar la causa subyacente⁹ y plantear la posibilidad de cirugía laparoscópica^{1,10} siempre y cuando sea en manos de un equipo experto.

Revisando la literatura solo hemos encontrado 2 casos de intususcepción originados por un lipoma ileal con una extensión similar a la de nuestro caso (19 y 20 cm)^{1,11}, siendo este el de mayor tamaño (35 cm).

Conflicto de intereses

Los autores declaran no tener ningún conflicto de intereses.

Referencias

- Alonso V, Targarona EM, Bendahan GE, et al. Tratamiento laparoscópico de la intususcepción del intestino delgado en el adulto. *Cir Esp*. 2003;74:46-9.
- Begos DG. The diagnosis and management of adult intussusception. *Am J Surg*. 1997;173:88-94.
- Guillén-Paredes MP, Martínez-Gómez D, Aguayo-Albasini JL, et al. Invaginación colo-cólica por lipoma. *Cir Esp*. 2010;87:46-58.
- Kraniotis P, Pastromas G, Tsota I, et al. Giant ileocolic intussusception in an adult induced by a double ileal lipoma: A case report with pathologic correlation. *Radiol Case Rep*. 2016;11:148-51.
- Morera Ocón FJ, Hernández Montes E, Bernal-Sprekelsen JC. Invaginación intestinal en el adulto: presentación de un caso y revisión de la literatura médica española. *Cir Esp*. 2009;86:358-62.
- Brayton D, Norris WJ. Intussusception in adults. *Am J Surg*. 1954;88:32-43.
- Azar T, Berger DL. Adult intussusception. *Ann Surg*. 1997;226:134-8.
- Anderson DR. The pseudokidney sign. *Radiology*. 1999;211:395-7.
- Franco-Herrera R, Burneo-Esteves M, Martín-Gil J, et al. Invaginación intestinal en el adulto. Una causa infrecuente de obstrucción mecánica. *Rev Gastroenterol Mex*. 2012;77:153-6.
- Park KT, Kim SH, Song TJ, et al. Laparoscopic-assisted resection of ileal lipoma causing ileo-ileo-colic intussusception. *J Korean Med Sci*. 2001;16:119-22.
- Minaya-Bravo AM, Vera-Mansilla C, Nogueras-Fraguas F, et al. Ileocolic intussusception due to giant ileal lipoma: Review of the literature and report of a case. *Int J Surg Case Rep*. 2012;3:382-4.

R. Vázquez*, D.J. Poletto, M.T. Moreno, A. Climent y E. Toscano

Servicio de Cirugía General y del Aparato Digestivo, Hospital Povisa, Vigo, Pontevedra, España

* Autor para correspondencia. C/ López Mora, 45, 7.º J, 36211 Vigo, Pontevedra, España. Teléfono: +34 679234479. Correo electrónico: rvbouzan@povisa.es (R. Vázquez).

<https://doi.org/10.1016/j.rgmx.2017.03.002>
0375-0906/

© 2017 Asociación Mexicana de Gastroenterología. Publicado por Masson Doyma México S.A. Este es un artículo Open Access bajo la licencia CC BY-NC-ND (<http://creativecommons.org/licenses/by-nc-nd/4.0/>).

Piloromiotomía endoscópica por vía oral para el tratamiento de gastroparesia refractaria: reporte del primer caso en México



Gastric per-oral endoscopic pyloromyotomy in the treatment of refractory gastroparesis: Report on the first case performed in Mexico

La gastroparesia es un síndrome caracterizado por un retraso en el vaciamiento gástrico, en ausencia de obstrucción mecánica. Sus síntomas principales son: náuseas, vómito y saciedad temprana¹. La etiología más frecuente es la idiopática; sin embargo, se han documentado otras frecuentes entre las que destaca la posquirúrgica, metabólica (diabetes mellitus), etc.². El estándar de oro para el diagnóstico es el gammagrama de vaciamiento gástrico, en el cual se ingiere una dieta estandarizada radiomarcada con ^{99m}Tc sulfuro coloidal, y se obtienen imágenes a los 0, 60, 120, 180 y 240 min, definiendo retardo al vaciamiento como > 10% de retención gástrica en 4 h³. El tratamiento consiste en controlar los síntomas y mejorar el vaciamiento⁴. La modificación en la dieta y los fármacos ofrecen una respuesta baja (< 20%), incluyendo el control metabólico en pacientes diabéticos⁵. Dentro de los tratamientos actuales, la inyección de toxina botulínica intrapilórica tiene una respuesta temporal y mala (15-20%)⁶. El tratamiento quirúrgico incluye estimulación eléctrica, piloroplastia y gastrectomía total o subtotal con resultados regulares (40-60%) y una alta morbilidad^{1,2}. La miotomía endoscópica a través de la boca (POEM) es una técnica desarrollada para el tratamiento de la acalasia que ha demostrado una buena seguridad y eficacia⁷. Recientemente, se desarrolló la idea de realizar una piloromiotomía endoscópica (G-POEM), utilizando las bases del POEM y con el objetivo de mejorar el vaciamiento gástrico de forma gravitacional, a pesar de presentar la gastroparesia. Los resultados iniciales obtenidos en diferentes poblaciones incluyendo un estudio multicéntrico han demostrado una buena seguridad y eficacia en humanos (> 80% de respuesta inicial)⁸⁻¹⁰.

La gastroparesia es una patología frecuente en nuestra población: el objetivo del reporte es describir el caso de una paciente mexicana con gastroparesia refractaria, tratada con este procedimiento G-POEM.

Se trata de una mujer de 25 años de edad, con antecedente de hipotiroidismo bien controlado, estreñimiento crónico no respondedor a tratamientos médicos y requi-

riendo colectomía subtotal por inercia colónica, y en un segundo tiempo restitución del tránsito intestinal hace 10 años. Inicia su padecimiento 4 años previos a su ingreso, con presencia de náuseas, vómito, saciedad temprana y pérdida de peso de 15 kg. Se inició protocolo de estudio donde la endoscopia descartó obstrucción mecánica; se realiza un gammagrama de vaciamiento gástrico documentando una retención del 46% a las 4 h, con lo cual se realiza el diagnóstico de gastroparesia idiopática. Se inició tratamiento médico y con dieta, obteniendo una mejoría parcial de los síntomas, por lo cual se consideró refractaria a tratamiento y se propuso la realización de este procedimiento G-POEM, previo consentimiento informado y aprobación por el comité de ética del hospital. Se valoraron la calidad de vida y la magnitud de los síntomas con el cuestionario de índice de síntoma cardinal de gastroparesia (GCSI)¹¹, obteniendo 37/45 previos al G-POEM.

Veinticuatro horas previas al procedimiento se mantuvo en ayuno y se administró cefotaxima 1g iv de forma profiláctica. Se utilizó un endoscopio convencional modelo EG590WR (Fujinon, Saitama, Japón), capuchón DH-28GR (Fujinon, Saitama, Japón), unidad electroquirúrgica ERBE VIO-200D con un cuchillo tipo *hybrid knife* (Tübingen, Alemania), con los parámetros: Inyección (ERBEJET efecto 50), incisión (ENDOCUT Q efecto 3, duración de corte 3 e intervalo de 3), tunelización (SWIFT COAG efecto 3 a 70 w), miotomía (ENDOCUT Q), hemostasia (SOFT COAG efecto 3 a 40 w). Hemoclips (Boston Scientific, EE. UU.). Insuflador de CO₂ (ENDOSTRATUS, Medivators; Minneapolis, MN, EE. UU.). La técnica del G-POEM consiste en los siguientes pasos: 1) *revisión e inyección*: se visualiza el antro y 5 cm previos al píloro, sobre la curvatura menor se inyectó una combinación de solución cloruro de sodio al 0.9%, combinada con azul de metileno al 0.5%; 2) *incisión*: se realiza una incisión longitudinal de 20 mm; 3) *tunelización*: se crea un túnel submucoso desde este punto hasta pasar el píloro y llegar a la región proximal de duodeno; 4) *miotomía*: se realiza una miotomía de espesor total del músculo pilórico y 2 cm proximales al mismo; 5) *cierre*: se colocaron 5 hemoclips (fig. 1). El tiempo total del procedimiento fue de 60 min; no se presentó ninguna complicación. El tránsito intestinal con material hidrosoluble a las 24 h descartó fuga hacia el túnel submucoso y se observa un adecuado paso del medio hacia el duodeno desde antes de los 2 min de la administración del material, lo cual indica éxito en el tratamiento (fig. 2). Se inicia vía oral con líquidos y se egresa a domicilio a las 48 h del procedimiento sin complicaciones; en la revisión semanal hubo una mejora del 33% de los síntomas (GSCI de 23/45). La realización del gammagrama de