



## IMAGEN CLÍNICA EN GASTROENTEROLOGÍA

# Hemorragia intestinal aguda después de polipectomía endoscópica: embolización superselectiva en un paciente clínicamente inestable



## Acute intestinal bleeding after endoscopic polypectomy: Super-selective endovascular embolization in a clinically unstable patient

U.G. Rossi<sup>a,\*</sup>, G. Rubis-Passoni<sup>b</sup>, P. Torcia<sup>a</sup> y M. Cariati<sup>a</sup>

<sup>a</sup> Unidad de Radiología y Radiología Intervencionista, Departamento de Ciencias Diagnósticas ASST Santi Paolo y Carlo-Hospital San Carlo Borromeo, Milán, Italia

<sup>b</sup> Unidad de Diagnóstico y Endoscopia Intervencionista, Departamento de Gastroenterología ASST Santi Paolo y Carlo-Hospital San Carlo Borromeo, Milán, Italia

Un varón de 70 años de edad se sometió a una endoscopia que reveló un pólipo adenomatoso en el colon ascendente (fig. 1). Se removió en la misma sesión por medio de la colocación de 4 clips endoscópicos (fig. 2). Seis horas después de la polipectomía endoscópica, el paciente presentó sangrado intermitente severo del intestino inferior con un estado inicial de inestabilidad hemodinámica: frecuencia cardíaca > 80 lpm y presión arterial sistólica < 100 mmHg. Después del acuerdo multidisciplinario se sometió al paciente a una angiografía por sustracción digital selectiva urgente de la arteria mesentérica superior que mostró la presencia de sangrado activo en el colon ascendente en el área de la polipectomía endoscópica previa (fig. 3A). La embolización transarterial superselectiva del sangrado activo se realizó exitosamente (fig. 3B y C). El sangrado del intestino inferior desapareció y el paciente presentó estabilidad hemodinámica inmediatamente después de la embolización

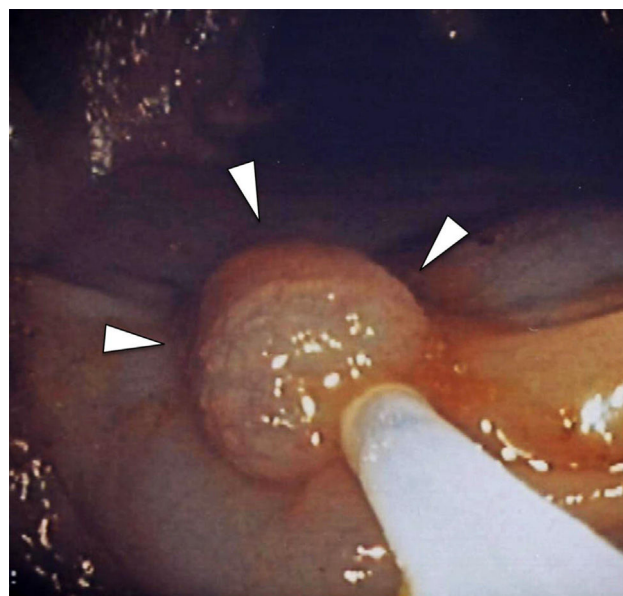
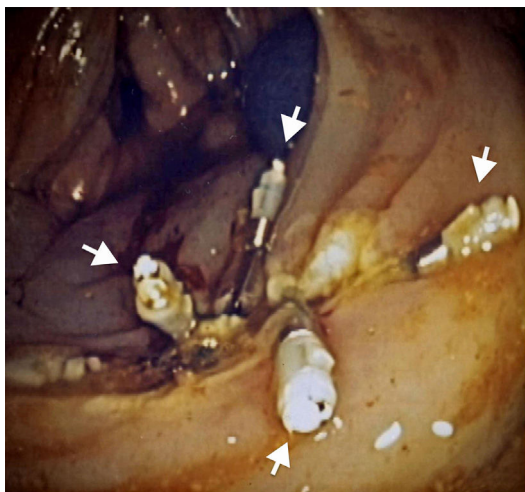


Figura 1 Endoscopia del colon ascendente mostrando un pólipo adenomatoso (cabezas de flecha).

\* Autor para correspondencia. Unidad de Radiología y Radiología Intervencionista, Departamento de Ciencias Diagnósticas, ASST Santi Paolo y Carlo-Hospital San Carlo Borromeo, Via Pio II 3, 20153 Milán, Italia. Teléfono: +39 02 40222465; Fax: +39 02 40222465.

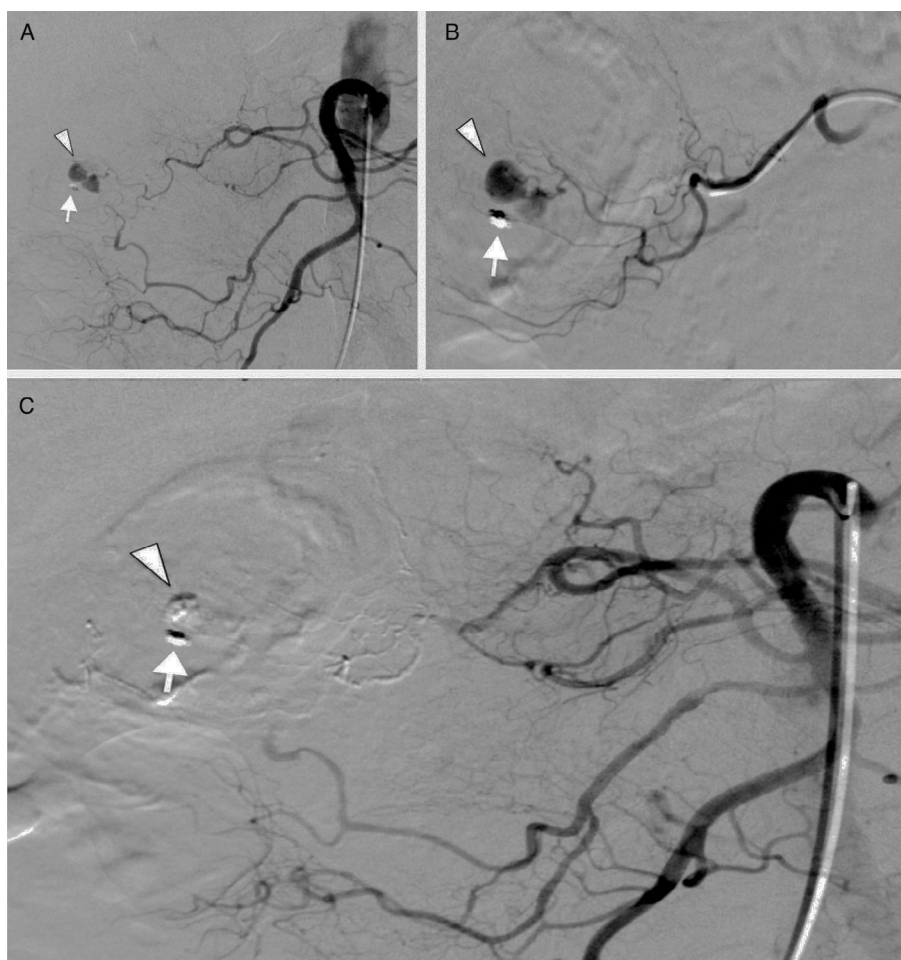
Correo electrónico: [urossi76@hotmail.com](mailto:urossi76@hotmail.com) (U.G. Rossi).



**Figura 2** Control endoscópico final después de la polipectomía con la colocación de 4 *clips* endoscópicos (flechas).

transarterial. El paciente no requirió de una resección intestinal.

El sangrado del intestino inferior después de una polipectomía endoscópica puede observarse hasta 2 semanas después del procedimiento. Sin embargo, el sangrado post-polipectomía agudo es debido a: hemostasia insuficiente de los vasos, o por el desprendimiento del coágulo superficial<sup>1</sup>. A pesar de los avances en el manejo médico, el sangrado intestinal inferior agudo después de una polipectomía endoscópica permanece como una complicación grave con una alta morbimortalidad. La endoscopia intervencionista y la angiografía son las terapias más rápidas y menos invasivas para controlar esta complicación grave<sup>2,3</sup>. No obstante, la embolización endovascular es la terapia de preferencia cuando hay hemorragia masiva o en los pacientes clínicamente inestables<sup>3</sup>.



**Figura 3** A) Angiografía por sustracción digital selectiva de la arteria mesentérica superior que muestra la presencia de extravasación de medio de contraste (cabeza de flecha) desde la *vasa recta* de una arcada distal de la arteria cólica derecha, junto al único *clip* endoscópico restante (flecha). B) Cateterización superselectiva de las arcadas distales de la arteria cólica derecha con extravasación de medio de contraste desde la *vasa recta* (cabeza de flecha) cerca del *clip* endoscópico (flecha). C) Angiografía por sustracción digital selectiva final de la arteria mesentérica superior que muestra la exclusión completa de la *vasa recta* de una arcada distal de la arteria cólica derecha embolizada por n-butil-cianoacrilato con la ausencia de extravasación de medio de contraste (cabeza de flecha) cerca del *clip* endoscópico (flecha).

## Responsabilidades éticas

**Protección de personas y animales.** Los autores declaran que no se realizaron experimentos en humanos o animales relacionados a este estudio.

**Confidencialidad de datos.** Los autores declaran que no aparece información de pacientes en este artículo.

## Derecho a la privacidad y al consentimiento informado

Los autores declaran que no aparece información de pacientes en este artículo.

## Financiación

No se recibió algún apoyo financiero en relación a este estudio/artículo.

## Conflicto de intereses

Los autores declaran que no existe conflicto de intereses.

## Referencias

1. Weldon DT, Burke SJ, Sun S, et al. Interventional management of lower gastrointestinal bleeding. *Eur Radiol.* 2008;18:857-67.
2. Busch OR, van Delden OM, Gouma DJ. Therapeutic options for endoscopic haemostatic failures: The place of the surgeon and radiologist in gastrointestinal tract bleeding. *Best Pract Res Clin Gastroenterol.* 2008;22:341-54.
3. Cappell MS, Abdullah M. Management of gastrointestinal bleeding induced by gastrointestinal endoscopy. *Gastroenterol Clin North Am.* 2000;29:125-67.