



REVISTA DE GASTROENTEROLOGÍA DE MÉXICO

www.elsevier.es/rgmx



IMAGEN CLÍNICA EN GASTROENTEROLOGÍA

Una rara causa de dispepsia

A rare cause of dyspepsia



A. Guzmán-Lepe^{a,*}, J.A. Velarde Ruiz-Velasco^a y E. Navarro-del Río^b

^a Departamento de Gastroenterología, Hospital Civil Fray Antonio Alcalde, Guadalajara, Jalisco, México

^b Departamento de Cirugía General, Hospital Civil Fray Antonio Alcalde, Guadalajara, Jalisco, México

Mujer de 27 años proveniente de zona rural en Jalisco, fue ingresada al hospital por náusea, vómito y dolor abdominal. Un mes previo presentó cuadros de dolor abdominal en epigastrio, ardoroso y en cuadrante superior derecho con distensión abdominal. Los análisis de laboratorio con enzimas hepáticas alteradas con patrón mixto (AST 64 UI/l; ALT 146 UI/l; GGT 185 UI/l; FA 188 UI/l), con nivel de bilirrubinas normal, en el hemograma eosinofilia de 2.06 (14.2%). El ultrasonido demostró vía biliar extrahepática e intrahepática de calibre normales, vesícula biliar con grosor de pared normal, sin litos en su interior, y parénquima hepático

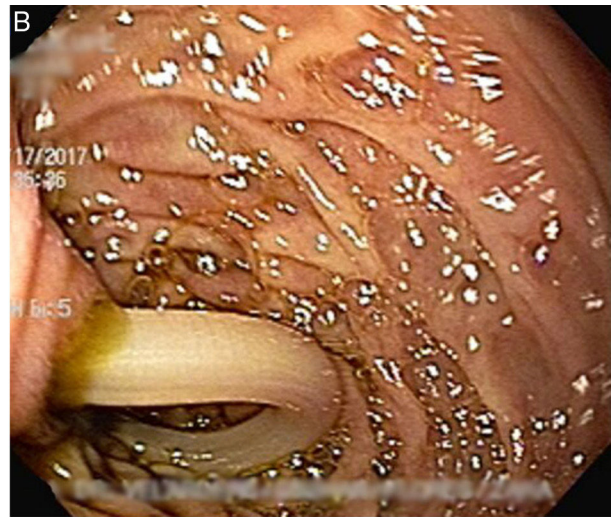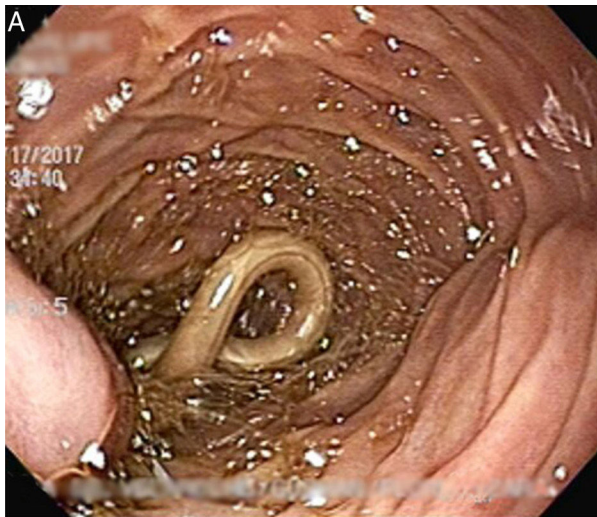homogéneo. La paciente fue sometida a esofagogastro-duodenoscopia como abordaje de dispepsia no investigada la cual mostró una especie de nematodo ocluyendo el ámpula de Vater (figs. 1A y B), extrayéndola por completo con pinza de biopsia, de longitud total de 27 cm (fig. 2); posteriormente se aprecia ámpula de aspecto «embarazada» (fig. 3). La paciente no presentó datos de colangitis y/o pancreatitis, los síntomas abdominales resolvieron y fue egresada con tratamiento médico. La obstrucción biliar es una rara e importante complicación de infestación por *Ascaris lumbricoides*.

* Autor para correspondencia. Avenida República #1755, Colonia Blanco y Cuellar, C.P. 44730, Guadalajara, Jalisco, México.
Teléfonos: 044-3312229736, (01 33)-36137317.
Fax: +01 33 39424400, Ext.: 44413.

Correo electrónico: lepe.88@hotmail.com (A. Guzmán-Lepe).

<https://doi.org/10.1016/j.rgmx.2017.05.001>

0375-0906/© 2017 Asociación Mexicana de Gastroenterología. Publicado por Masson Doyma México S.A. Este es un artículo Open Access bajo la licencia CC BY-NC-ND (<http://creativecommons.org/licenses/by-nc-nd/4.0/>).



Figuras 1A y 1B A y B) Nematodo ocluyendo el ámpula de Vater.

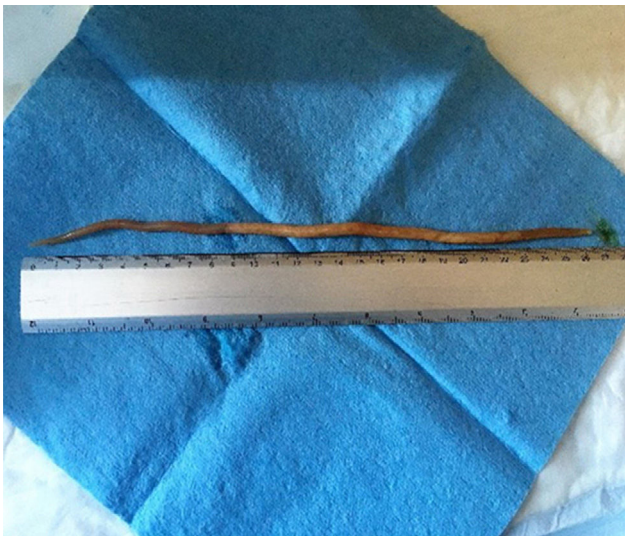

Figura 2 *Ascaris lumbricoides* de 27 cm de longitud.

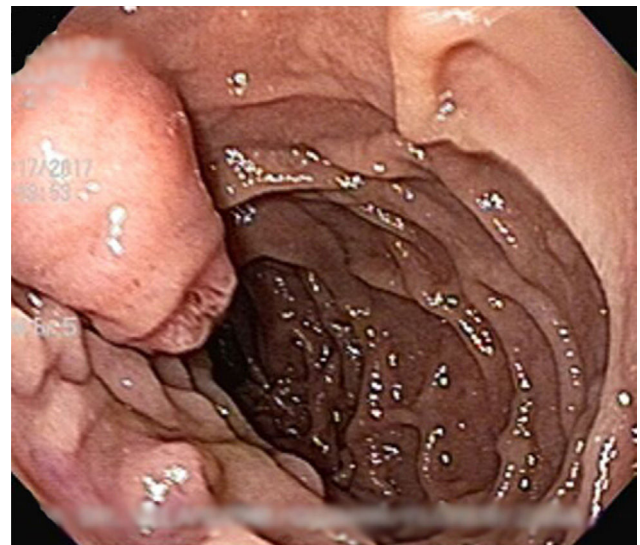


Figura 3 Ámpula de aspecto «embarazada» posterior.

Responsabilidades éticas

Protección de personas y animales. Los autores declaran que para esta investigación no se han realizado experimentos en seres humanos ni en animales.

Confidencialidad de los datos. Los autores declaran que en este artículo no aparecen datos de pacientes.

Derecho a la privacidad y consentimiento informado. Los autores declaran que en este artículo no aparecen datos de pacientes.

Financiación

No se recibió patrocinio de ningún tipo para llevar a cabo este estudio.

Conflicto de intereses

Los autores declaran no tener ningún conflicto de intereses.