

## Conflicto de intereses

Los autores declaran no tener ningún conflicto de intereses.

## Referencias

- Walton A, Broadbent AL. Radiation-induced second malignancies. *J Palliat Med.* 2008;11:1345–52.
- Cahan WG, Woodward HQ, Higinbotham NL, et al. Sarcoma arising in irradiated bone: report of eleven cases. *Cancer.* 1948;1:3–29.
- Mahmood S, Vu K, Tai P, et al. Radiation-induced second malignancies. *Anticancer Res.* 2015;35:2431–4.
- Travis LB. Therapy-associated solid tumors. *Acta Oncol.* 2002;41:323–33.
- Gonin-Laurent N, Gibaud A, Huyghe M, et al. Specific TP53 mutation pattern in radiation-induced sarcomas. *Carcinogenesis.* 2006;27:1266–72.
- Lorimore Sally A, Philip Coates J, Wright EG. Radiation-induced genomic instability and bystander effects: Inter-related non-targeted effects of exposure to ionizing radiation. *Oncogene.* 2003;22:7058–69.
- Basu I, Lemonas P. Leiomyosarcoma of the rectum following pelvic irradiation: A difficult histological diagnosis. *Ann R Coll Surg Engl.* 2011;94:e44–5.
- Hall EJ, Wu CS. Radiation-induced second cancers: The impact of 3D-CRT and IMRT. *Int J Radiat Oncol Biol Phys.* 2003;56:83–8.

D.Y. Garcia-Ortega<sup>a,\*</sup>, N. Reyes-Garcia<sup>b</sup>, H. Martinez-Said<sup>a</sup>, C.H.S. Caro-Sanchez<sup>a</sup> y M. Cuellar-Hubbe<sup>a</sup>

<sup>a</sup> Departamento de Piel y Partes Blandas, Instituto Nacional de Cancerología, Ciudad de México, México

<sup>b</sup> Instituto Nacional de Cancerología, Ciudad de México, México

\* Autor para correspondencia. Avenida San Fernando #22, Colonia sección XVI, C.P. 14080, Ciudad de México, México. Teléfonos: +56280400 y 56554766.

Correo electrónico: [dr.doriangarcia@me.com](mailto:dr.doriangarcia@me.com) (D.Y. Garcia-Ortega).

<https://doi.org/10.1016/j.rgmx.2017.06.001>  
0375-0906/

© 2018 Asociación Mexicana de Gastroenterología. Publicado por Masson Doyma México S.A. Este es un artículo Open Access bajo la licencia CC BY-NC-ND (<http://creativecommons.org/licenses/by-nc-nd/4.0/>).

## Diarrea crónica: un caso de macroglobulinemia de Waldenström



### Chronic diarrhea: A case of Waldenström macroglobulinemia

La macroglobulinemia de Waldenström (MW) o linfoma linfoplasmocítico, es un tipo de linfoma no Hodgkin de crecimiento lento, con incidencia anual de 3 casos por un millón<sup>1</sup>. Su presentación es variada dado el compromiso sistémico y curso crónico, con una tasa de supervivencia a 5 años, una vez iniciado el tratamiento, que va desde el 87% en pacientes de bajo riesgo hasta el 68 y el 36% en aquellos con riesgo intermedio y alto<sup>2</sup>.

Si bien el compromiso gastrointestinal es infrecuente, siendo menor al 5%, hace 72 años Waldenström describió por primera vez 3 casos, uno de ellos con dolor abdominal intenso y meteorismo<sup>3</sup>. Reportes posteriores incluyen también cuadros de pseudoobstrucción; enteropatía perdedora de proteínas asociada a linfangiectasias duodenales, con desnutrición severa e impacto importante en la calidad de vida de estos pacientes<sup>4</sup>; hemorragia de vías digestivas por hiperviscosidad o infiltración, trombosis hepatoesplénica asociada a hipercoagulabilidad y cuadros de perforación intestinal durante el tratamiento<sup>5,6</sup>. La anemia hemolítica en la MW se asocia en su mayoría a anticuerpos fríos, con una prevalencia descrita del 1.1%<sup>7</sup>.

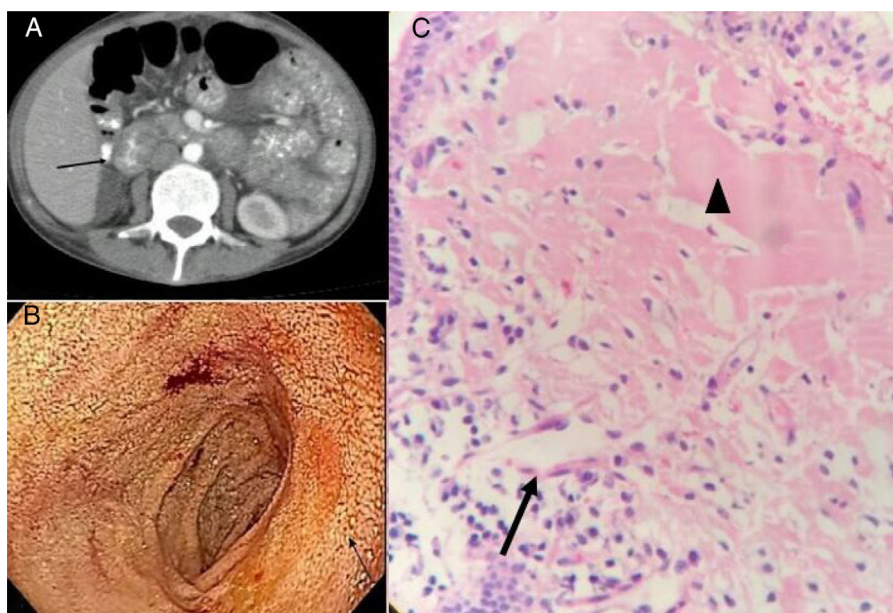
Mujer de 49 años con cuadro de un año de evolución, inicialmente presenta anemia normocítica, con documentación de hiperbilirrubinemia indirecta, LDH elevada, Coombs positivo para IgM, IgG y C3d, sugestiva de anemia hemolítica autoinmune de anticuerpos mixtos, por lo cual se dio manejo con prednisona y azatioprina, con respuesta adecuada a los 2 meses de seguimiento. Posterior a ello

consulta en varias oportunidades a otras instituciones por diarrea intermitente, de características malabsortivas, que empeora 2 meses previo a su ingreso y se asocia a pérdida de 12 kg de peso; para entonces, con nuevo hemograma que mostraba leucopenia y anemia que viró a volúmenes altos con VCM de 108 fL; coproscópico no inflamatorio, hipoalbuminemia severa en 1.6 g/dl y prolongación de los tiempos de coagulación. Se realizaron estudios considerando neoplasia como diagnóstico diferencial de autoinmunidad. Los anticuerpos antinucleares,  $\beta$ 2-microglobulina y anticardiolipinas fueron negativos, con complemento consumido y anticoagulante lúpico positivo.

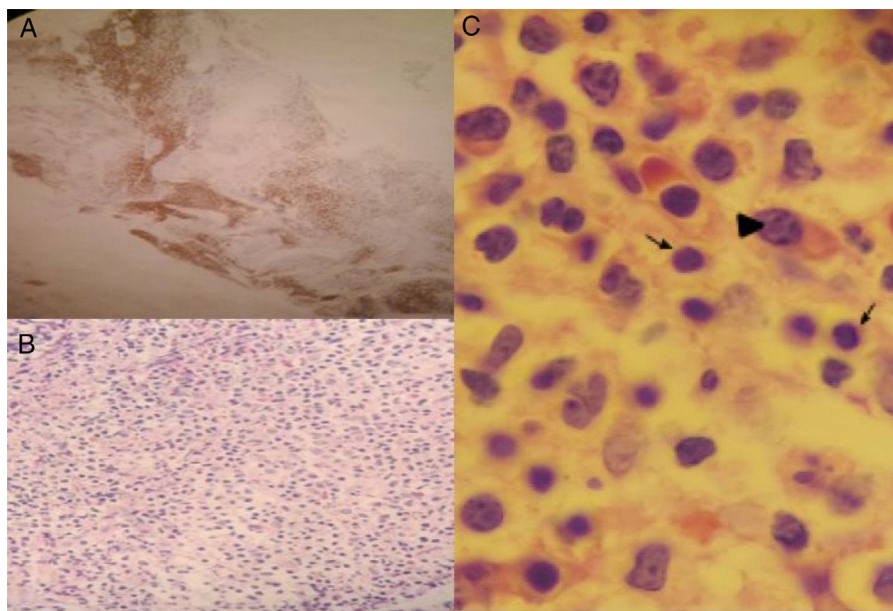
Dado el hallazgo de macrocitosis se realizaron estudios de vitamina B<sub>12</sub> y ácido fólico que fueron normales, hierro disminuido; esta vez no se encontró hemólisis activa y el extendido de sangre mostró fenómeno de Rouleaux.

Las tomografías de tórax y abdomen no mostraron masas, pero sí engrosamiento difuso de asas intestinales, notándose en forma especial a nivel duodenal. Se realizó esofagogastroduodenoscopia con hallazgo de linfangiectasias duodenales, cuya biopsia reportó depósito de material anómalo sugestivo de amiloide, pero con tinción rojo Congo negativo (fig. 1).

Considerándose una probable enteropatía perdedora de proteínas y ante una posible neoplasia de células plasmáticas se realizó electroforesis e inmunofijación de proteínas que mostraron una banda monoclonal en la región gamma, elevación de cadenas livianas kappa, IgM en 2127 mg/dl, y Coombs positivo para IgM. La biopsia de médula ósea identificó linfocitos B pequeños, con diferenciación plasmocitoide compatible con linfoma linfoplasmocítico (fig. 2); se inició tratamiento con quimioterapia con esquema rituximab-bortezomib, con lo que presentó disminución progresiva del gasto fecal a la semana y resolución de la diarrea a los 15 días.



**Figura 1** A) Tomografía de abdomen contrastada donde se observa engrosamiento duodenal. B) Endoscopia digestiva alta, flecha indicando área de linfangiectasias duodenales. C) Biopsia duodenal H&E: flecha indicando dilatación linfática, cabeza de flecha material proteináceo sugestivo de amiloide.



**Figura 2** Biopsia de médula ósea. A) Tinción para CD20 positivo. B) Infiltración difusa por células pequeñas de aspecto linfoide y plasmocitos de aspecto maduro. Coloración H&E,  $\times 40$ . C) Coloración H&E,  $\times 100$ . Flechas: linfocitos, punta de flecha: plasmocito.

Como se mencionó, en la MW se describe el compromiso gastrointestinal por diarrea malabsortiva con una frecuencia del 1-3%, así como enteropatía perdedora de proteínas asociada o no a linfangiectasias intestinales que se manifiestan con diarrea crónica de causa no clara<sup>4</sup>. Como mecanismos fisiopatológicos se describen el depósito de material amiloide<sup>8</sup> y el acúmulo de IgM en la pared intestinal que genera pérdida de las vellosidades intestinales, estasis y

obstrucción de los canales linfáticos, con la consecuente formación de linfangiectasias<sup>9,10</sup>. En el caso descrito, la tinción de rojo Congo fue negativa y los depósitos en la mucosa se identificaron como IgM, lo que se confirma con la tinción de inmunoperoxidasa<sup>5</sup>; esto sumado a los hallazgos en la médula ósea hicieron el diagnóstico de MW.

Como conclusión, el diagnóstico de MW no es fácil dado su carácter indolente, y teniendo en cuenta el compromiso sis-

témico, debe ser considerado como diagnóstico diferencial en el estudio del paciente con diarrea crónica.

## Responsabilidades éticas

Por medio de la presente se especifica que los procedimientos seguidos en la actual investigación se han realizado conforme a las normas éticas del comité de investigación y Ética de nuestra institución (Pontificia Universidad Javeriana, y Hospital Universitario San Ignacio) y de acuerdo con el Council for International Organizations of Medical Sciences (CIOMS) y la Declaración de Helsinki.

**Confidencialidad de los datos.** Los autores declaran que han seguido los protocolos de su centro de trabajo sobre la publicación de datos de pacientes.

**Derecho a la privacidad y consentimiento informado.** Los autores han obtenido el consentimiento informado de los pacientes y/o sujetos referidos en el artículo. Este documento obra en poder del autor de correspondencia.

## Financiación

No se recibió patrocinio de ningún tipo para llevar a cabo este artículo/estudio.

## Conflicto de intereses

Los autores declaran no tener ningún conflicto de intereses.

## Referencias

1. Fonseca R, Hayman S. Waldenström macroglobulinaemia. *Br J Haematol.* 2007;138:700–20.
2. Kasi PM, Ansell SM, Gertz MA. Waldenström macroglobulinemia. *Clin Adv Hematol Oncol.* 2015;13:56–66.
3. Waldenström J. Incipient myelomatosis or 'essential' hyperglobulinemia with fibrinogenopenia a new syndrome? *Acta Med Scand.* 1944;CXVII:217–46.
4. Cooke RE, Kalnins RM, Ho WK. Waldenström macroglobulinaemia and intestinal lymphangiectasia. *Br J Haematol.* 2014;167:292.
5. Kaila VL, el-Newihi HM, Dreiling BJ, et al. Waldenström's macroglobulinemia of the stomach presenting with upper gastrointestinal hemorrhage. 1996;44:73–5.
6. Cline WS, Imbeau SA, Morrissey JF. Involvement of the stomach with Waldenström's macroglobulinemia. *Gastrointest Endosc.* 1975;21:166–7.
7. Lechner K, Jäger U. How I treat autoimmune hemolytic anemias in adults. *Blood.* 2010;116:1831–8.
8. Gardyn J, Schwartz A, Gal R, et al. Waldenström's macroglobulinemia associated with AA amyloidosis. *Int J Hematol.* 2001;74:76–8.
9. Pratz KW, Dingli D, Smyrk TC, et al. Intestinal Lymphangiectasia with protein-losing enteropathy in Waldenström macroglobulinemia. *Medicine (Baltimore).* 2007;86:210–4.
10. Veloso FT, Fraga J, Saleiro JV. Macroglobulinemia and small intestinal disease. A case report with review of the literature. *J Clin Gastroenterol.* 1988;10:546–50.

S.B. Amado Garzón\*, M.M. Villanueva Ortega y J.D. Botero Bahamón

*Departamento Medicina Interna, Hospital Universitario San Ignacio, Pontificia Universidad Javeriana, Bogotá, DC, Colombia*

\* Autor para correspondencia. Cra. 7 #40-62, Bogotá, Colombia. Teléfonos: +00-57-3042042541, 00-57-15946161, Ext.: 2340.

*Correo electrónico:* amados@javeriana.edu.co (S.B. Amado Garzón).

<https://doi.org/10.1016/j.rgmx.2017.08.003>  
0375-0906/

© 2018 Asociación Mexicana de Gastroenterología. Publicado por Masson Doyma México S.A. Este es un artículo Open Access bajo la licencia CC BY-NC-ND (<http://creativecommons.org/licenses/by-nc-nd/4.0/>).