

Tratamiento ecoendoscópico con coil y N-butil-2-cianocrilato de hemorragia varicosa gástrica refractaria



Refractory gastric variceal bleeding treated through endoscopic ultrasound-guided coiling and N-butyl-2-cyanoacrylate application

El 20% de los pacientes con hipertensión portal desarrollan várices gástricas. El riesgo de sangrado oscila entre el 5 y el 10% y puede alcanzar el 16% en algunos reportes¹. La severidad y mortalidad de la hemorragia varicosa gástrica es superior a la hemorragia variceal esofágica².

La inyección endoscópica de cianocrilato (CYA) intravaricosa es el tratamiento de primera línea, tanto para el sangrado agudo como para la profilaxis secundaria³. La hemostasia se logra en el 90% de los casos, con un riesgo de resangrado del 15 al 30%. La complicación más temida es la embolia pulmonar de CYA, que se manifiesta clínicamente en alrededor del 5% de los casos^{4,5}.

La inyección de CYA guiada por ecoendoscopia presenta la ventaja de la visualización directa. Corroborar la obliteración de las várices con dópler y permite la inyección de CYA dirigida a las venas perforantes o alimentadoras⁶.

En la última década se desarrolló la técnica de introducción de coils bajo guía ecoendoscópica seguido de la inyección de CYA (B-CYA más lipiodol o O-CYA solo). El objetivo del tratamiento combinado consiste en inyectar menos volumen de CYA y disminuir el riesgo de embolización⁷.

Presentamos un paciente masculino de 51 años de edad derivado por hemorragia varicosa gástrica (IGV-1) con descompensación hemodinámica refractaria a la terapia endoscópica y hemodinámica.

El paciente presentaba diagnóstico de cavernomatosis portal idiopática. Se descartaron causas habituales de trombosis portal⁸. Múltiples episodios de hemorragia varicosa gástrica tratados endoscópicamente con inyección de B-CYA (1 ml en cada sesión, 4 sesiones) más lipiodol lograron el control del sangrado agudo, pero no su erradicación.

En el transcurso del cuarto episodio de sangrado el paciente es derivado a nuestra institución. Por la pericia quirúrgica de nuestro centro, se realizó un *shunt* de derivación meso-cava para el tratamiento de la hipertensión portal prehepática. Una semana después de la intervención se evidenció trombosis del *shunt*. El paciente presentó resangrado varicosa, por lo que se decidió realizar embolización de la arteria esplénica con coils mediante angiografía con el objetivo de disminuir la circulación esplénica y la presión de las várices fúndicas (fig. 1).

Ante la persistencia de las várices IGV-1, y por un nuevo episodio de resangrado, se optó por la terapia ecoendoscópica. Con un ecoendoscopio lineal o sectorial (Fujinon EG530 OUT, New Jersey, EE. UU.) se eligió la várice IGV-1 de mayor tamaño (15 mm de diámetro) y se realizó punción con una aguja de ecoendoscopia de 19 G (EchoTip Ultra Cook-Medical, Bloomington, Indiana, EE. UU.) a través de la pared del esófago distal hasta llegar al interior de la várice seleccionada (fig. 2). Se introdujo el coil (MicroNester® 10 mm-7 cm; Cook-Medical, Bloomington, Indiana, EE. UU.) empujado por el estilote de la propia aguja bajo visión endosonográfica. Posteriormente se inyectó una mezcla de B-CYA (1 ml) y lipiodol (1 ml). Se controló con dópler la desaparición del flujo dentro de la várice tratada.

No se registraron complicaciones. El control ecoendoscópico con dópler a los 4 meses evidenció obliteración de la várice gástrica.

El tratamiento de primera elección en la hemorragia varicosa gástrica es la inyección endoscópica de CYA dentro de las várices. Su combinación con un monitoreo por ecoendoscopia y dópler permite asegurar la obliteración completa de las várices, lo que disminuye las posibilidades de resangrado⁹. La colocación ecoendoscópica de coils de acero inoxidable durante la misma sesión disminuye el riesgo de embolización sistémica de CYA. El coil más utilizado en várices fúndicas es el espiralado con fibras sintéticas adheridas en la superficie, que inducen trombosis y evitan la dispersión del CYA. El tamaño del coil depende del tamaño de la várice, habitualmente se utilizan de 10 a 20 mm de diámetro. En cada procedimiento se pueden introducir uno o más coils.

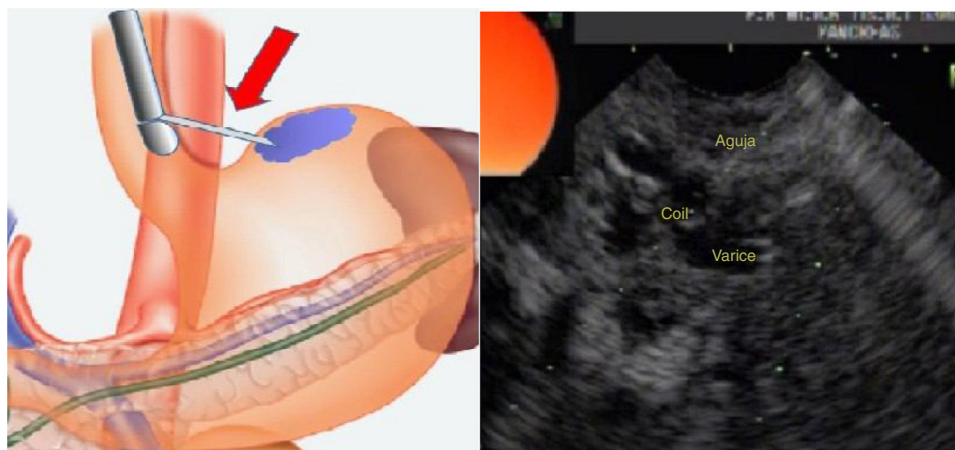

Figura 1 Esquema de la punción transesofágica. Inserción ecoendoscópica de coil y cianoacrilato.

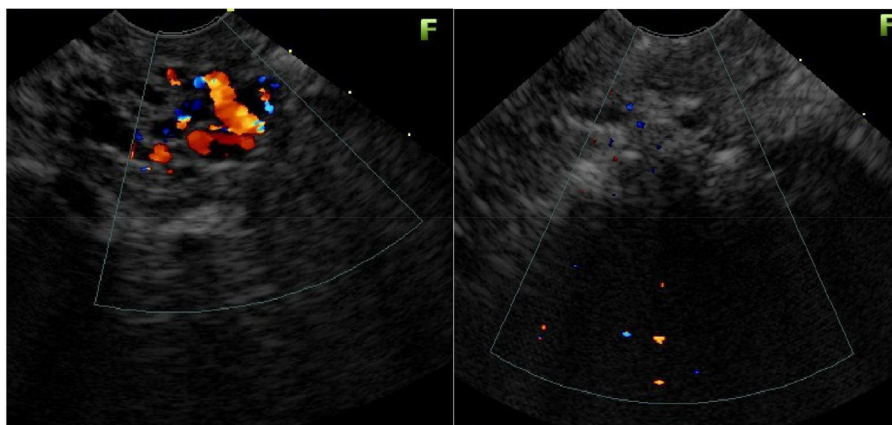


Figura 2 USE con d6ppler de IGV-1 antes y despu3s del tratamiento endosc6pico.

La raz3n de punzar a trav3s del es6fago distal es que disminuye el riesgo de sangrado porque la capa muscular m3s gruesa de la pared esof3gica colapsa la trayectoria de la punci3n.

La combinaci3n coil y pegamento incrementa la hemostasia, oblitera las v3rices f6ndicas y disminuye el riesgo de embolizaci3n⁹. En un trabajo aleatorizado de 32 pacientes, presentado en la Semana de las Enfermedades Digestivas 2017, Chaves et al. concluyeron que la t3cnica combinada disminuye el volumen de cianoacrilato necesario para erradicar las lesiones¹⁰.

Bhat et al. public3 un an3lisis retrospectivo de 152 pacientes con GOV-2 e IGV-1 con sangrado activo (5% de los casos), profilaxis secundaria (69%), profilaxis primaria (26%), con reporte de un 3xito t3cnico del 99%. La cantidad de coils utilizados fue de 1,4 (rango: 1-4 coils), el volumen de O-CYA inyectado fue de 2 ml (rango: 0,5-6 ml). En 100 pacientes se realiz3 control por ecoendoscopia con d6ppler, en el que se observ3 la obliteraci3n completa de las v3rices en el 93% de los sujetos. El resangrado ocurri3 en el 8% de los pacientes con v3rices g3stricas y en el 3% con v3rices esof3gicas, pero en aquellos pacientes en los que se logr3 la obliteraci3n completa solo se observ3 en el 3% de los casos. Con respecto a las complicaciones, solo un paciente tuvo embolizaci3n pulmonar sintom3tica¹¹.

El tratamiento combinado con coil y CYA guiado por ecoendoscopia en el abordaje de v3rices de techo g3strico es eficaz y seguro y puede utilizarse cuando fracasa el tratamiento convencional.

Son necesarios estudios comparativos para determinar su rol como primera l3nea de tratamiento en el sangrado f6ndico.

Responsabilidades 3ticas

Protecci3n de personas y animales. Los autores declaran que para esta investigaci3n no se han realizado experimentos en seres humanos ni en animales.

Confidencialidad de los datos. Los autores declaran que en este art3culo no aparecen datos de pacientes.

Derecho a la privacidad y consentimiento informado. Los autores declaran que en este art3culo no aparecen datos de pacientes.

Financiaci3n

No se recib3 patrocinio de ning6n tipo para llevar a cabo este art3culo/estudio.

Conflicto de intereses

Los autores declaran no tener ning6n conflicto de intereses.

Referencias

1. Biecker E. Portal hypertension and gastrointestinal bleeding: Diagnosis, prevention and management. *World J Gastroenterol.* 2013;19:5035-50.
2. Zeeshan AW, Riyaz AB, Ajeet S, et al. Gastric varices: Classification, endoscopic and ultrasonographic management. *J Res Med Sci.* 2015;20:1200-7.
3. Soehendra N, Grimm H, Nam VC, et al. N-butyl-2-cyanoacrylate: A supplement to endoscopic sclerotherapy. *Endoscopy.* 1987;19:221-4.
4. Dhiman RK, Chawla Y, Taneja S, et al. Endoscopic sclerotherapy of gastric variceal bleeding with N-butyl-2-cyanoacrylate. *J Clin Gastroenterol.* 2002;35:222-7.
5. D'Imperio N, Piemontese A, Baroncini D, et al. Evaluation of undiluted n-butyl-2-cyanoacrylate in the endoscopic treatment of upper gastrointestinal tract varices. *Endoscopy.* 1996;28:239-43.
6. Romero Castro R, Pellicer Bautista F, Jimenez Saenz M. EUS guided injection of cyanoacrylate in perforating feeding veins in gastric varices: Results in 5 cases. *Gastrointest Endosc.* 2007;66:402-7.
7. Binmoeller K, Weilert F, Shah J, et al. EUS guided transesophageal treatment of gastric fundal varices with combined coiling and cyanoacrylate glue injection. *Gastrointest Endosc.* 2011;74:1019-25.
8. Primignani M. Portal vein thrombosis. *Dig Liver Dis.* 2010;42:163-70.
9. Binmoeller K, Sendino O, Kane S. Endoscopic ultrasound-guided intravascular therapy. *J Hepatobiliary Pancreat Sci.* 2015;22:44-50.

10. Chaves D, Almeida Lobo MR, Diogo T, et al. EUS-guided coil plus cyanoacrylate versus cyanoacrylate conventional technique to treat gastric varices: A prospective randomized study. *Gastrointest Endosc.* 2017;85 Suppl 5.
11. Bhat Y, Weilert F, Todd Fredrick R, et al. EUS guided treatment of gastric fundal varices with combined injection of coils and cyanoacrylate glue: A large US experience over 6 years. *Gastrointest Endosc.* 2016;83:1164-72.

H. Jer Hwang, I. Málaga, C. Curvale*,
M. Guidi y R. Matano

Hospital de Alta Complejidad en Red El Cruce Dr. Néstor
Kirchner, Florencio Varela, Argentina

* Autor para correspondencia. Av. Calchaqui 5401,
1888 Florencio Varela, Argentina.

Correo electrónico: cecicurvale@hotmail.com
(C. Curvale).

<https://doi.org/10.1016/j.rgmx.2017.09.002>
0375-0906/

© 2018 Asociación Mexicana de Gastroenterología. Publicado por
Masson Doyma México S.A. Este es un artículo Open Access bajo la
licencia CC BY-NC-ND (<http://creativecommons.org/licenses/by-nc-nd/4.0/>).

Trasplante de microbiota fecal en el tratamiento de colitis grave complicada por *C. difficile* en un paciente con síndrome de inmunodeficiencia adquirida



Fecal microbiota transplantation for severe complicated *C. difficile* colitis in a patient with acquired immunodeficiency syndrome

La infección por *Clostridium difficile* (ICD) continúa siendo la principal causa de diarrea intrahospitalaria, y una de las principales causas de infección nosocomial. En las 2 décadas previas, la carga de infección por *Clostridium difficile* se ha incrementado en términos de incidencia, morbilidad, mortalidad y costos¹. El espectro de manifestaciones de la infección por *Clostridium difficile* es muy amplio, abarca desde portadores asintomáticos a presentaciones fulminantes con megacolon tóxico². Las estrategias de tratamiento deben ser basadas en la severidad de la enfermedad, historia previa de la ICD, y el riesgo individual del paciente a la recurrencia.

La vancomicina es el tratamiento de elección para la ICD severa o complicada. El metronidazol es apropiado para la enfermedad leve y la fidaxomicina es una opción terapéutica para pacientes con la ICD recurrente o con alto riesgo de recurrencia. El trasplante de microbiota fecal (TMF) se ha asociado con una resolución de los síntomas de ICD recurrente, pero su rol como tratamiento primario y en ICD severa no está establecido³. Existe un subgrupo de pacientes con ICD que desarrollan presentaciones fulminantes⁴, refractarias a los tratamientos convencionales. Presentamos el caso de un paciente con infección por VIH y colitis por *Clostridium difficile*, que fue tratado de forma exitosa con trasplante de microbiota fecal.

Se trata de un varón de 28 años con diagnóstico de infección por virus de la inmunodeficiencia humana/sida estadio C3 (cuenta de linfocitos TCD4 41 células/ μ l y carga viral de 127,305 copias/ml), con tratamiento para toxoplasmosis del sistema nervioso central y neumonía intrahospitalaria con pirimetamina, clindamicina, además de piperacilina con tazobactam. Al 10.º día del tratamiento

desarrolló diarrea, distensión abdominal e hiperleucocitosis con 61,400 células/ μ l. Se realizó PCR para toxinas de *Clostridium difficile* que resultó positiva para la cepa hipervirulenta NAP01 ribotipo 27 (Xpert® *C. difficile* assay, Cepheid, EE.UU.). Se inició tratamiento con vancomicina 125 mg/vo/6 h y metronidazol 500 mg/IV/8 h. Debido a la falta de mejoría a las 48 h, incrementamos la dosis de vancomicina a 500 mg/vo/6 h. Después de 12 días de tratamiento, hubo deterioro clínico manifestado por incremento del dolor abdominal y distensión (fig. 1). Por lo anterior iniciamos protocolo para trasplante de microbiota fecal. La madre sin historia de enfermedades crónicas y con un índice de masa corporal de 24 fue la donadora. Se realizó escrutinio para hepatitis viral A, B, C y VIH, y se realizaron coprocultivo, coproparasitoscópico, así como toxina para *Clostridium difficile* que resultaron negativos. Se obtuvieron 50 g de heces de la donadora y se suspendieron en 100 ml de solución salina al 0.9%. La muestra se homogeneizó por medio de un filtro, hasta la obtención de una solución líquida. Dos días previos al procedimiento se suspendieron todos los antibióticos incluyendo metronidazol y vancomicina. El receptor firmó consentimiento informado y posteriormente se infundieron 100 ml de la muestra preparada a través de una sonda nasoyeyunal, debido a la ausencia de colonoscopías de urgencia en ese momento. Posterior a las 48 h de la infusión, el paciente presentó una mejoría clínica dramática con la resolución del dolor, la distensión abdominal y el descenso de los leucocitos de 62,000 a 12,000 células/ μ l (fig. 2). El paciente se egresó y tras un año de seguimiento no ha presentado recurrencia de la enfermedad.

En una revisión sistemática que incluyó un total de 536 pacientes provenientes de 36 estudios clínicos, la eficacia del TMF fue del 87% posterior al primer procedimiento. La resolución de la diarrea varió acorde al sitio de infusión: cuando el TMF fue infundido en el estómago, la eficacia fue del 81%; en el duodeno/yeyuno fue del 86%; en el ciego/colon ascendente fue del 93%; y en el colon distal fue del 84%⁵. Siguen en aumento el número de casos reportados que apoyan el uso del TMF en las fases agudas de los casos severos⁶. Sin embargo, existe preocupación respecto al mayor riesgo potencial de sepsis e infecciones posteriores al TMF. Un reciente estudio multicéntrico retrospectivo en 80 pacientes inmunocomprometidos con TMF sugiere que es una modalidad efectiva (78% de tasa de cura con un