



ARTÍCULO ORIGINAL

# Seguridad y eficacia de la polipectomía en intestino delgado utilizando enteroscopia asistida por balones en pacientes pediátricos con síndrome de Peutz-Jeghers



G. Blanco-Velasco<sup>a,\*</sup>, O.V. Hernández-Mondragón<sup>a</sup>, J.M. Blancas-Valencia<sup>a</sup>,  
V. Paz-Flores<sup>a</sup>, D. Fuentes-Hernández<sup>a</sup>, P. Rodríguez-González<sup>b</sup> y B. González-Ortíz<sup>b</sup>

<sup>a</sup> Servicio de Endoscopia, Hospital de Especialidades, Centro Médico Nacional Siglo XXI, Instituto Mexicano del Seguro Social, Ciudad de México, México

<sup>b</sup> Servicio de Gastroenterología, Hospital de Pediatría, Centro Médico Nacional Siglo XXI, Instituto Mexicano del Seguro Social, Ciudad de México, México

Recibido el 14 de marzo de 2017; aceptado el 13 de julio de 2017

Disponible en Internet el 12 de febrero de 2018

## PALABRAS CLAVE

Peutz-Jeghers;  
Enteroscopia;  
Polipectomía;  
Niños

## Resumen

**Introducción y objetivos:** El síndrome de Peutz-Jeghers (SPJ) es una enfermedad hereditaria, autosómica dominante caracterizada por la presencia de pólipos hamartomatosos en el tubo digestivo de predominio en el intestino delgado y que se acompañan de lesiones mucocutáneas pigmentadas. Algunas guías proponen la realización de polipectomía con enteroscopia asistida por balones (EAB) cuando los pólipos sean mayores de 10 mm. Las complicaciones en población adulta puede ser tan altas como 6.8%, sin embargo, en población pediátrica hay poca información. Nuestro objetivo es describir la seguridad y eficacia de la polipectomía en un grupo de pacientes pediátricos con SPJ tratados con EAB.

**Material y métodos:** Es un estudio retrospectivo realizado en el Hospital de Especialidades del Centro Médico Nacional Siglo XXI entre enero del 2010 y diciembre del 2015. Se incluyó a todos los pacientes pediátricos con SPJ que requirieron EAB y polipectomía. Se excluyeron las polipectomías realizadas con enteroscopia de empuje.

**Resultados:** Se realizaron un total de 35 polipectomías en 4 pacientes (femenino/masculino: 3/1). La edad media de los pacientes fue 13.7 (11-16) años. Se llevaron a cabo 12 enteroscopias, 8 de ellas anterógradas. El enteroscopia monobalón se utilizó en 7 procedimientos y el doble-balón en 5. El tamaño promedio de los pólipos fue de 1.6 cm (1-4 cm). Se presentó una complicación mayor (pancreatitis aguda) en un solo caso (8.3%). No se observaron otras complicaciones mayores.

\* Autor para correspondencia. Avenida Cuauhtémoc 330, Colonia Doctores, Delegación Cuauhtémoc, C.P. 06720, Ciudad de México, México, Teléfonos: +5523077204 y 56276900 ext. 21317 y 21318.

Correo electrónico: [gerardoblancov@hotmail.com](mailto:gerardoblancov@hotmail.com) (G. Blanco-Velasco).

<https://doi.org/10.1016/j.rgmx.2017.07.003>

0375-0906/© 2018 Asociación Mexicana de Gastroenterología. Publicado por Masson Doyma México S.A. Este es un artículo Open Access bajo la licencia CC BY-NC-ND (<http://creativecommons.org/licenses/by-nc-nd/4.0/>).

**Conclusión:** El uso de EAB con polipectomía en niños es un procedimiento seguro y efectivo con complicaciones similares a las reportadas en adultos.

© 2018 Asociación Mexicana de Gastroenterología. Publicado por Masson Doyma México S.A. Este es un artículo Open Access bajo la licencia CC BY-NC-ND (<http://creativecommons.org/licenses/by-nc-nd/4.0/>).

## KEYWORDS

Peutz-Jeghers;  
Enteroscopy;  
Polypectomy;  
Children

## Safety and efficacy of small bowel polypectomy using a balloon-assisted enteroscope in pediatric patients with Peutz-Jeghers syndrome

### Abstract

**Introduction and aims:** Peutz-Jeghers syndrome is an autosomal dominant inherited pathology characterized by gastrointestinal hamartomatous polyps, predominantly in the small bowel, and pigmented mucocutaneous lesions. Guidelines suggest polypectomy with a balloon-assisted enteroscope when polyps are larger than 10 mm. Complications in adults can be as high as 6.8%, but there is little information on pediatric populations. Our aim was to describe the safety and efficacy of polypectomy in a group of pediatric patients with Peutz-Jeghers syndrome using balloon-assisted enteroscopy.

**Materials and methods:** A retrospective study was conducted at the *Hospital de Especialidades del Centro Médico Nacional Siglo XXI* on pediatric patients with Peutz-Jeghers syndrome that required balloon-assisted enteroscopy and polypectomy within the time frame of January 2010 and December 2015. Patients that underwent polypectomy with a push enteroscope were excluded from the study.

**Results:** A total of 35 polypectomies were performed on 4 patients (female/male: 3/1). The mean age of the patients was 13.7 years (range:11-16). Twelve enteroscopies were carried out, 8 of which were anterograde. A single-balloon enteroscope was used in 7 procedures and a double-balloon enteroscope in 5. The mean size of the polyps was 1.6 cm (range: 1-4 cm). A major complication (acute pancreatitis) presented in only one case (8.3%). No other major complications associated with the procedures were observed.

**Conclusion:** Balloon-assisted enteroscopy with polypectomy in children is a safe and effective procedure, with complications similar to those reported in adults.

© 2018 Asociación Mexicana de Gastroenterología. Published by Masson Doyma México S.A. This is an open access article under the CC BY-NC-ND license (<http://creativecommons.org/licenses/by-nc-nd/4.0/>).

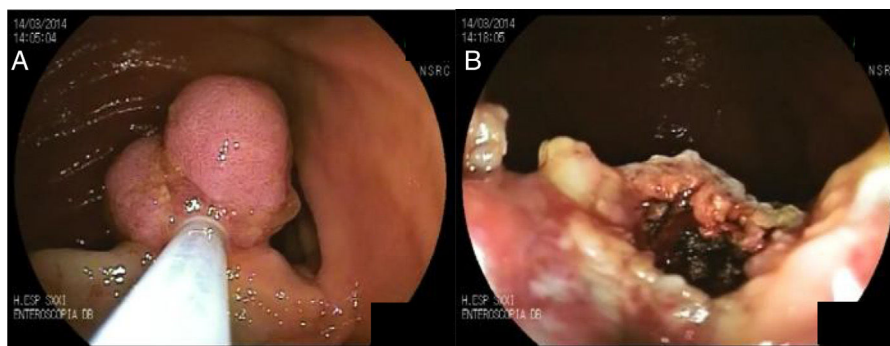
## Introducción y objetivo

El síndrome de Peutz-Jeghers (SPJ) es una enfermedad hereditaria, autosómica dominante caracterizada por la presencia de pólipos hamartomatosos en el tubo digestivo de predominio en el intestino delgado y que se acompañan de lesiones mucocutáneas pigmentadas<sup>1</sup>. La edad media de presentación de los pólipos es entre los 11 y 13 años y aproximadamente; el 50% de los pacientes presentará algún síntoma antes de los 20 años. Los síntomas que más comúnmente se presentan en el SPJ son anemia, sangrado rectal, dolor abdominal, obstrucción o intususcepción<sup>2</sup>. Actualmente las guías de la Sociedad Americana de Endoscopia Gastrointestinal y de la Sociedad Europea de Endoscopia Gastrointestinal recomiendan realizar polipectomía con enteroscopia en aquellos pacientes adultos con pólipos mayores de 10 mm previamente observados por métodos radiológicos o por cápsula endoscópica<sup>3,4</sup>. En población adulta se ha reportado el éxito y la seguridad de la utilización de la enteroscopia para la resección de pólipos intestinales en pacientes con SPJ<sup>5</sup>. Sin embargo, en población pediátrica, existe poca información acerca de la eficacia y seguridad de la polipectomía en intestino delgado

por enteroscopia en niños con SPJ. La intención de este trabajo es informar la experiencia obtenida en un hospital de tercer nivel.

## Material y métodos

Este es un estudio descriptivo, retrospectivo y observacional en el que se revisaron los datos de todos los pacientes con SPJ a los que se les realizó enteroscopia asistida por balones (EAB), tanto monobalón (EMB) como doble-balón (EDB), en el Servicio de Endoscopia del Hospital de Especialidades del Centro Médico Nacional Siglo XXI, del Instituto Mexicano del Seguro Social de enero del 2010 a diciembre del 2015. Se incluyó a todos los pacientes con SPJ menores de 18 años a los que se les reseccionaron pólipos de intestino delgado mayores de 1 cm utilizando EMB o EDB. Se excluyó del estudio a todos los pacientes a los que se les realizó enteroscopia de empuje o transoperatoria. La técnica utilizada para la polipectomía consistía en inyección submucosa con adrenalina diluida con solución salina (1:20,000) para realizar levantamiento de los pólipos y posteriormente fueron reseccionados con asa de polipectomía utilizando corte y coagulación (fig. 1). En los casos en los que se presentó hemorragia



**Figura 1** A) Pólipo en intestino delgado previo a resección. B) Posterior a resección.

posterior al corte se colocaron hemoclips. Se define como complicación menor aquella que no ponga en riesgo la vida de los pacientes y que no amerita vigilancia hospitalaria, mientras que una complicación mayor es aquella que pone en riesgo la vida del paciente y requiere hospitalización.

Para el análisis estadístico se calcularon promedios de las variables y sus rangos (mínimo y máximo).

## Resultados

Se hicieron un total de 35 polipectomías en 12 enteroscopias realizadas en 4 pacientes. De estos pacientes, 3 fueron de género femenino y la edad promedio fue de 13.7 años (11-16 años). Las enteroscopias fueron anterógradas en 8 casos y retrógradas en 4. Se utilizó EMB en 7 procedimientos y EDB en 5. En promedio se resecaron 2.9 pólipos por enteroscopia (1-5 pólipos) y el tamaño promedio de los pólipos fue de 1.6 cm (1-4 cm). Una paciente requirió colocación de 2 hemoclips secundaria a hemorragia posterior a polipectomía durante la misma enteroscopia. La única complicación mayor registrada fue en una paciente a la que se realizó resección un pólipo con EDB vía anterógrada y que presentó pancreatitis aguda secundaria al procedimiento, demostrada por estudios de laboratorio, que requirió 4 días de internamiento. No se demostraron otras complicaciones mayores en los demás procedimientos (tabla 1).

## Discusión y conclusiones

Diferentes estudios han demostrado que la resección de pólipos intestinales mayores de 1 cm es segura en adultos con SPJ. Además, que este procedimiento reduce de forma significativa la cantidad de cirugías requeridas a futuro. Se debe intentar siempre de forma inicial el tratamiento endoscópico ya que si se realiza una cirugía previamente, la efectividad de la polipectomía por enteroscopia disminuye de forma considerable<sup>6,7</sup>. Las complicaciones reportadas en las polipectomías de intestino delgado utilizando EAB van de un 0 a un 6.8%. Entre las complicaciones se encuentran hemorragia, pancreatitis aguda y perforación: estas 2 últimas son las más comunes, con un 2.7 y un 5%, respectivamente<sup>6-8</sup>.

La información de seguridad y eficacia de la polipectomía por enteroscopia en población pediátrica con

SPJ es escasa. En un artículo, refieren haber realizado 52 polipectomías en 14 pacientes utilizando EDB sin tener complicaciones mayores<sup>9</sup>. En otro estudio, se reportaron polipectomías endoscópicas con EDB en 46 casos, de los cuales se observó como única complicación la presencia de hemorragia pospolipectomía en 4 pacientes (7.1%) y una asociación directamente proporcional entre la hemorragia y el tamaño de los pólipos<sup>10</sup>.

En nuestro estudio, se presentó un caso de pancreatitis posterior a enteroscopia como única complicación mayor (8.1%), sin embargo, esta se asocia a la enteroscopia y no a la polipectomía. La incidencia de pancreatitis posterior a enteroscopia en población general puede ir del 0.3<sup>11</sup> al 12.5%<sup>12</sup>. Existen varias teorías de la causa de la pancreatitis, entre las que se encuentran la compresión pancreática por una asa provocada con el enteroscopio<sup>13</sup>, isquemia secundaria a torsión mecánica de la vasculatura pancreática por rectificaciones excesivas<sup>14</sup> o la que parece ser la teoría más aceptada: mantener el balón inflado cerca del ampulla Vater y provocar inflamación de la papila y reflujo pancreático<sup>15</sup>. Aunque la gran mayoría de los estudios han reportado la presencia de pancreatitis en enteroscopias anterógradas, también se han observado en procedimientos por vía retrógrada<sup>16</sup>. En población pediátrica existe poca evidencia de la seguridad de la enteroscopia. Nishimura et al. presentaron una serie de 92 enteroscopias en las que no se encontraron complicaciones mayores relacionadas con el procedimiento<sup>17</sup>. En cuanto a la pancreatitis posterior a enteroscopia en población pediátrica, han sido pocos los casos descritos. La única serie de casos que ha reportado la presencia de pancreatitis en niños es la presentada por Yokoyama et al., en la que se observaron 3 casos en 257 enteroscopias realizadas, todas ellas por vía anterógrada<sup>10</sup>, al igual que en nuestro caso.

En conclusión, la polipectomía de intestino delgado con EAB en pacientes pediátricos con SPJ es un procedimiento seguro y eficaz. Las complicaciones presentadas en nuestra serie son similares a las reportadas en población adulta. La pancreatitis posterior a enteroscopia en niños es una complicación poco reportada; sin embargo, existen pocas series realizadas en esta población. La mayor limitación de este estudio es el número de pacientes incluidos. Se necesita realizar series con un número mayor de pacientes que permitan confirmar la seguridad de estos procedimientos en población pediátrica.

**Tabla 1** Características, resultados y complicaciones de las enteroscopias

N.º	Sexo	Edad	Vía de inserción	Tipo de enteroscopia	Pólipos resecaados	Tamaño (cm)	Complicaciones mayores
1	F	13	Anal	EMB	5	1-4	No
2	F	13	Oral	EMB	3	1-3	No
3	F	12	Oral	EMB	1	1.5	No
4	F	13	Anal	EMB	5	1-4	No
5	F	13	Oral	EMB	3	1-3	No
6	F	16	Oral	EDB	1	2	Pancreatitis aguda
7	F	13	Oral	EMB	4	1	No
8	F	15	Oral	EMB	3	1-2	No
9	F	16	Anal	EDB	1	1	No
10	F	15	Oral	EDB	4	1-4	No
11	F	15	Oral	EDB	4	1	No
12	M	11	Anal	EDB	1	1	No

EDB: enteroscopia doble-balón; EMB: enteroscopia monobalón; F: femenino; M: masculino.

## Responsabilidades éticas

**Protección de personas y animales.** Los autores declaran que para esta investigación no se han realizado experimentos en seres humanos ni en animales.

**Confidencialidad de los datos.** Los autores declaran que en este artículo no aparecen datos de pacientes.

**Derecho a la privacidad y consentimiento informado.** Los autores declaran que en este artículo no aparecen datos de pacientes.

## Financiación

No se recibió patrocinio de ningún tipo para llevar a cabo este artículo/estudio.

## Conflicto de intereses

Los autores declaran no tener ningún conflicto de intereses.

## Referencias

- Kopacova M, Tacheci I, Rejchrt S, et al. Peutz-Jeghers syndrome: Diagnostic and therapeutic approach. *World J Gastroenterol.* 2009;15:5397-408.
- Gammon A, Jasperson K, Kohlmann W, et al. Hamartomatous polyposis syndromes. *Best Pract Res Clin Gastroenterol.* 2009;23:219-31.
- Khashab MA, Pasha SF, Muthusamy VR, et al. The role of deep enteroscopy in the management of small-bowel disorders. *Gastrointest Endosc.* 2015;82:600-7.
- Pennazio M, Spada C, Eliakim R, et al. Small-bowel capsule endoscopy and device-assisted enteroscopy for diagnosis and treatment of small-bowel disorders: European Society of Gastrointestinal Endoscopy (ESGE) Clinical Guide. *Endoscopy.* 2015;47:352-76.
- Beggs AD, Latchford AR, Vasen HF, et al. Peutz-Jeghers syndrome: A systematic review and recommendations for management. *Gut.* 2010;59:975-86.
- Gao H, Van Lier MG, Poley JW. Endoscopic therapy of small-bowel polyps by double-balloon enteroscopy in patients with Peutz-Jeghers syndrome. *Gastrointest Endosc.* 2010;71:768-73.
- Ohmiya N, Nakamura M, Takenaka H, et al. Management of small-bowel polyps in Peutz-Jeghers syndrome by using enteroclysis, double-balloon enteroscopy, and videocapsule endoscopy. *Gastrointest Endosc.* 2010;72:1209-16.
- Sakamoto H, Yamamoto H, Hayashi Y, et al. Nonsurgical management of small-bowel polyps in Peutz-Jeghers syndrome with extensive polypectomy by using double-balloon endoscopy. *Gastrointest Endosc.* 2011;74:328-33.
- Urs AN, Martinelli M, Rao P, et al. Diagnostic and therapeutic utility of double-balloon enteroscopy in children. *JPGN.* 2014;58:204-12.
- Yokoyama K, Yano T, Kumagai H, et al. Double-balloon enteroscopy for pediatric patients: Evaluation of safety and efficacy in 257 cases. *JPGN.* 2016;63:34-40.
- Kopacova M, Tacheci I, Rejchrt S, et al. Double-balloon enteroscopy and acute pancreatitis. *World J Gastroenterol.* 2010;16:2331-40.
- Pata C, Akyüz U, Erzin Y, et al. Post-procedure elevated amylase and lipase levels after double-balloon enteroscopy: Relations with double-balloon technique. *Dis Sci.* 2010;55:1982-8.
- Heine GD, Hadithi M, Groenen MJ, et al. Double-balloon enteroscopy: Indications, diagnostic yield, and complications in a series of 275 patients with suspected small-bowel disease. *Endoscopy.* 2006;38:42-8.
- Sunada K, Yamamoto H. Double-balloon endoscopy: Past, present, and future. *J Gastroenterol.* 2009;44:1-12.
- Latorre R, López-Albors O, Soria F, et al. Effect of the manipulation of the duodenal papilla during double balloon enteroscopy. *World J Gastroenterol.* 2016;22:4330-7.
- Gerson LB, Tokar J, Chiorean M, et al. Complications associated with double balloon enteroscopy at nine US centers. *Clin Gastroenterol Hepatol.* 2009;7:1177-82.
- Nishimura N, Yamamoto H, Yano T, et al. Safety and efficacy of double-balloon enteroscopy in pediatric patients. *Gastrointest Endosc.* 2010;71:287-94.