



## IMAGEN CLÍNICA EN GASTROENTEROLOGÍA

# Diverticulitis de divertículo gigante de colon

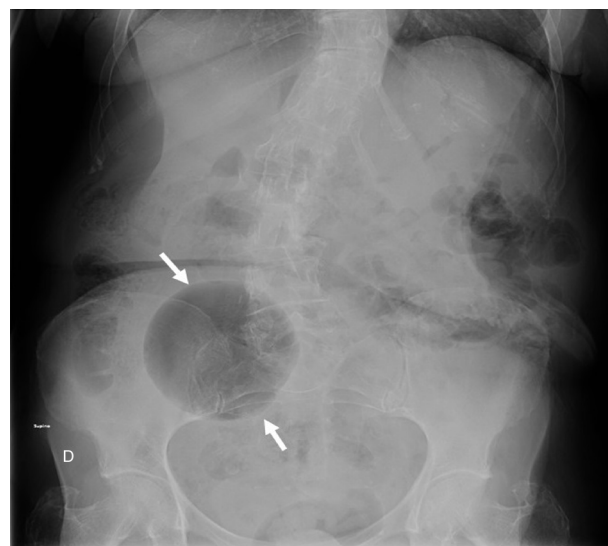
## Diverticulitis with a giant colonic diverticulum

S. Sánchez-García\*, D. Rubio-Solís y B. Argüelles-García



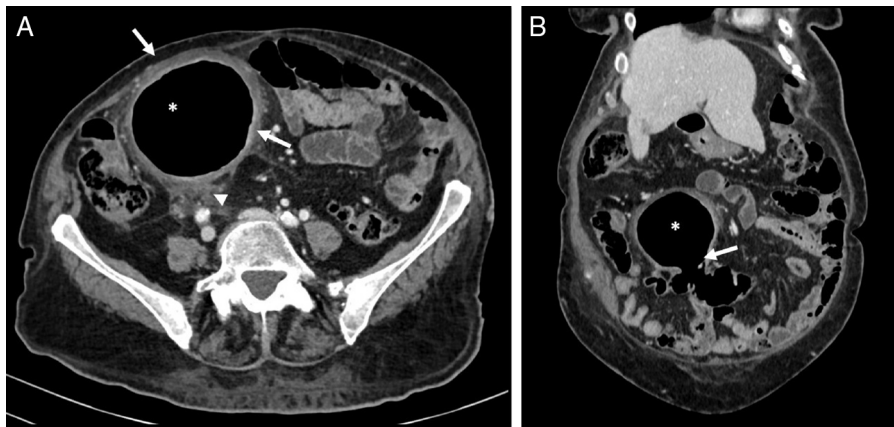
Servicio de Radiodiagnóstico, Hospital Universitario Central de Asturias, Oviedo, Asturias, España

Presentamos el caso de una mujer de 83 años que acudió a urgencias por dolor abdominal en la fosa ilíaca derecha (FID) de 48 h de evolución. Se realizó una radiografía abdominal en la que se identificó una estructura redondeada y radiolúcida en la FID (fig. 1). En la tomografía computarizada (TC) se observó que esa estructura comunicaba con el sigma correspondiendo con un divertículo de 9 cm con signos inflamatorios (fig. 2). El tratamiento consistió en manejo inicial con antibióticos y posteriormente sigmoidectomía con exéresis del divertículo. El divertículo gigante es aquel divertículo mayor de 4 cm. Constituye una manifestación poco frecuente de la enfermedad diverticular de etiología no aclarada. Se piensa que se crea una válvula unidireccional entre el colon y el divertículo con atrapamiento aéreo y distensión gradual del divertículo. La presentación clínica es variable, desde una masa abdominal asintomática hasta un cuadro de abdomen agudo, siendo el dolor el síntoma más frecuente. Puede complicarse con perforación, inflamación, volvulación, hemorragia y degeneración neoplásica. La TC es la prueba más precisa al demostrar la comunicación del divertículo con el colon y las posibles complicaciones.



**Figura 1** Radiografía simple de abdomen en la que se identifica una estructura redondeada y radiolúcida localizada en la FID (flechas).

\* Autor para correspondencia. Teléfono: +636940833.  
Correo electrónico: [sanserbulevar@gmail.com](mailto:sanserbulevar@gmail.com) (S. Sánchez-García).



**Figura 2** A) Imagen axial de la TC abdominal. Se observa una lesión de aspecto quístico en la FID (\*), con paredes engrosadas (flechas) y con cambios inflamatorios en la grasa circundante (cabeza de flecha). B) Reconstrucción coronal de la TC abdominal. Se confirma la comunicación de esa estructura (\*) con el sigma (flecha), correspondiendo con un gran divertículo sigmoideo inflamado.

### Responsabilidades éticas

**Protección de personas y animales.** Los autores declaran que los procedimientos seguidos se conformaron a las normas éticas del comité de experimentación humana responsable y de acuerdo con la Asociación Médica Mundial y la Declaración de Helsinki.

**Confidencialidad de los datos.** Los autores declaran que han seguido los protocolos de su centro de trabajo sobre la publicación de datos de pacientes.

**Derecho a la privacidad y consentimiento informado.** Los autores han obtenido el consentimiento informado de los pacientes y/o sujetos referidos en el artículo. Este documento obra en poder del autor de correspondencia

### Financiación

No se recibió patrocinio de ningún tipo para llevar a cabo este artículo/estudio.

### Conflicto de intereses

Los autores declaran no tener ningún conflicto de intereses.