



REVISTA DE GASTROENTEROLOGÍA DE MÉXICO

www.elsevier.es/rgmx



COMUNICACIÓN BREVE

Asociación de colelitiasis y terapia de reemplazo de testosterona en un paciente con hipogonadismo primario



S. Squarza^{1,*}, U.G. Rossi^{1,2}, P. Torcia¹ y M. Cariati¹

¹ Departamento de Radiología, ASST Santi Paolo e Carlo, Hospital San Carlo Borromeo, Milán, Italia

² Unidad de Radiología Intervencionista Hospital Galliera, Mura delle Cappuccine 14, Génova

Recibido el 27 de marzo de 2017; aceptado el 7 de septiembre de 2017

Disponible en Internet el 12 de abril de 2018

PALABRAS CLAVE

Cálculos biliares;
Testosterona;
Colesterol;
Hipogonadismo primario;
Terapia;
Vesícula biliar

KEYWORDS

Gallstones;
Testosterone;
Cholesterol;
Primary hypogonadism;
Therapy;
Gallbladder

Resumen Tratamos a un niño de 16 años de edad con hipogonadismo primario debido a la anorquia bilateral, que presentó cálculos biliares en la vesícula biliar con una leve dilatación del árbol biliar intrahepático. La histología de los cálculos biliares confirmó la naturaleza de colesterol de los mismos. El niño fue tratado desde la infancia con terapia de reemplazo de testosterona. Sugerimos una posible correlación entre la terapia de reemplazo de testosterona y la presencia de cálculos biliares de colesterol.

© 2018 Asociación Mexicana de Gastroenterología. Publicado por Masson Doyma México S.A. Este es un artículo Open Access bajo la licencia CC BY-NC-ND (<http://creativecommons.org/licenses/by-nc-nd/4.0/>).

Association between cholesterol gallstones and testosterone replacement therapy in a patient with primary hypogonadism

Abstract A 16-year-old boy had a past medical history of primary hypogonadism, due to bilateral anorchia. He presented with gallstones located in the gallbladder and a mild dilatation of the intrahepatic biliary tree. The histology study reported cholesterol gallstones. The patient had been treated with testosterone replacement therapy since infancy. We suggest a possible correlation between testosterone replacement therapy and the presence of cholesterol gallstones.

© 2018 Asociación Mexicana de Gastroenterología. Published by Masson Doyma México S.A. This is an open access article under the CC BY-NC-ND license (<http://creativecommons.org/licenses/by-nc-nd/4.0/>).

* Autor para correspondencia. ASST Santi Paolo e Carlo, Department of Radiology and Interventional Radiology, Via Pio II, 3 20153 Milán, Italia, Teléfono: +39 02 40222465; Fax: +39 02 40222465.

Correo electrónico: silvia.squarza@yahoo.it (S. Squarza).

<https://doi.org/10.1016/j.rgmx.2017.09.005>

0375-0906/© 2018 Asociación Mexicana de Gastroenterología. Publicado por Masson Doyma México S.A. Este es un artículo Open Access bajo la licencia CC BY-NC-ND (<http://creativecommons.org/licenses/by-nc-nd/4.0/>).

El hipogonadismo primario causado por anorquia bilateral es una condición poco común que se caracteriza por la ausencia de tejido testicular en un individuo con cariotipo y fenotipo normales. Su etiología no es del todo comprendida y existen varias hipótesis al respecto: una alteración en la vascularización de gónadas, un trastorno endocrinológico o posiblemente un origen genético^{1,2}.

Los datos clínicos de los pacientes con esta condición son muy limitados. El objetivo principal de la terapia es la masculinización y usualmente involucra la inyección de ésteres de testosterona o la aplicación de testosterona transdérmica³.

El objetivo del presente artículo fue reportar el caso de un joven de 16 años con hipogonadismo primario debido a una anorquia bilateral, quien desarrolló coledocitis y que en nuestra opinión fue a causa de la terapia de reemplazo de testosterona. Desde la primera infancia el chico llevó terapia con enantato de testosterona inyectable, y la dosis actual de la inyección intramuscular fue de 200 mg. El paciente llegó a nuestro hospital con la finalidad de dar seguimiento clínico y de laboratorio después de una historia de 3 meses de dolor abdominal superior derecho. Su altura era de 1.73 m y su peso de 76.7 kg. Su abdomen era normal, presión sanguínea de 126/71 mmHg y ritmo cardiaco de 68 lpm. Los resultados de laboratorio dieron testosterona normal (2.54 ng/ml), y hormona luteinizante (0.10 U/l) y hormona foliculo estimulante (0.4 U/l) reducidas; y gamma glutamil transpeptidasa (345 U/l), aspartato aminotransferasa (255 U/l) y bilirrubina directa (1.6 mg/dl) ligeramente elevadas. Los niveles de colesterol en plasma (lipoproteína de baja densidad [LDL] y lipoproteína de alta densidad [HDL]) fueron normales.

El ultrasonido abdominal mostró una estructura de hígado normal, pero reveló cálculos localizados en la vesícula biliar con leve dilatación del árbol biliar intrahepático. El estudio con IRM confirmó la ligera dilatación del árbol biliar intrahepático, múltiples cálculos (uno de 2.8 cm y los demás de menos de 1 cm) en la vesícula biliar, y estenosis del conducto hepático común. Ninguno de los cálculos demostró señal en la secuencia saturación espectral (*fat sat*), corroborando cálculos de colesterol.

Se realizó colangiopancreatografía retrógrada endoscópica, confirmando la estenosis del conducto hepático común, con dilatación leve del árbol biliar intrahepático.

En consecuencia, se le practicó una bilioplastia (6 × 40 mm, Cook Medical, Bloomington, Indiana, EE.UU.), con la colocación de una prótesis biliar 10 Fr (Cook Medical, Bloomington, Indiana, EE.UU.). Setenta y dos horas después de la colangiopancreatografía retrógrada endoscópica se le realizó una colecistectomía laparoscópica, corroborando la dilatación ligera de la vesícula biliar con múltiples cálculos. En el estudio histológico se reportaron cálculos con un promedio de contenido de colesterol del 83% y un índice de saturación biliar mayor (143). En la **figura 1** se muestran la IRM (A), la colangiopancreatografía retrógrada endoscópica (B), y la colecistectomía laparoscópica (c).

La prótesis biliar fue retirada endoscópicamente un mes después. No existieron síntomas abdominales en la observación clínica, en la evaluación de síntomas abdominales, en los resultados de laboratorio y en el ultrasonido abdominal en el seguimiento a 36 meses. Los niveles séricos de enzima hepática fueron normales, y el hígado y el árbol biliar tuvieron aspecto normal.

Los factores de riesgo para cálculos biliares en niños incluyen enfermedad hemolítica, obesidad, nacimiento prematuro, septicemia, nutrición parenteral total, enfermedad hepática crónica, enfermedades inflamatorias intestinales, uso de diuréticos, y uso de ceftriaxona, los cuales fueron descartados como causa de los cálculos biliares en nuestro paciente, tanto clínicamente, como por medio de datos de laboratorio y de imagenología.

Es bien sabido que la testosterona juega un papel importante en la diferenciación masculina, y también que es un modulador central en procesos metabólicos. Actualmente, la información existente respecto a los efectos de la testosterona sobre la modulación de las proteínas de colesterol hepático relacionadas con la homeostasis es limitada^{4,5}.

La homeostasis del colesterol es controlada por medio de cambios coordinados en la expresión de múltiples genes involucrados en la biosíntesis, absorción y eflujo de colesterol. El transporte transhepático de colesterol de lipoproteínas en plasma a bilis es crítico para la homeostasis del colesterol y sus alteraciones pueden llevar a la formación de cálculos biliares⁶.

Se han realizado varios estudios en animales relacionados con los efectos de andrógenos sobre el metabolismo de lípidos. Tyagi et al. y Kline et al. demostraron que los niveles de colesterol LDL subían significativamente en animales tra-

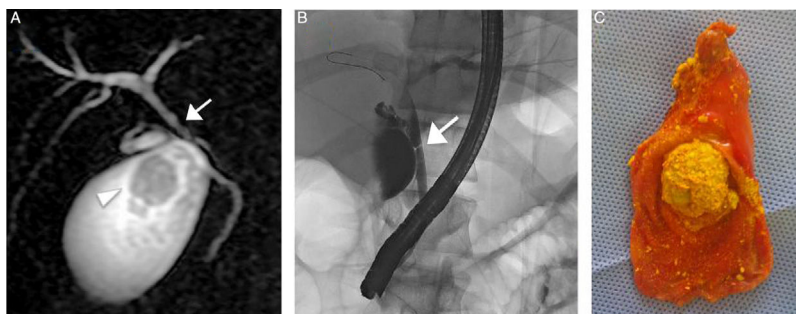


Figura 1 A) La IRM muestra cálculo de 2.8 cm (punta de flecha) y confirma la estenosis del conducto hepático común (flecha). B) La colangiopancreatografía retrógrada endoscópica confirma la estenosis del conducto hepático común (flecha) con dilatación del árbol biliar intrahepático leve. C) Vesícula biliar con múltiples cálculos (nótese el mayor de 2.8 cm) después de la colecistectomía laparoscópica.

tados con enantato de testosterona y su metabolito activo inhibía la motilidad de la vesícula biliar a través de acciones no genómicas^{7,8}.

Respecto a la absorción de colesterol plasmático en el hígado, el receptor de lipoproteínas de baja densidad (LDLr) es responsable de eliminar el colesterol LDL de la sangre. Un estudio reciente demostró que la deficiencia en testosterona causa hipercolesterolemia severa y expresión alterada del LDLr hepático, con aclaramiento reducido de colesterol LDL. Esto podría ser revertido por medio de la terapia de reemplazo de testosterona, con un incremento en la absorción de colesterol en hígado y en concentración biliar⁵.

Existen también varios estudios realizados sobre líneas celulares en cáncer de próstata donde se ha demostrado que los andrógenos causan una marcada y coordinada sobre-regulación de la expresión de varios genes lipogénicos⁹. Particularmente, Heemers et al. demostraron cambios en la expresión del gen lipogénico inducidos por andrógenos en tejidos sensibles a andrógenos fuera del tracto genital¹⁰.

Además, nuestro paciente tenía índice de saturación biliar y contenido de colesterol promedio elevados en los cálculos biliares, coincidiendo con la literatura.

Todos estos datos confirman la hipótesis de que la testosterona juega un papel importante en el metabolismo del colesterol. De hecho, la testosterona aumenta la absorción del colesterol en el hígado a través de la regulación de la expresión de LDLr, muy probablemente llevando a una mayor concentración biliar y a una menor motilidad de vesícula biliar^{5,8}.

En consideración de todo lo anterior, apoyamos la hipótesis de que la terapia androgénica incrementa la producción y absorción de colesterol en hígado, con un mayor riesgo de cálculos biliares. Se requiere de más estudios que proporcionen mayores datos para apoyar nuestra hipótesis.

Responsabilidades éticas

Protección de personas y animales. Los autores declaran que para esta investigación no se han realizado experimentos en seres humanos ni en animales.

Confidencialidad de los datos. Los autores declaran que han seguido los protocolos de su centro de trabajo en la publicación de datos de pacientes.

Derecho a la privacidad y consentimiento informado. Los autores declaran que en este artículo no aparecen datos de pacientes

Financiación

La presente investigación no ha recibido ayudas específicas provenientes de agencias del sector público, sector comercial o entidades, sin ánimo de lucro.

Conflicto de intereses

Los autores declaran no tener ningún conflicto de intereses.

Referencias

1. Bobrow M, Gough MH. Bilateral absence of testes. *Lancet*. 1970;1:366.
2. Rouso I, Iliopoulos D, Athanasiadou F, et al. Congenital bilateral anorchia: Hormonal, molecular and imaging study of a case. *Genet Mol Res*. 2006;5:638–42.
3. Boehm U, Bouloux PM, Dattani MT, et al. European consensus statement on congenital hypogonadotropic hypogonadism-pathogenesis, diagnosis and treatment. *Nat Rev Endocrinol*. 2015;11:547–64.
4. Constantinou C, Mpatsoulis D, Natsos A, et al. The low density lipoprotein receptor modulates the effect of hypogonadism on diet-induced obesity and related metabolic perturbations. *J Lipid Res*. 2014;55:1434–47.
5. Cai Z, Xi H, Pan Y, et al. Effect of testosterone deficiency on cholesterol metabolism in pigs fed a high-fat and high-cholesterol diet. *Lipids Health Dis*. 2015;7:18.
6. Zanolungo S, Rigotti A, Nervi F. Hepatic cholesterol transport from plasma into bile: Implications for gallstone disease. *Curr Opin Lipidol*. 2004;15:279–86.
7. Tyagi A, Rajalakshmi D, Jeyaraj A, et al. Effects of long-term use of testosterone enanthate. II. Effects on lipids, high and low density lipoprotein cholesterol and liver function parameters. *Int J Androl*. 1999;22:347–55.
8. Kline LW, Karpinski E. Testosterone and dihydrotestosterone inhibit gallbladder motility through multiple signalling pathways. *Steroid*. 2008;73:1174–80.
9. Swinnen JV, Ulrix W, Heyns W, et al. Coordinate regulation of lipogenic gene expression by androgens: Evidence for a cascade mechanism involving sterol regulatory element binding proteins. *Proc Natl Acad Sci U S A*. 1997;94:12975–80.
10. Heemers H, Vanderhoydonc F, Roskams T, et al. Androgens stimulate coordinated lipogenic gene expression in normal target tissues in vivo. *Mol Cell Endocrinol*. 2003;205:21–31.