

dos al seguimiento endoscópico innecesario, polipectomía o extirpación quirúrgica.

Responsabilidades éticas

Protección de personas y animales. Los autores declaran que para esta investigación no se han realizado experimentos en seres humanos ni en animales.

Confidencialidad de los datos. Los autores declaran que han seguido los protocolos de su centro de trabajo respecto a la publicación de datos de pacientes.

Derecho a la privacidad y consentimiento informado. Los autores declaran que en este artículo no aparecen datos de pacientes.

Financiamiento

No se recibió patrocinio de ningún tipo para llevar a cabo este artículo/estudio.

Conflicto de intereses

Los autores declaran no tener ningún conflicto de intereses.

Referencias

1. Du Boulay CE, Fairbrother J, Isaacson PG. Mucosal prolapse syndrome—a unifying concept for solitary ulcer syndrome and related disorders. *J Clin Pathol.* 1983;36:1264–8.
2. Alexander-Williams J. Solitary-ulcer syndrome of the rectum. Its association with occult rectal prolapse. *Lancet.* 1977;1:170–1.
3. Womack NR, Williams NS, Holmfield JH, et al. Pressure and prolapse—the cause of solitary rectal ulceration. *Gut.* 1987;28:1228–33.
4. Saul SH. Inflammatory cloacogenic polyp: Relationship to solitary rectal ulcer syndrome/mucosal prolapse and other bowel disorders. *Hum Pathol.* 1987;18:1120–5.

5. Jabbari M, Cherry R, Lough JO, et al. Gastric antral vascular ectasia: The watermelon stomach. *Gastroenterology.* 1984;87:1165–70.
6. Campbell AP, Cobb CA, Chapman RW, et al. Cap polyposis—an unusual cause of diarrhoea. *Gut.* 1993;34:562–4.
7. Franzin G, Fratton A, Manfrini C. Polypoid lesions associated with diverticular disease of the sigmoid colon. *Gastrointest Endosc.* 1985;31:196–9.
8. Kelly JK. Polypoid prolapsing mucosal folds in diverticular disease. *Am J Surg Pathol.* 1991;15:871–8.
9. Oriuchi T, Kinouchi Y, Kimura M, et al. Successful treatment of cap polyposis by avoidance of intraluminal trauma: Clues to pathogenesis. *Am J Gastroenterol.* 2000;95:2095–8.
10. Mathus Vliegen EM, Tytgat GN. Polyp-simulating mucosal prolapse syndrome in (pre-) diverticular disease. *Endoscopy.* 1986;18:84–6.
11. Tendler DA, Aboudola S, Zacks JF, O'Brien MJ, Kelly CP. Prolapsing mucosal polyps: an underrecognized form of colonic polyp, a clinicopathological study of 15 cases. *Am J Gastroenterol.* 2002;97:370–6.

R. Monreal-Robles, J.A. González-González, D.E. Benavides-Salgado* y H.J. Maldonado-Garza

Servicio de Gastroenterología y Endoscopia Digestiva, Hospital Universitario «Dr. José E. González», Universidad Autónoma de Nuevo León, Monterrey, Nuevo León, México

*Autor para correspondencia. Av. Madero y Gonzalitos s/n, Col. Mitras Centro, Monterrey, Nuevo León, México, C.P. 64460, University Hospital, Universidad Autónoma de Nuevo León. Teléfono: +52 81 83 89 11 11.

Correo electrónico: Daniel-benavides@live.com (D.E. Benavides-Salgado).

<https://doi.org/10.1016/j.rgmx.2018.06.009>
0375-0906/

© 2019 Asociación Mexicana de Gastroenterología. Publicado por Masson Doyma México S.A. Este es un artículo Open Access bajo la licencia CC BY-NC-ND (<http://creativecommons.org/licenses/by-nc-nd/4.0/>).

Mucormicosis gastrointestinal: causa atípica de dolor abdominal en un paciente inmunocomprometido



Gastrointestinal mucormycosis: An atypical cause of abdominal pain in an immunocompromised patient

El dolor abdominal en pacientes inmunocomprometidos representa un reto diagnóstico y terapéutico para los clínicos, pues es una manifestación poco específica como consecuencia a la incapacidad para montar una respuesta inmune adecuada.

Los pacientes inmunocomprometidos son aquellos que tienen enfermedades crónicas manejadas con inmunomoduladores y que padecen alguna alteración en la respuesta inmune innata o secundaria a alguna otra patología. Den-

tro de este grupo se encuentran los pacientes con edad avanzada, diabetes mellitus, infección por VIH, pacientes con neoplasias, trasplantados o con consumo de medicamentos que modifican la respuesta inmunitaria, como esteroides, anti-TNF alfa, metotrexato, ciclosporina, tacrolimus, entre otros¹. La mielosupresión representa una toxicidad sistémica mayor generalmente asociada a tratamientos quimioterapéuticos. Esta entidad confiere un aumento considerable en la morbimortalidad y retrasos del tratamiento oncológico, alterando así la supervivencia global de estos pacientes².

Una mujer de 38 años con diagnóstico de leucemia aguda mieloide se presentó al servicio de urgencias con síndrome abdominal doloroso. Se encontraba en su primera recaída posterior a tratamiento quimioterapéutico. No contaba con antecedentes quirúrgicos. A su llegada a urgencias se encontró con dolor abdominal difuso, náusea, vómito y fiebre. A la exploración física se encontró distensión abdo-

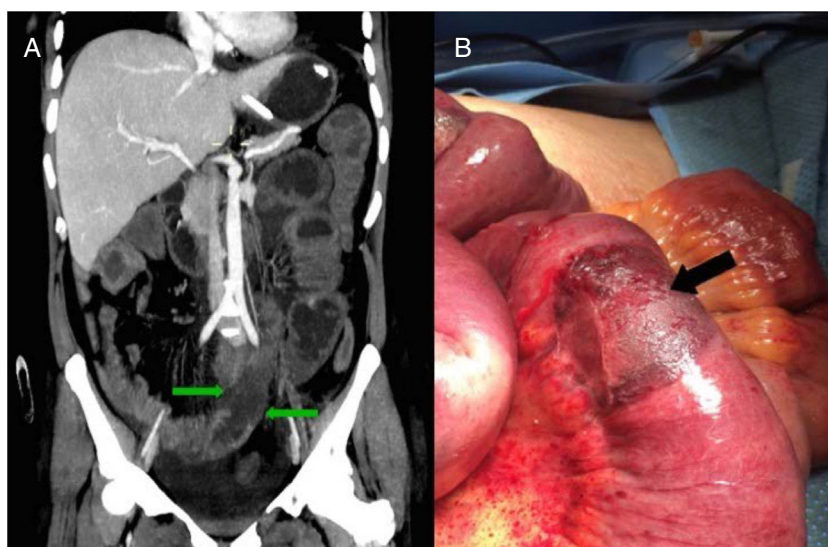


Figura 1 A) La tomografía computarizada de abdomen se muestra áreas segmentarias de hipoperfusión de la pared intestinal (flechas verdes). B) Imagen intraoperatoria con múltiples zonas isquémicas, circunferenciales, bien delimitadas, en el intestino delgado (flecha negra).

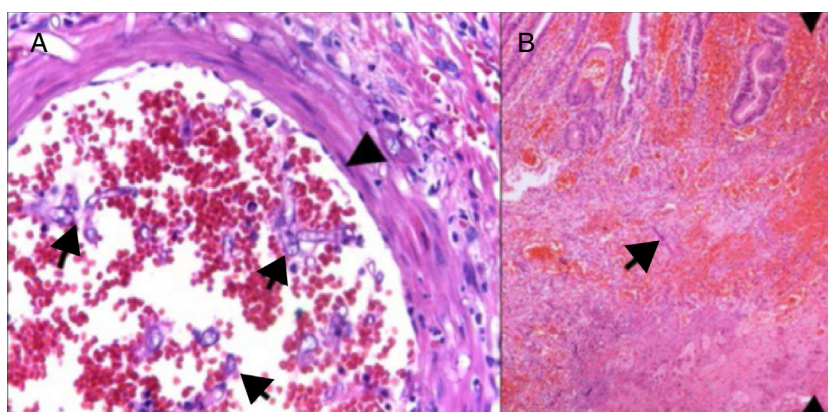


Figura 2 A) La histopatología de la mucosa intestinal muestra ulceración y hemorragia; se observan hifas gruesas con bulbos focales y ramificaciones con ángulos rectos. B) También invasión vascular con hemorragia, trombosis, necrosis isquémica e infiltrado inflamatorio agudo.

minal y ruidos anóricos, estableciéndose el diagnóstico de oclusión intestinal. Dentro de sus estudios de laboratorio se documentaron $0.6 \times 10^3/\text{mm}^3$ leucocitos, con 93.4% de neutrófilos ($560/\text{mm}^3$ totales) y una cifra de lactato de 2.3 mmol/l. Se inició tratamiento con ayuno y sonda nasogástrica, aunque después de 48 h la paciente no mostró mejoría clínica y se decidió realizar una tomografía de abdomen con contraste intravenoso, en donde se encontraron áreas segmentarias de hipoperfusión en la pared del intestino delgado (fig. 1A). Fue sometida a laparotomía exploradora, encontrando múltiples lesiones circunferenciales de aspecto isquémico en el intestino delgado (fig. 1B). Durante la cirugía se realizó resección intestinal y anastomosis. En la figura 2 se pueden observar los hallazgos del estudio histopatológico, consistentes en ulceración y hemorragia de la mucosa; hifas gruesas con bulbos focales y ramificaciones con ángulos rectos. Con estos hallazgos se

estableció el diagnóstico de mucormicosis intestinal. Se inició la alimentación por vía oral al tercer día postoperatorio y recibió tratamiento antifúngico con anfotericina B durante 6 semanas, dándose de alta en el día 50 de su hospitalización.

Se estima que cerca del 40% de las visitas al servicio de urgencias por pacientes con cáncer se debe a dolor abdominal. Los signos y síntomas gastrointestinales en estos pacientes pueden estar relacionadas directamente con el diagnóstico oncológico o ser complicaciones del tratamiento con quimio o radioterapia. La quimioterapia puede causar dolor abdominal, náusea, vómito o diarrea, mientras que la radiación puede ocasionar vasculitis oclusiva progresiva o estenosis intestinal³.

Dentro del grupo de pacientes oncológicos que desarrollarán neutropenia grave y fiebre, los que tienen malignidades hematológicas representan más del 80%,

causada por infecciones clínicamente documentadas o hemocultivos positivos, provocados el 80% de las ocasiones por microbiota endógena⁴. El diagnóstico diferencial del dolor abdominal en pacientes con neutropenia grave es amplio, siendo la enterocolitis neutropénica, la infección por *Clostridium difficile*, la diverticulitis, la apendicitis o la colecistitis algunos de los más comunes⁵.

Los pacientes con leucemia mieloide aguda y neutropenia profunda tienen hasta 20 veces más riesgo de micosis invasivas, y su diagnóstico y tratamiento son complejos⁴. La mucormicosis es una infección fúngica oportunista. Es un hongo perteneciente a la clase de los Zygomycetos, orden de los mucorales, familia de los Mucoraceae, siendo el género *Rhizopus* el más común. Son microorganismos aerógenos y, por lo tanto, los principales lugares de infección son los senos paranasales y pulmones; sin embargo, se ha documentado que puede tener distintas formas clínicas, siendo rino-cerebral el 44 a 49% de los casos, pulmonar el 10-11%, cutánea el 10-16%, diseminada el 6-12% y gastrointestinal el 2-7%. A pesar de su baja frecuencia, la infección intraabdominal tiene consecuencias devastadoras, con una mortalidad tan alta como el 85 al 90%⁶.

La afección por sitio del tracto gastrointestinal es: 57.7% el estómago, 32.3% el colon, 6.9% el íleon, 7% el esófago, 2.3% el duodeno y 1.1% el yeyuno. Se ha reportado que solo se diagnostican *ante mortem* el 25% de los casos⁷. Las lesiones típicamente se observan como úlceras oscuras con bordes bien definidos con necrosis y trombosis de los vasos adyacentes. Al examen histológico se encuentran hifas gruesas con bulbos focales y ramificaciones con ángulos rectos, el 94% de las piezas muestran zonas de infarto y angioinvasión⁸. El tratamiento consiste en desbridación, y resección del tejido afectado, además de terapia antifúngica con anfotericina B.

La mucormicosis gastrointestinal constituye un diagnóstico desafiante para los médicos, por lo que se requiere un alto índice de sospecha para establecerlo. El abordaje y el tratamiento deben llevarse a cabo en un equipo multidisciplinario.

Responsabilidades éticas

Protección de personas y animales. Los autores declaran que para esta investigación no se han realizado experimentos en seres humanos ni en animales.

Confidencialidad de los datos. Los autores declaran que han seguido los protocolos de su centro de trabajo sobre la publicación de datos de pacientes.

Derecho a la privacidad y consentimiento informado. Los autores declaran que en este artículo no aparecen datos de pacientes.

Financiamiento

Los autores no recibieron financiamiento para este trabajo.

Conflicto de intereses

Los autores declaran no tener ningún conflicto de intereses para la realización de este trabajo.

Referencias

1. Spencer S, Power N. The acute abdomen in the immune compromised host. *Cancer Imaging*. 2008;8:93–101.
2. Rivas Llamas R, Best Aguilera C, Fernández Figueroa YM, et al. Consenso mexicano para el abordaje diagnóstico y terapéutico del paciente con neutropenia febril. *Rev Hematol Mex*. 2014;15 Suppl. 2:S207–68.
3. Chen EH, Mills AM. Abdominal pain in special populations. *Emerg Med Clin North Am*. 2011;29:249–58.
4. Freifeld AG, Bow EJ, Sepkowitz KA, et al. Clinical practice guideline for the use of antimicrobial agents in neutropenic patients with cancer: 2010 Update by the Infectious Diseases Society of America. *Clin Infect Dis*. 2011;52:e56–93.
5. Badgwell BD, Cormier JN, Wray CJ, et al. Challenges in surgical management of abdominal pain in the neutropenic cancer patient. *Ann Surg*. 2008;248:104–9.
6. Lo OS, Law WL. Ileocolonic mucormycosis in adult immunocompromised patients: A surgeon's perspective. *World J Gastroenterol*. 2010;16:1165–70.
7. Thomson SR, Bade PG, Taams M, et al. Gastrointestinal mucormycosis. *Br J Surg*. 1991;78:952–4.
8. Frater JL, Hall GS, Procop GW. Histologic features of zygomycosis: Emphasis on perineural invasion and fungal morphology. *Arch Pathol Lab Med*. 2001;125:375–8.

U. Clemente-Gutiérrez^{a,*}, R.H. Perez-Soto^a, F.E. Álvarez-Bautista^a, I. Domínguez-Rosado^a y M. Cuellar-Mendoza^b

^a *Departamento de Cirugía, Instituto Nacional de Ciencias Médicas y Nutrición Salvador Zubirán, Ciudad de México, México*

^b *Departamento de Anatomía Patológica, Instituto Nacional de Ciencias Médicas y Nutrición Salvador Zubirán, Ciudad de México, México*

* Autor para correspondencia. Vasco de Quiroga 15, Colonia Belisario Domínguez, Sección XVI, Delegación Tlalpan, Ciudad de México, México, C.P. 14000. Teléfono: +52 15554870900 ext. 7464; fax: +52 15555730778.

Correo electrónico: uclementeg@gmail.com

(U. Clemente-Gutiérrez).

<https://doi.org/10.1016/j.rgmx.2018.06.003>
0375-0906/

© 2018 Asociación Mexicana de Gastroenterología. Publicado por Masson Doyma México S.A. Este es un artículo Open Access bajo la licencia CC BY-NC-ND (<http://creativecommons.org/licenses/by-nc-nd/4.0/>).