

mayor a 7 años y por ahora está libre de enfermedad. Hasta donde tenemos conocimiento este es el primer reporte de TH en TNEm a hígado en nuestro país.

## Responsabilidades éticas

**Protección de personas y animales.** Los autores declaran que para esta investigación no se han realizado experimentos en seres humanos ni en animales.

**Confidencialidad de los datos.** Los autores declaran que han seguido los protocolos de su centro de trabajo sobre la publicación de datos de pacientes y que se ha preservado en todo momento su anonimato.

**Derecho a la privacidad y consentimiento informado.** El consentimiento informado no se solicitó para la publicación de este caso, porque en el presente artículo no se publican datos personales que permita identificar al paciente.

## Financiación

La presente investigación no ha recibido ayudas específicas provenientes de agencias del sector público, sector comercial o entidades, sin ánimo de lucro.

## Conflicto de intereses

Los autores declaran no tener ningún conflicto de intereses.

## Bibliografía

1. Taal BG, Visser O. Epidemiology of neuroendocrine tumours. *Neuroendocrinology*. 2004;80 Suppl 1:53–7.
2. Mayo S, Herman J, Cosgrove D, et al. Emerging approaches in the management of patients with neuroendocrine liver Metastasis: Role of Liver-Directed and Systemic Therapies. *J Am Coll Surgeons*. 2013;216:123–34.

3. Sarmiento J, Que F. Hepatic surgery for metastases from neuroendocrine tumors. *Surg Oncol Clin N Am*. 2003;12:231–42.
4. Norlén O, Daskalakis K, Öberg K, et al. Indication for liver transplantation in young patients with small intestinal NETs is a rare? *World J Surg*. 2014;38:742–7.
5. Coppa J, Pulvirenti A, Schiavo M, et al. Resection versus transplantation for liver metastases from neuroendocrine tumors. *Transpl Pro*. 2001;33(1–2):1537–9.
6. Mazzaferro V, Sposito C, Coppa J, et al. The Long Term Benefit of Liver Transplantation for Hepatic Metastases From Neuroendocrine Tumors. *Am J Transplant*. 2016;16:2892–902.
7. Fan ST, Treut YP, Mazzaferro V, et al. Liver transplantation for neuroendocrine tumour liver metastases. *HPB (Oxford)*. 2015;17:23–8.
8. Le Truet YP, Grégire E, Klempnauer J, et al. Liver transplantation for neuroendocrine tumors in Europe—results and trends in patient selection. A 213-case European Liver Transplant Registry Study. *Ann Surg*. 2013;257:807–15.
9. Mazzaferro V, Pulvirenti A, Coppa J. Neuroendocrine tumors metastatic to the liver: How to select patients for liver transplantation? *J Hepatol*. 2007;47:460–6.

M. Vilatobá<sup>a,\*</sup>, S. Hurtado-Gómez<sup>a</sup>, I. García-Juárez<sup>b</sup>, D. Huitzil-Melendez<sup>a</sup> y A. Gamboa-Domínguez<sup>a</sup>

<sup>a</sup> *Departamento de Trasplantes, Instituto Nacional de Ciencias Médicas y Nutrición Salvador Zubirán, Ciudad de México, México*

<sup>b</sup> *Departamento de Gastroenterología, Instituto Nacional de Ciencias Médicas y Nutrición Salvador Zubirán, Ciudad de México, México*

\* Autor para correspondencia. Departamento de Trasplantes, Instituto Nacional de Ciencias Médicas y Nutrición Salvador Zubirán, Vasco de Quiroga 15, Col. Belisario Domínguez, Sección XVI, Delegación Tlalpan, CP 14080, Ciudad de México, México. Teléfono: 52 (55) 5655-9471, Fax: +52 (55) 5655-9471

Correo electrónico: [mvilatoba@hotmail.com](mailto:mvilatoba@hotmail.com) (M. Vilatobá).

<https://doi.org/10.1016/j.rgmx.2018.09.002>  
0375-0906/

© 2019 Asociación Mexicana de Gastroenterología. Publicado por Masson Doyma México S.A. Este es un artículo Open Access bajo la licencia CC BY-NC-ND (<http://creativecommons.org/licenses/by-nc-nd/4.0/>).

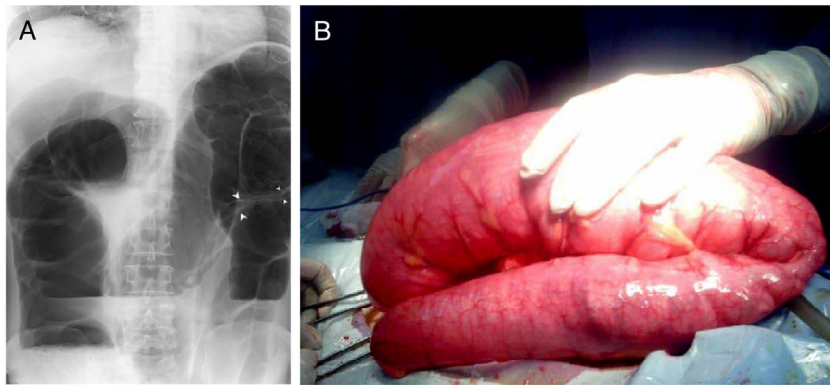
## Neumatosis quística intestinal secundaria complicada con vólvulo intestinal, revisión de la literatura a propósito de un caso



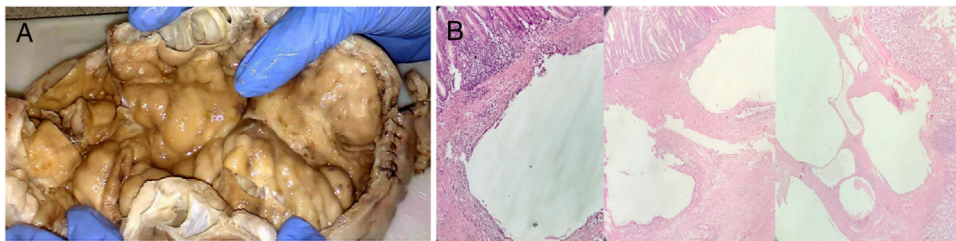
### Secondary pneumatosis cystoides intestinalis complicated by intestinal volvulus: A case report and literature review

Paciente varón de 67 años de edad con antecedentes patológicos de intestino irritable, acude el 17/06/2018 por presentar inicio de enfermedad actual 2 días previos, presentando dolor abdominal de aparición brusca localizado en FII, irradiado a hipogastrio, tipo cólico, de

moderada a fuerte intensidad, sin acalmia; concomitantes náuseas y vómitos de contenido intestinal alto, en número de 9, y ausencia de evacuaciones desde el inicio de la sintomatología. Al examen físico el paciente se encuentra hemodinámicamente estable, en regulares condiciones generales, deshidratado con palidez cutáneo-mucosa, llenado capilar > 3 s, diaforético, eupneico, abdomen globoso a expensas de distensión abdominal, asimétrica de predominio izquierdo, ruidos hidroaéreos disminuidos, timpánico y doloroso con signos de irritación peritoneal. Laboratorios: reportan leucocitosis de 19,000 mm<sup>3</sup>, con desviación a la izquierda. Radiografía de abdomen con imagen sugestiva de vólvulo de sigmoides (fig. 1A). Se descomprime tracto digestivo con sonda nasogástrica, además de reposición hidroelectrolítica y es trasladado al quirófano, evidenciando



**Figura 1** A) Radiografía de abdomen en bipedestación con imagen sugestiva de vólvulo de sigmoide, además de imágenes de doble contorno en la pared en segmento de colon volvulado (flechas), gran distensión de marco colónico y niveles hidroaéreos. B) Vólvulo de colon sigmoide de 360° de segmento aproximado de 90 cm, que se condiciona por lesiones múltiples en la pared de colon sigmoide.



**Figura 2** A) Fotografía de segmento intestinal de 22 x 8 cm de diámetro de colon sigmoide con múltiples lesiones de tipo quístico en pared colónica de contenido aéreo. B) Microfotografía que muestra el aspecto histológico de la pared intestinal. Espacios quísticos ubicados de manera predominante en la submucosa revestidas internamente por macrófagos, linfocitos, células plasmáticas, abundantes células multinucleadas y áreas de fibrosis (coloración hematoxilina & eosina).

los siguientes hallazgos: a) Líquido de reacción peritoneal libre en cavidad de 100 cc, aproximadamente; b) Vólvulo de colon sigmoide de 360° (fig. 1B), condicionado por múltiples lesiones en pared, de contenido aéreo (fig. 2A), no descartándose GIST, afectando 20 cm del sigmoide; c) Colon distendido en su total extensión, diámetro > 15 cm; d) Sigmoide redundante de un metro de longitud; e) Gran distensión de segmento de íleon terminal (probable válvula ileocecal incompetente), y f) Resto de órganos intraabdominales indemnes. Se practica laparotomía exploratoria con sigmoidectomía parcial, resección y anastomosis término-terminal del mismo por vólvulo de colon sigmoide.

Paciente con postoperatorio de evolución tórpida, con íleo que retrasa inicio de vía oral, tolera líquidos y sólidos a los 6 días del postoperatorio y egresa con tránsito intestinal expedito y en buenas condiciones generales. A la fecha el paciente se encuentra en buenas condiciones generales, y reincorporado a su actividad laboral a los 40 días del postoperatorio.

El estudio anatomopatológico reporta segmento de intestino grueso, superficie externa de color amarillento, cubierta con tejido adiposo, evidencia divertículos falsos y al corte múltiples formaciones quísticas intramurales con

contenido líquido de aspecto seroso (fig. 2A); fragmentos de pared intestinal, con múltiples cavidades en la submucosa con escaso contenido inflamatorio. Se identifican algunos divertículos falsos, con infiltrado inflamatorio mixto. Hallazgos consistentes: 1: neumatosis quística intestinal (NQI) en colon sigmoide y 2: diverticulosis con signos de diverticulitis (fig. 2B).

La NQI fue descrita por vez primera en 1783 por Du Vernoi en una necropsia<sup>1</sup>, Mayer en 1835 le adjudica el nombre hoy conocido<sup>2</sup>. Es definido como la presencia de múltiples quistes con gas, se localizan en la subserosa o submucosa, rara vez en la túnica muscular del tracto gastrointestinal<sup>3</sup>, la localización más frecuente es el intestino delgado con un 42% de los casos, seguido del intestino grueso con un 36% y mixtos en un 2%<sup>4,5</sup>.

Se conocen 2 variantes, la secundaria que representa un 85% de los casos se encuentra asociada a EPOC o estado de inmunodepresión. Y otros estados asociados son los trastornos inflamatorios, obstructivos o infecciosos del intestino. Cuando no acompaña a otras lesiones, se denomina neumatosis primaria y ocurre en un 15% de los casos<sup>3</sup>.

Epidemiológicamente afecta a niños y adultos, así como a varones y mujeres, con una relación controvertida 3:1 y 5:1 a

favor de los varones<sup>6,7</sup>, la edad de presentación se extiende desde la 2.<sup>a</sup> a la 7.<sup>a</sup> década de vida, con una edad media de 56 años. Presentan síntomas asociados con la complicación que generan, ocurre en un 3% de los pacientes, entre ellos los relacionados a: obstrucción, vólvulos, invaginación y perforación intestinal<sup>8</sup>.

En función del tratamiento, la mayoría de los casos responden satisfactoriamente a la terapia conservadora con antibioticoterapia, nutrición parenteral y oxigenoterapia hiperbárica<sup>2</sup>, el acto operatorio se practica en las complicaciones<sup>9</sup>. El presente caso es compatible con NQI secundaria, relacionado con el antecedente patológico, con lesiones que corresponden a la segunda ubicación más frecuente, presentándose como una complicación de carácter obstructivo tipo vólvulo intestinal.

## Financiación

No se recibió financiación de ningún tipo para llevar a cabo este estudio/artículo.

## Responsabilidades éticas

**Protección de personas y animales.** Los autores declaran que los procedimientos seguidos se conformaron a las normas éticas del comité de experimentación humana responsable y de acuerdo con la Asociación Médica Mundial y la Declaración de Helsinki.

**Confidencialidad de los datos.** Los autores declaran que los datos de los pacientes se han tratado de forma confidencial y anónima, siguiendo los protocolos de su centro de trabajo.

**Derecho a la privacidad y consentimiento informado.** Los autores han seguido los protocolos de su centro de trabajo sobre la publicación de datos de pacientes y han preservado la confidencialidad y el anonimato de los mismos.

## Conflicto de intereses

Los autores declaran no tener ningún conflicto de intereses.

## Referencias

1. Du Vernoi JG. Anatomische Beobachtungen der Unter der Aussern und Innern Haut der Gedarme Eingeschlossenen Luft. *Phys Med Abhandl Acad Wissenschaften Petersb.* 1783;2:182.
2. Koss LG. Abdominal gas cysts (pneumatosis cystoides intestinum hominis); an analysis with a report of a case and a critical review of the literature. *AMA Arch Pathol.* 1952;53:523-49.
3. Harris JW, Evers BM. Small Intestine. En: Townsend, Beauchamp, Evers and Mattox, (eds.), Sabiston Tratado de Cirugía, Fundamentos Biológicos De La Práctica Quirúrgica Moderna. Philadelphia: Elsevier; 2017. 1288-1289.
4. Fuenmayor CE, Gainza C, García M, et al. Neumatosis quística intestinal complicada con vólvulo intestinal. *Rev Gastroenterol Perú.* 2017;37:275-8.
5. Jamart J. Pneumatosis cystoides intestinalis. A statistical study of 919 cases. *Acta Hepatogastroenterol (Stuttg).* 1979;26:419-22.
6. Horton KM, Corl FM, Fishman EK. CT evaluation of the colon: Inflammatory disease. *Radiographics.* 2000;20:399-418.
7. Sebastià C, Quiroga S, Espin E, et al. Portomesenteric vein gas: Pathologic mechanisms, CT findings, and prognosis. *Radiographics.* 2000;20:1213-24.
8. Zúñiga JM, Orellana F, Castro M, et al. Neumatosis intestinal: caso clínico-radiológico. *Rev Chil Cir.* 2009;61:78-82.
9. Gómez Cuesta N, Ayón Ho J, Stanley J, et al. Neumatosis intestinal. *Acta Gastroenterol Latinoam.* 2015;45:225-9.

I.C. González-Rodríguez\*, J.A. Morales-Uribe y M.L. Colmenares-Chacón

*Servicio de Cirugía General, IVSS Hospital Dr. José María Carabaño Tosta, Maracay, Aragua, Venezuela*

\* Autor para correspondencia. Servicio de Cirugía General, Hospital Dr. José María Carabaño Tosta, Avenida Principal de San José número 107, Edificio IVSS. Dr. José María Carabaño Tosta, Piso 1, Maracay, Aragua, Venezuela. Teléfono: +58-414-444-5696

Correo electrónico: [gonzalezrinesc@gmail.com](mailto:gonzalezrinesc@gmail.com) (I.C. González-Rodríguez).

<https://doi.org/10.1016/j.rgmx.2018.10.003>  
0375-0906/

Publicado por Masson Doyma México S.A. en nombre de Asociación Mexicana de Gastroenterología. Este es un artículo Open Access bajo la licencia CC BY-NC-ND (<http://creativecommons.org/licenses/by-nc-nd/4.0/>).