



REVISTA DE GASTROENTEROLOGÍA DE MÉXICO

www.elsevier.es/rgmx



IMAGEN CLÍNICA EN GASTROENTEROLOGÍA

Fístula colo-uterina. Una complicación rara en diverticulitis aguda

Colouterine fistula: A rare complication of colonic diverticulitis



G.R. Guevara-Morales^{a,*} y R. Maldonado-Barrón^b

^a Departamento de Cirugía General, Hospital Regional de Veracruz, Instituto de Seguridad y Servicios Sociales de los Trabajadores del Estado (ISSSTE), Veracruz, Veracruz, México

^b Servicio de Coloproctología, Hospital Regional de Veracruz, Instituto de Seguridad y Servicios Sociales de los Trabajadores del Estado (ISSSTE), Veracruz, Veracruz, México

Recibido el 6 de marzo de 2018; aceptado el 14 de junio de 2018

La fístula colo-uterina es una complicación rara de la diverticulitis aguda del colon, se estima que se presenta en menos del 2-3% de todas las fístulas asociadas a diverticulitis. Presentamos las imágenes de una paciente mujer de 67 años de edad, que ingresó en el servicio de urgencias por dolor abdominal, fiebre y aumento del volumen en hipogastrio, sin datos de irritación peritoneal,

la TAC reporta diverticulitis complicada con presencia de fístula colo-uterina (fig. 1A-C); se realizó drenaje transvaginal no exitoso, por lo que se sometió a laparotomía con resección en bloque de colon sigmoides, útero y anexos. En el reporte histopatológico de la pieza se documentó la presencia de fístula de 3.5 cm de trayecto.

* Autor para correspondencia. Av. Díaz Mirón esquina Sayula sin número Fraccionamiento Moderno, Veracruz, Veracruz, México, C.P. 91918. Teléfono: (229) 927 92 29

Correo electrónico: grobortoguevara@gmail.com
(G.R. Guevara-Morales).

<https://doi.org/10.1016/j.rgmx.2018.06.008>

0375-0906/© 2018 Asociación Mexicana de Gastroenterología. Publicado por Masson Doyma México S.A. Este es un artículo Open Access bajo la licencia CC BY-NC-ND (<http://creativecommons.org/licenses/by-nc-nd/4.0/>).

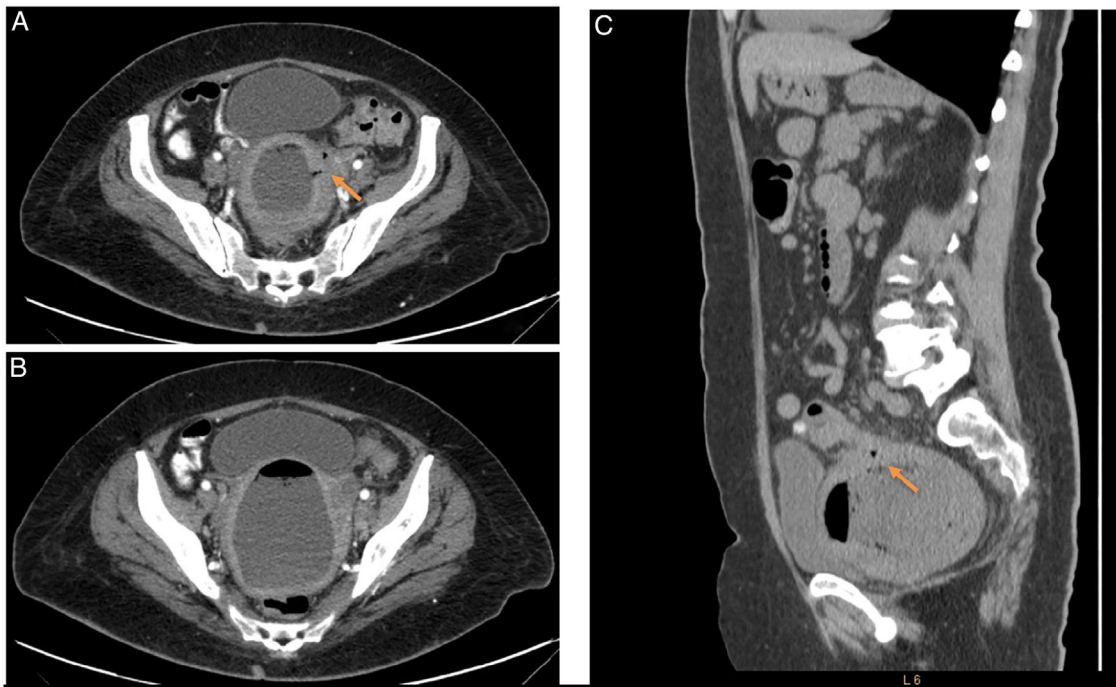


Figura 1 A) Corte axial de la TAC simple con evidencia de plastrón que involucra sigmoides, útero y anexos izquierdos, evidencia de fístula colo-uterina (flecha naranja). B) Corte axial de la TAC simple donde se aprecia útero a repleción secundario a líquido y gas en cavidad endometrial. C) Corte sagital de la TAC con evidencia de fístula colo-uterina (flecha naranja) y útero que desplaza vejiga.

Responsabilidades éticas

Protección de personas y animales. Los autores declaran que para esta investigación no se han realizado experimentos en seres humanos ni en animales.

Confidencialidad de los datos. Los autores declaran que han seguido los protocolos de su centro de trabajo sobre la publicación de datos de pacientes.

Derecho a la privacidad y consentimiento informado. Los autores declaran que en este artículo no aparecen datos de pacientes.

Financiación

No se recibió patrocinio de ningún tipo para llevar a cabo este artículo.

Conflicto de intereses

Los autores declaran no tener ningún conflicto de intereses para la realización de este trabajo.