



IMAGEN CLÍNICA EN GASTROENTEROLOGÍA

Quiste de colédoco tipo IVa de Todani

Todani type IVa choledochal cyst

R. Soto-Solis* y L.A. Waller



Servicio de Endoscopia, Centro Médico Nacional 20 de Noviembre, Instituto de Seguridad y Servicios Sociales de los Trabajadores del Estado (ISSSTE), Ciudad de México, México

Mujer de 39 años referida a nuestro centro para evaluación diagnóstica de colestasis no sintomática. Se le realizaron colangiografía por resonancia magnética nuclear (colangio-RMN) (fig. 1) y colangiopancreatografía retrógrada endoscópica (CPRE) (figs. 2 y 3); en ambas se evidencia marcada dilatación quística de la vía biliar extra e intrahepática con vía biliar intrapancreática normal. En la CPRE se observa inserción conjunta del conducto pancreático y del conducto biliar (fig. 2). La incidencia de los quistes de colédoco congénitos es de 1/100,000 a 1/150,000 y la causa más aceptada es la desembocadura conjunta de los conductos biliar y pancreático.



Figura 1 Colangio-RMN que muestra dilatación quística de la vía biliar intrahepática y de la vía biliar extrahepática proximal.

* Autor para correspondencia. Camino a Santa Teresa 1055 Torre Ángeles Consultorio 650, Colonia Héroes de Padierna, Delegación Magdalena Contreras, CP 10700, Ciudad de México, México. Teléfono: +52(55)1368-9214

Correo electrónico: rodrigosotomd@hotmail.com (R. Soto-Solis).

<https://doi.org/10.1016/j.rgmx.2018.11.004>

0375-0906/© 2019 Asociación Mexicana de Gastroenterología. Publicado por Masson Doyma México S.A. Este es un artículo Open Access bajo la licencia CC BY-NC-ND (<http://creativecommons.org/licenses/by-nc-nd/4.0/>).

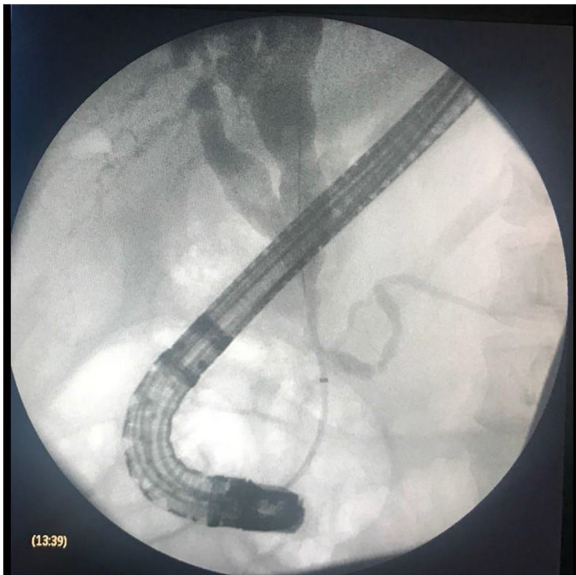

Figura 2 CPRE que muestra dilatación quística de la vía biliar intrahepática y de la vía biliar extrahepática proximal. Nótese la desembocadura conjunta del conducto pancreático y del conducto biliar.

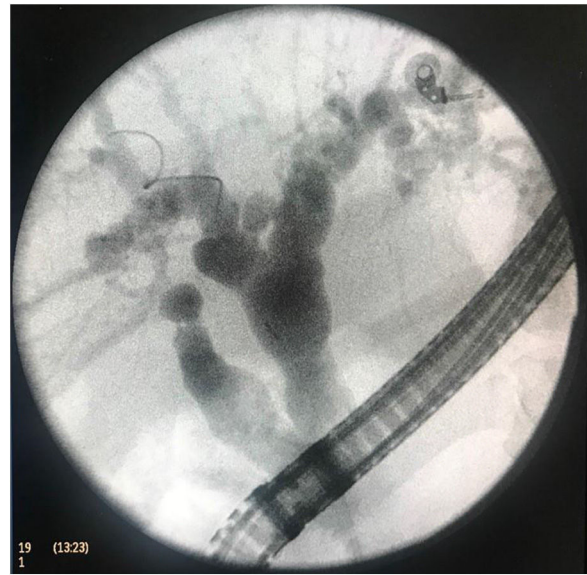


Figura 3 CPRE que muestra dilatación quística intrahepática. Nótese la desembocadura al colédoco del conducto hepático derecho posterior.