




REVISTA DE GASTROENTEROLOGÍA DE MÉXICO

www.elsevier.es/rgmx



CARTA CIENTÍFICA

Lesión hepática inducida por fármacos secundaria al uso de esteroides anabólicos



Drug-induced liver injury secondary to anabolic steroid use

La enfermedad hepática inducida por medicamentos (drug-induced liver injury [DILI], por sus siglas en inglés) es una condición poco frecuente; sin embargo, es causante del 40-50% de las insuficiencias hepáticas agudas^{1,2}. Existen 3 patrones de daño: hepatocelular, colestásico y mixto, representando el patrón colestásico el 20-40% de los casos^{3,4}. Sus manifestaciones van desde las alteraciones bioquímicas en ausencia de síntomas, hasta la insuficiencia hepática aguda y el daño hepático crónico. El diagnóstico es de exclusión, basado en evidencia circunstancial. En la mayoría de los casos, el cuadro del paciente mejora con el retiro del medicamento responsable del daño⁵.

Se presenta el caso de un masculino de 38 años con antecedente de etilismo de 15 años de evolución con 21.6 g/día de alcohol, con fecha de último consumo etílico (1 l de fermentados) de una semana previa al inicio del cuadro clínico, sin llegar a la embriaguez. Con aplicación intramuscular de esteroides anabólicos basados en testosterona 250 mg, nandrolona 100 mg y estanozolol 50 mg, una ampolla cada semana, durante 31 días.

Un día posterior al retiro de dichos fármacos, presentó un cuadro clínico caracterizado por ictericia mucotegumentaria, prurito generalizado y náuseas. A su ingreso a la unidad de urgencias presentó signos vitales dentro de los parámetros normales; en la exploración física, ictericia, sin asterixis, dolor abdominal a nivel del hipocondrio derecho, EVA 5/10. Se solicitaron análisis de laboratorio, de los cuales destacaron: bilirrubina total 33.87 mg/dl (0.1-1.0), bilirrubina directa 26.41 mg/dl (0.1-0.25), ALT 49 IU/l (10-40), AST 65 IU/l (15-41), GGT 60 IU/l (9-40) y fosfatasa alcalina 207 IU/l (38-126). Se realizó USG de hígado y vías biliares, sin evidenciar dilatación de la vía biliar, vasculatura permeable, morfología hepática normal, y colangiografía magnética, sin alteraciones. Se solicitaron pruebas analíticas especiales como parte del abordaje de una colestasis donde se reportaron: serología de virus hepatotropos (VHA, VHB, VHC y VHE) negativos, citomegalovirus y virus de Epstein-Barr, negativos. Perfil serológico de hepatopatías autoinmunes con reporte de ANA (IFI), anticuerpos antimitocondriales, anticuerpos antimúsculo liso y anti-LKM1, negativos.

Ante la sospecha de una DILI secundaria a la aplicación de esteroides anabólicos, se calculó el valor R en 0.27,

indicando un patrón de lesión colestásico. Se realizó biopsia percutánea de tejido hepático con reporte de colestasis intracitoplasmática y canalicular acentuada de predominio perivenular, zonas 2 y 3 (figs. 1 y 2). Se calculó el puntaje del Council for International Organizations of Medical Scientists/Roussel Uclaf Assessment Method (CIOMS/RUCAM por sus siglas en inglés) de 9 puntos indicando una DILI definitiva.

Durante su hospitalización, se inició manejo con metilprednisolona 60 mg cada 24 h con posterior dosis reducción con prednisona, S-adenosilmetionina (SAME) 500 mg cada 12 h y ácido ursodesoxicólico 15 mg/kg/día dividido en 3 tomas, con adecuada evolución clínica durante 5 días de estancia intrahospitalaria. Posterior al egreso, su evolución fue favorable, normalizando sus pruebas de función hepática 4 meses posteriores a la suspensión de los esteroides anabólicos.

A pesar de que la información epidemiológica sobre el efecto tóxico de los fármacos en el hígado es escasa, se sabe que la incidencia está aumentando de forma paralela a la introducción de nuevos medicamentos, al incremento de la esperanza de vida y a la polimedicación. El diagnóstico de certeza es complicado y la notificación por profesionales sanitarios de reacciones adversas a fármacos es escasa¹⁻³. Por lo que respecta a los esteroides anabólicos, este problema de infranotificación es aún mayor, por tratarse de sustancias que a menudo se consumen sin prescripción médica.

Los esteroides anabólicos pueden ser de consumo por vía oral o parenteral, con muy pocas indicaciones aceptadas actualmente. La hepatotoxicidad inducida por esteroides anabólicos es dependiente de la dosis y predecible. La forma de presentación más frecuente es la hepatitis colestásica, habiéndose descrito también otros tipos de lesiones asociadas a la utilización de altas dosis: colestasis pura o blanda, hepatitis colestásica aguda, lesión hepatocelular aguda y tumores hepáticos⁴.

En el caso que presentamos, el paciente presentaba ictericia severa, con elevación mínima de enzimas hepáticas, compatible con una colestasis pura. Hubo una clara relación temporal entre el inicio/fin del tratamiento y la aparición/desaparición de los síntomas, respectivamente. Además, se excluyeron otras causas de daño hepático. Con todo ello, y aplicando la escala CIOMS RUCAM de valoración de hepatotoxicidad⁵⁻⁷, el caso obtuvo 9 puntos, lo que permite concluir como altamente probable o definitiva la hepatotoxicidad por consumo de dichos anabólicos. Además, existe una página de los Institutos Nacionales de Salud de Estados Unidos de América (www.livertox.nih.gov) que describe casos de hepatotoxicidad de fármacos, así como el mecanismo del daño hepático que pueden ocasionar.

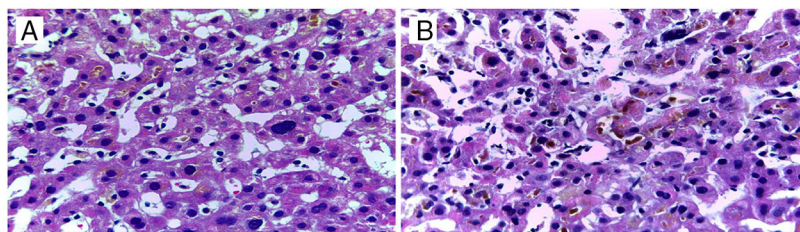


Figura 1 Biopsia hepática. A) Dilatación sinusoidal con pigmento biliar intracitoplasmático. B) Lagos de pigmento biliar en canaliculos dilatados.

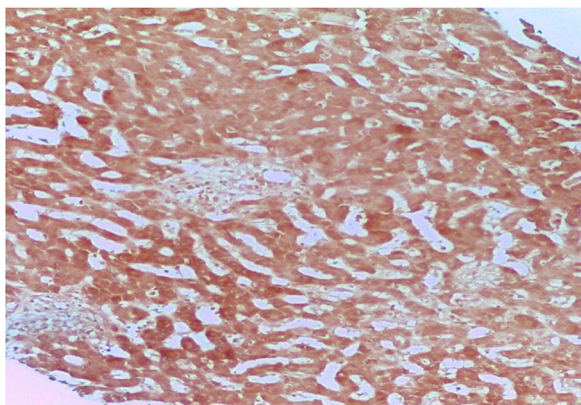


Figura 2 Biopsia hepática: tinción de orceína negativa.

La biopsia hepática de nuestro paciente mostró un patrón canalicular compatible con las características clínicas y bioquímicas que presentó, teniendo una adecuada evolución posterior a la suspensión de dichos esteroides anabólicos.

El uso de SAME, como fue en el caso de nuestro paciente, tuvo una respuesta favorable en conjunto con el ácido ursodesoxicólico, en donde diferentes metaanálisis han determinado la eficacia de la SAME en la disminución del prurito y los valores séricos de bilirrubina asociados a la colestasis, comparado con el placebo⁸.

El pronóstico a largo plazo para la DILI, en general, depende de la presentación clínica y bioquímica inicial del paciente⁹. El interés de este caso radica en el abordaje para llegar al diagnóstico de la DILI, el adecuado tratamiento y la buena evolución del paciente a pesar de los altos niveles de bilirrubina total al inicio.

Responsabilidades éticas

Los autores declaran que este artículo no contiene información personal que permita identificar al paciente, cumpliendo con la normativa vigente y la autorización del comité de investigación y ética de la institución.

Financiación

No se recibió patrocinio de ningún tipo para llevar a cabo este artículo.

Conflicto de intereses

Los autores declaran no tener ningún conflicto de intereses.

Agradecimientos

A las Divisiones de Medicina Interna y de Anatomía patológica del Hospital General «Dr. Manuel Gea González», Ciudad de México, México.

Referencias

1. Chalasani NP, Hayashi PH, Bonkovsky HL, et al. ACG Clinical guideline: the diagnosis and management of idiosyncratic drug-induced liver injury. *Am J Gastroenterol*. 2014;109:950–66.
2. Bhamidimarri KR, Schiff E. Drug-induced cholestasis. *Clin Liver Dis*. 2013;17:519–31.
3. Danan G, Benichou C. Causality assessment of adverse reactions to drugs —I. A novel method based on the conclusions of international consensus meetings: Application to drug-induced liver injuries. *J Clin Epidemiol*. 1993;46:1323–30.
4. Kaplowitz N. Idiosyncratic drug hepatotoxicity. *Nat Rev Drug Discov*. 2005;4:489–99.
5. Maddur H, Chalasani N. Idiosyncratic drug-induced liver injury: A clinical update. *Curr Gastroenterol Rep*. 2011;13:65–71.
6. Bjornsson ES, Jonasson JG. Drug-induced cholestasis. *Clin Liver Dis*. 2013;17:191–209.
7. Kleiner DE, Chalasani NP, Lee WM, et al. Hepatic histological findings in suspected drug-induced liver injury: Systematic evaluation and clinical associations. *Hepatology*. 2014;59:661–70.
8. Sánchez-Osorio M, Duarte-Rojo A, Martínez-Benítez B, et al. Anabolic-androgenic steroids and liver injury. *Liver Int*. 2008;28:278–82.
9. Rambaldi A, Gluud C. S-adenosyl-L-methionine for alcoholic liver diseases. *Cochrane Database Syst Rev*. 2001;4:22–35.

J.D. Díaz-García^{a,*}, J. Córdova-Gallardo^b,
A. Torres-Viloria^a, R. Estrada-Hernández^c
y A. Torre-Delgadillo^d

^a Servicio de Medicina Interna, Hospital General «Dr. Manuel Gea González», Ciudad de México, México

^b Servicio de Hepatología, Hospital General «Dr. Manuel Gea González», Ciudad de México, México

^c Servicio de Anatomía Patológica, Hospital General «Dr. Manuel Gea González», Ciudad de México, México

^d Servicio de Hepatología, Hospital Ángeles Pedregal, Ciudad de México, México

* Autor para correspondencia. Calzada de Tlalpan 4800, Belisario Domínguez Sección 16, 14080 Tlalpan, CDMX, México. Teléfono: +525534133330
 Correo electrónico: judan_digar@hotmail.com
 (J.D. Díaz-García).

<https://doi.org/10.1016/j.rgmx.2019.01.003>
 0375-0906/ © 2019 Asociación Mexicana de Gastroenterología. Publicado por Masson Doyma México S.A. Este es un artículo Open Access bajo la licencia CC BY-NC-ND (<http://creativecommons.org/licenses/by-nc-nd/4.0/>).

Drenaje percutáneo endoscópico transabdominal en la necrosis pancreática encapsulada infectada: reporte de caso



Infected walled-off pancreatic necrosis managed with percutaneous-endoscopic transabdominal drainage: A case report

El manejo de la necrosis pancreática encapsulada (*walled-off*) es un desafío en la actualidad. En los últimos años se han desarrollado técnicas mínimamente invasivas, innovadoras, con excelentes resultados cuando se comparan con las técnicas quirúrgicas tradicionales, tales como el drenaje percutáneo guiado por imágenes con catéteres *pigtail* o el drenaje endoscópico transgástrico con o sin el uso de ultrasonografía endoscópica¹⁻³. Sin embargo, en caso de una falla terapéutica o contraindicación ante el uso de estas opciones, el manejo de esta condición suele decantarse hacia el abordaje por vía laparoscopia y/o laparotomía, los cuales se consideran mayormente invasivos y cursan con una morbimortalidad nada despreciable. Actualmente han empezado a surgir trabajos que muestran el abordaje percutáneo-endoscópico retroperitoneal y transabdominal como una nueva opción terapéutica antes de llegar a estos procedimientos de mayor agresividad, siendo el porcentaje de éxito de estos, satisfactorio⁴⁻⁷. Se presenta un caso en donde se mostrará un abordaje terapéutico con drenaje percutáneo endoscópico transabdominal usando una prótesis esofágica autoexpandible metálica completamente cubierta para el abordaje y el desbridamiento de la necrosis pancreática infectada.

Se trata de una mujer de 53 años de edad, quien presenta un cuadro de dolor epigástrico tipo cólico, acompañado de emesis, de 7 h de evolución, irradiado a la región lumbar, con reporte de amilasa elevada más de 3 veces su valor usual (754 U/l). En el momento del ingreso cursaba con una puntuación de Ranson de 2, Atlanta leve y reporte de tomografía con doble contraste en donde se evidencian cambios compatibles con pancreatitis aguda Balthazar E, mostrando además un foco de pancreatitis necrosante sobreinfectada multiseptada que comprometía más del 50% del parénquima pancreático. Se encontraba también una posible comunicación del conducto pancreático a la colección, edema importante alrededor de todo el páncreas y líquido peripancreático, por lo que inicialmente se realizó manejo clínico y endoscópico. Se indicó la realización de una colangiopancreatografía retrógrada endoscópica por el alto riesgo de coledocolitiasis presentado en el momento de la valoración (bilirrubina total 4,8 mg/dl; bilirrubina directa

4,2 mg/dl; AST 74 mg/dl; ALT 56 mg/dl) y la posible comunicación del conducto pancreático con la necrosis infectada evidenciada previamente en la tomografía.

En la colangiopancreatografía retrógrada endoscópica se realiza canulación de la vía biliar y conducto pancreático con esfinterotomía. Por la alta sospecha de fístula del conducto de Wirsung a nivel del cuerpo pancreático, se inserta un *stent* pancreático plástico de 5 F, con salida de material purulento. Se realiza además la extracción de coledocolitiasis con canastilla de Dormia.

En el momento de la valoración, la paciente tiene hospitalización prolongada, cursando diagnóstico reciente de diabetes mellitus de forma intrahospitalaria, requiriendo manejo con insulino terapia. Ha cursado con deterioro del cuadro clínico, hay síndrome de respuesta inflamatoria sistémica activa y está en tratamiento con antibiótico de amplio espectro, indicado por el Servicio de Infectología. Radiología Intervencionista decide realizar drenaje percutáneo de las lesiones descritas, obteniendo solo una mejoría parcial. La paciente presenta persistencia de drenaje sanguinopurulento en abundante cantidad (1.000 ml/24 h), por lo que se realiza Junta Médica entre los servicios de Cirugía Digestiva, Gastroenterología y Radiología Intervencionista, y aunque en la literatura existe ya evidencia de que el abordaje ideal para este tipo de casos es el realizado por vía ecoendoscópica, en su momento no se cuenta con la disponibilidad del recurso ni la experiencia institucional para su realización segura para la paciente. Se considera entonces realizar un abordaje percutáneo endoscópico que permita el desbridamiento del tejido necrótico como una alternativa al manejo convencional.

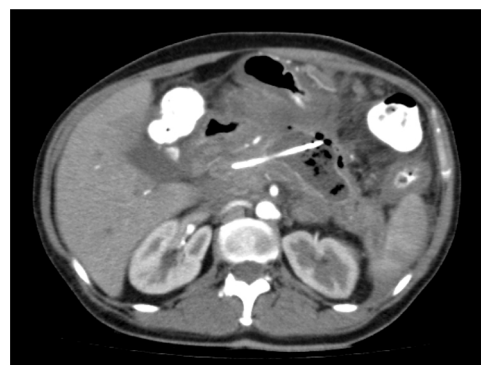

Figura 1 Tomografía abdominal previa a la intervención en múltiples cortes. Se aprecia colección pancreática necrosante encapsulada, con drenaje percutáneo con catéteres *pigtail*. Se documenta además interrupción abrupta del conducto de Wirsung por la presencia de colección pancreática.