



REVISTA DE GASTROENTEROLOGÍA DE MÉXICO

www.elsevier.es/rgmx



ORIGINAL

Indicaciones, rendimiento diagnóstico y seguridad de la cápsula endoscópica de intestino delgado en pacientes mexicanos. Experiencia de un centro de tercer nivel



G. Blanco-Velasco*, C. Mendoza-Segura, O.M. Solórzano-Pineda,
O.V. Hernández-Mondragón, V. Paz-Flores y J.M. Blancas-Valencia

Servicio de Endoscopia, Hospital de Especialidades, Centro Médico Nacional Siglo XXI, Instituto Mexicano del Seguro Social, Ciudad de México, México

Recibido el 8 de diciembre de 2018; aceptado el 25 de febrero de 2019
Disponible en Internet el 23 de mayo de 2019

PALABRAS CLAVE

Cápsula endoscópica;
Hemorragia de
intestino delgado;
Enfermedad de Crohn

Resumen

Introducción: La cápsula endoscópica (CE) revolucionó el estudio del intestino delgado desde su aparición en el año 2000. Es el estándar de oro para el estudio de la hemorragia de intestino delgado (HID) y es considerado un estudio seguro.

Objetivo: Identificar las indicaciones, el rendimiento diagnóstico y la seguridad de la CE en pacientes mexicanos.

Métodos: Estudio descriptivo de las primeras 500 CE de intestino delgado colocadas en un centro de tercer nivel en México. Se registró el sexo, la edad, el tipo de CE empleada, el tiempo de tránsito intestinal, el diagnóstico de envío, así como los hallazgos y las complicaciones que se presentaron durante la aplicación de las CE.

Resultados: La media de edad fue de 55 años (± 17.63) y el 57.9% eran femeninos. Se logró visualización completa del intestino delgado en 420 CE (84%). La media del tiempo de tránsito intestinal fue 272.25 min (± 114.86). Las indicaciones más comunes fueron HID (65.2%), búsqueda de neoplasia (14.4%) y enfermedad de Crohn (10.2%). La presencia de úlceras fue el hallazgo más común en HID (24.8%), seguido de angioectasias (18.9%). La única complicación presentada fue la retención, y se presentó en 11 pacientes (2.2%).

Conclusiones: La CE es un método eficaz y seguro para el estudio del intestino delgado. Los resultados obtenidos en pacientes mexicanos fueron similares a los reportados en la literatura internacional. Esta es la mayor experiencia reportada en población mexicana.

© 2019 Publicado por Masson Doyma México S.A. en nombre de Asociación Mexicana de Gastroenterología. Este es un artículo Open Access bajo la licencia CC BY-NC-ND (<http://creativecommons.org/licenses/by-nc-nd/4.0/>).

* Autor para correspondencia. Avenida Cuauhtémoc 330, Colonia Doctores, Delegación Cuauhtémoc, C.P. 06720, Ciudad de México, México. Teléfono 56276900 ext. 21317.

Correo electrónico: gerardoblancov@hotmail.com (G. Blanco-Velasco).

KEYWORDS

Capsule endoscopy;
Small bowel bleeding;
Crohn's disease

Indications for small bowel capsule endoscopy and its safety and diagnostic yield in Mexican patients. Experience at a tertiary care hospital center**Abstract**

Introduction: Appearing in the year 2000, capsule endoscopy revolutionized the study of the small bowel. It is the gold standard for the study of small bowel bleeding and is considered a safe procedure.

Objective: The aim of the present study was to identify the indications for, diagnostic yield, and safety of capsule endoscopy in Mexican patients.

Materials and methods: A descriptive study was conducted on the first 500 small bowel capsule endoscopies performed at a tertiary care hospital center in Mexico City. Sex, age, type of video camera employed, bowel transit time, referral diagnosis, and capsule endoscopy findings and complications were registered.

Results: Mean patient age was 55 years (± 17.63) and 57.9% of the cases were women. Complete visualization of the small bowel was achieved in 420 capsule endoscopies (84%). Mean bowel transit time was 272.25 minutes (± 114.86). The most common indications for the procedure were small bowel bleeding (65.2%), search for neoplasia (14.4%), and Crohn's disease (10.2%). The presence of ulcers was the most common finding in small bowel bleeding (24.8%), followed by angioectasias (18.9%). Capsule retention was the only complication and it presented in 11 patients (2.2%).

Conclusions: Capsule endoscopy is a safe and efficacious method for studying the small bowel. The results obtained in Mexican patients were similar to those described in the international literature. The present case series is the largest reported in a Mexican population.

© 2019 Published by Masson Doyma México S.A. on behalf of Asociación Mexicana de Gastroenterología. This is an open access article under the CC BY-NC-ND license (<http://creativecommons.org/licenses/by-nc-nd/4.0/>).

Introducción y objetivo

La cápsula endoscópica (CE) revolucionó el estudio endoscópico del intestino delgado, área que permanecía poco accesible para otros métodos endoscópicos. Fue en el año 2000 cuando aparece la primera publicación relacionada con esta nueva tecnología¹. Desde entonces la utilidad de la CE para el estudio del intestino delgado ha ido en aumento. Las indicaciones más comunes de CE son hemorragia de intestino delgado (HID) y enfermedad de Crohn (EC)². Otras indicaciones son anemia, búsqueda de tumores, poliposis intestinal, enfermedad celiaca y dolor abdominal³. Actualmente se está estudiando la utilidad de la CE en patologías como acromegalia⁴ y enfermedad injerto contra huésped (EICH)^{5,6}.

La CE es considerada el estándar de oro para el diagnóstico de algunas patologías del intestino delgado, como es el caso de la HID, en la que tiene una capacidad diagnóstica del 61.7% (IC 95%: 47.3-76.1) cuando es manifiesta⁷. En el caso de HID no manifiesta, la capacidad diagnóstica de CE disminuye al 53% (IC 95%: 41-65)⁸. El éxito de la CE radica principalmente en su seguridad; la retención intestinal es la principal complicación relacionada con este procedimiento, y puede variar del 1.4% en pacientes con HID hasta el 13% con diagnóstico de EC⁹.

La intención de este trabajo es describir la experiencia del uso de la CE en un centro de tercer nivel en México.

Material y métodos

Este es un estudio transversal, retrospectivo, observacional y descriptivo en el que se incluyeron las primeras 500 CE colocadas en el Servicio de Endoscopia del Hospital de Especialidades en el Centro Médico Nacional Siglo XXI del Instituto Mexicano del Seguro Social de agosto de 2008 a septiembre de 2018. Se registraron el sexo, la edad, el tipo de CE, el tiempo de tránsito intestinal, la indicación y los hallazgos y complicaciones que se presentaron durante la aplicación de las CE. En este protocolo se incluyeron las CE de intestino delgado Pillcam (Given Imaging, Yokneam, Israel) generaciones SB, SB2 y SB3, además de la CE OMOM Smart Capsule 2 (Jinshan Science and Technology Company, Chongqing, China). A todos los pacientes se les preparó con 4l de polietilenglicol el día previo al estudio y ayuno de 8h. Las CE fueron revisadas por dos endoscopistas a una velocidad de 10 a 12 imágenes por segundo. Se definió como retención de la CE cuando esta permanecía más de 15 días en el intestino delgado. Se utilizó el programa SPSS versión 22 para obtener la media como medida de tendencia central cuando las variables cuantitativas eran de distribución normal, y la mediana como medida de tendencia central cuando las variables fueron de distribución central. También se utilizó para determinar las frecuencias y los porcentajes para variables cualitativas.

Esta investigación está exenta de la necesidad de revisión por parte del comité de revisión del Hospital de Especialidades del Centro Médico Nacional Siglo XXI, ya que es un estudio retrospectivo que incluye solo la revisión de resultados de CE. El estudio se realizó apegado a la Declaración de Helsinki.

Resultados

En este estudio se incluyeron 500 CE, colocadas en 469 pacientes. En 31 pacientes se colocaron 2 CE; en 24 casos la indicación para repetirla fue HID, y EC en 7. La mediana de edad fue de 55 años (± 17.63), con un rango de 9 a 93 años. El 57.9% de los pacientes eran femeninos. Se logró una visualización completa del intestino delgado en 420 CE (84%). El tiempo de tránsito intestinal de la CE tuvo una media de 272.25 min (± 114.86). En 15 casos (3%) las CE requirieron ser empujadas por endoscopia por presentar un tiempo de tránsito gástrico prolongado mayor a 60 min o incapacidad para la deglución. En 378 CE (75.6%) se encontró al menos un hallazgo. La CE más utilizada fue la SB3 (50.4%), seguida de la SB2 (23.6%), la SB (22%) y la OMOM (4%).

La indicación más común para la colocación de la CE fue la HID (65.2%), seguido de búsqueda de neoplasia (14.4%) y EC (10.2%). Otros diagnósticos de envío fueron diarrea crónica (5.6%), EICH (2.8%), poliposis intestinal (1.4%) y dolor abdominal (0.4%). En los pacientes con HID, el 79.8% de las CE encontraron algún hallazgo. Cuando la HID era manifiesta se encontraron hallazgos en el 80.1%, y en la no manifiesta, en el 77.1%, sin una diferencia estadísticamente significativa entre ambas ($p = 0.684$) (tabla 1). Las lesiones más comunes en HID fueron las úlceras (24.8%), seguidas de las angioectasias (18.4%) (tabla 2).

En EC se colocaron 51 CE en pacientes con sospecha de la enfermedad o para seguimiento de enfermedad conocida. En 26 CE (50.9%) se observó la presencia de úlceras, mientras que en el resto el estudio fue normal. También se colocaron 14 CE en pacientes con antecedente de trasplante de médula ósea y sospecha de EICH gastrointestinal, observando datos compatibles con esta patología por CE en 10 pacientes.

Se presentaron complicaciones en 11 pacientes (2.2%), y la retención de la CE fue la única complicación registrada. Esta fue secundaria a tumoraciones en 2 casos (25%) y a estenosis en 9 casos (75%). La indicación para colocación de CE en estos pacientes fue HID en 9 casos (2.7%), EC conocida en un caso (2.9%) y búsqueda de neoplasia en un caso (1.4%) (fig. 1). Los dos primeros casos de retención (tumor y estenosis) fueron resueltos mediante cirugía, mientras que en los 9 casos restantes, en 7 las retenciones fueron retiradas mediante enteroscopias realizadas para toma de biopsias, y en 2 casos se dio seguimiento radiológico a los pacientes hasta que evacuaron las CE a los 3 y a los 24 meses.

Discusión y conclusión

Las indicaciones de CE en nuestro estudio son similares a las reportadas en el resto del mundo. En el año 2010, Liao et al.⁹ realizaron un metaanálisis en el que incluyó a 22,172 exploraciones con CE endoscópica y observaron que la principal indicación de CE fue la HID (66% de los casos), seguida de síntomas clínicos (10.6%) y de EC (10.4%). En nuestro estudio

la indicación más común fue la HID (65.2%), seguida de búsqueda de neoplasia (14.4%) y de EC (10.2%). A diferencia de lo reportado por Liao, la segunda indicación de nuestro trabajo fue la búsqueda de neoplasia, lo que puede ser debido a que en el hospital donde laboramos existe una alta población de pacientes acromegálicos a los que se les ha colocado la CE para búsqueda de neoplasia y pólipos en intestino delgado.

En las CE por HID manifiesta, el 80.1% de las CE identificaron algún hallazgo; de estos hallazgos, en 52 pacientes (17.8%) las lesiones identificadas fueron erosiones, que según la clasificación de Saurin son tipo P1 o de potencial hemorrágico incierto¹⁰. El 62.3% de las CE presentaron lesiones P2 o de potencial alto de hemorragia (úlceras, angioectasias, tumores), similar al 61.7% observado por Teshima et al.⁷. El principal hallazgo en HID fue la presencia de úlceras, seguida de angioectasias. En el mundo oriental hay controversia de si las úlceras¹¹, los tumores¹² o las angiodisplasias¹³ son la causa más común de hemorragia; sin embargo, en el mundo occidental existe concordancia en que la principal causa son las angioectasias^{14,15}. En nuestra serie, la presencia de úlceras fue superior a las angioectasias, lo que puede ser debido a que el estudio fue realizado en un hospital de tercer nivel en el que existe una alta población de pacientes con nefropatías y padecimientos reumatológicos que consumen de forma cotidiana antiinflamatorios no esteroideos. Las CE utilizadas en pacientes con HID no manifiesta presentaron algún hallazgo en el 77.1%; sin embargo, de estos hallazgos el 25.7% presentaron erosiones que son lesiones tipo P1. Si tomamos en cuenta las lesiones tipo P2, estas se presentaron en el 51.4%, que es cercano al 53% presentado por Pennazio et al.⁸ en la guía europea de endoscopia gastrointestinal.

En nuestra serie, en los pacientes con diagnóstico o sospecha de EC no se observaron lesiones compatibles con la enfermedad en el 49.1% de las CE; sin embargo, estas CE también son de utilidad, ya que ayudan a descartar la presencia de la enfermedad en el caso de sospecha o a confirmar que el tratamiento es efectivo en los pacientes con EC confirmada. El uso de CE para el diagnóstico de EICH gastrointestinal es una reciente aplicación de este procedimiento. Pérez-Cuadrado-Robles et al.⁶ demostraron que la CE tiene un rendimiento diagnóstico del 54.39%, siendo mayor que la endoscopia convencional. En nuestra serie hemos colocado la CE en 14 pacientes con EICH, confirmando el diagnóstico en 10 pacientes y descartándolo en 4. Comparando estos resultados con el estándar de oro que es el estudio histopatológico, solo hemos fallado en un diagnóstico en el que con la CE no vimos datos compatibles de EICH, pero la enfermedad fue confirmada por estudio histopatológico, lo que nos permite tener un rendimiento diagnóstico del 92%, realizando el diagnóstico en menor tiempo que el estudio histopatológico.

Se colocaron 28 CE en pacientes con diarrea crónica, de las cuales se identificaron hallazgos positivos en 22 casos (78.6%). Sin embargo, en 10 casos los hallazgos fueron inespecíficos, caracterizados por erosiones, angioectasias o pólipos. En 12 casos (42.8%) se observaron lesiones significativas, como úlceras, en 5 casos, datos compatibles con enfermedad celiaca en 5, parásitos en uno y neoplasia en otro caso. En los pacientes con úlcera se hizo diagnóstico de EC en 3 y en el resto no se identificó la causa de esta, mien-

Tabla 1 Indicaciones, hallazgos positivos, tiempo de tránsito intestinal y complicaciones de las cápsulas endoscópica

Indicación	n (%)	Hallazgo positivo, n (%)	TTI (min)	Complicaciones, n (%)
HID manifiesta	291 (58.2)	233 (80.1)	277.46 (± 122.84)	8 (2.7)
Búsqueda de neoplasia	72 (14.4)	41 (56.9)	281.33 (± 114.86)	1 (1.4)
EC	51 (10.2)	38 (74.5)	230 (± 96.90)	1 (2.0)
HID no manifiesta	35 (7)	27 (77.1)	255.34 (± 109.35)	1 (2.9)
Diarrea crónica	28 (5.6)	22 (78.6)	287.04 (± 113.17)	0
EICH	14 (2.8)	10 (71.4)	288.50 (± 86.48)	0
Poliposis	7 (1.4)	6 (85.7)	263.14 (± 58.36)	0
Dolor abdominal	2 (0.4)	1 (50)	280 (± 49.49)	0
Total	500 (100)	378 (75.6)	272.25 (± 114.86)	11 (2.2)

EC: enfermedad de Crohn; EICH: enfermedad injerto contra huésped; HID: hemorragia de intestino delgado; TTI: tiempo de tránsito intestinal

Tabla 2 Hallazgos de las cápsulas endoscópicas en hemorragia de intestino delgado

Hallazgos	Hemorragia de intestino delgado, n (%)		
	Manifiesta	No manifiesta	Total
Úlceras	70 (24.1)	11 (31.4)	81 (24.8)
Angioectasias	55 (18.9)	5 (14.3)	60 (18.4)
Tumores	32 (11)	2 (5.7)	34 (10.5)
Erosiones	52 (17.8)	9 (25.7)	61 (18.7)
Parásitos	3 (1)	0	3 (0.9)
Extraintestinales	21 (7.2)	0	21 (6.5)
Normales	58 (19.9)	8 (22.9)	66 (20.2)

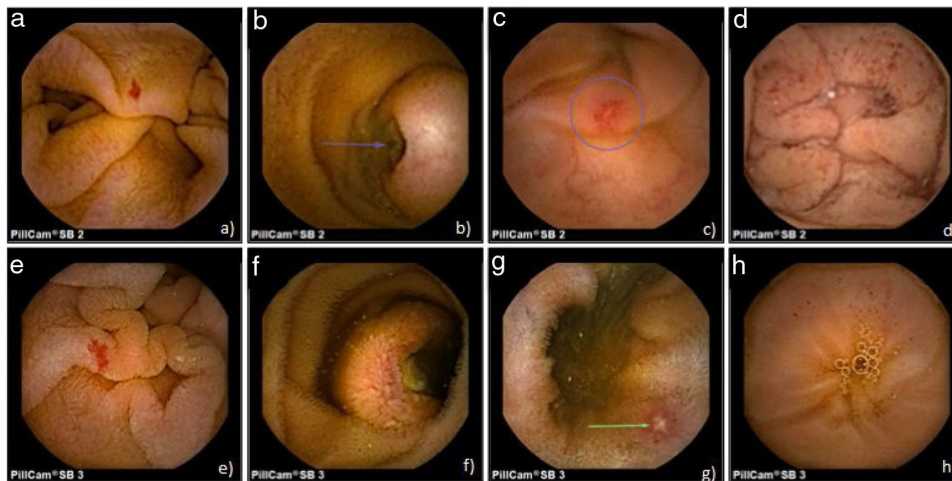


Figura 1 Imágenes obtenidas con cápsula endoscópica. SB2: a) angiodisplasia; b) tumor submucoso ulcerado; c) úlcera, y d) puntos rojos. SB3: e) angiodisplasia; f) tumor submucoso ulcerado; g) úlcera, y h) puntos rojos.

tras que en los pacientes con datos de enfermedad celiaca se confirmó el diagnóstico en todos los casos. La neoplasia identificada fue un linfoma. Nuestros datos son similares a los presentados por Song et al.¹⁶ en un estudio multicéntrico realizado en 91 pacientes coreanos con diarrea crónica. Ellos identificaron lesiones significativas en el 42.9% de los pacientes, lesiones inespecíficas en el 15.4% y estudios

normales en el 41.8%. Comparando nuestro estudio, el porcentaje de lesiones significativas fue similar, aunque nuestro porcentaje de lesiones inespecíficas fue mayor.

La CE es un estudio seguro. En un metaanálisis que incluyó 25 estudios y 5,876 pacientes se observó retención en el 2.1% (IC 95%: 1.5-2.8) en pacientes con HID, en el 3.6% (IC 95%: 1.7-8.6) en pacientes con sospecha de EC y en el

8.2% (IC 95%: 6.0-11.0) en pacientes con diagnóstico establecido de EC¹⁷. En nuestra serie se presentaron 11 (2.2%) casos de retención; de estos, la indicación de CE fue HID en 9 pacientes, de EC confirmado en un caso y de búsqueda de neoplasia en un caso. De estos, 9 pacientes tuvieron retención por estenosis y 2 por tumoración. La tendencia actual es a vigilar a estos pacientes o a extraerlos por enteroscopia, dejando la cirugía como el último recurso en caso de presentar datos de oclusión intestinal¹⁸. En los pacientes presentados en este trabajo, las dos primeras CE retenidas fueron extraídas por cirugía, ya que uno de ellos presentó datos de oclusión intestinal y el otro ingresó a cirugía para resección quirúrgica del tumor intestinal. En el resto, 7 CE fueron extraídas por enteroscopia al realizar este procedimiento para toma de biopsias y en 2 se observó a los pacientes hasta que expulsaron la CE sin evidencia de datos de oclusión intestinal.

Las principales limitaciones de nuestro estudio es que es retrospectivo y de un solo centro.

En conclusión, la CE es un método diagnóstico eficaz para el estudio de padecimientos del intestino delgado, con un rendimiento diagnóstico superior al 70% en la mayoría de sus indicaciones. Además es seguro, ya que se asocia a bajas complicaciones. Nuestra serie es la más amplia reportada en México y se asemeja en eficacia y seguridad a lo reportado a nivel mundial. Se debe seguir utilizando esta tecnología para ampliar el conocimiento de patologías del intestino delgado no solo en nuestro país sino a nivel mundial. Se requiere realizar un estudio multicéntrico en México que permita confirmar los datos obtenidos en nuestro centro.

Financiación

No se recibió financiación de ningún tipo para llevar a cabo este artículo.

Conflicto de intereses

Los autores declaran no tener ningún conflicto de intereses.

Referencias

- Iddan G, Meron G, Glukhovsky A, et al. Wireless capsule endoscopy. *Nature*. 2000;405:417.
- Rosa B, Cotter J. Current clinical indications for small bowel capsule endoscopy. *Acta Med Port*. 2015;28:632-9.
- Song HJ, Shim KN. Current status and future perspectives of capsule endoscopy. *Intest Res*. 2016;14:21-9.
- Ronchi CL, Coletti F, Fesce E, et al. Detection of small bowel tumors by videocapsule endoscopy in patients with acromegaly. *J Endocrinol Invest*. 2009;32:495-500.
- Blanco-Velasco G, Cuba-Sascó C, Hernández-Mondragón., et al. Gastrointestinal graft-versus-host disease. What is the role of capsule endoscopy? A case series. *Rev Gastroenterol Mex*. 2017;82:191-2.
- Pérez-Cuadrado-Robles E, Castilla-Llorente C, Quénéhervé L, et al. Short article: Capsule endoscopy in graft-versus-host disease. *Eur J Gastroenterol Hepatol*. 2017;29:423-7.
- Teshima CW, Kuipers EJ, van Zanten SV, et al. Double balloon enteroscopy and capsule endoscopy for obscure gastrointestinal bleeding: An updated meta-analysis. *J Gastroenterol Hepatol*. 2011;26:796-801.
- Pennazio M, Spada C, Eliakim R, et al. Small-bowel capsule endoscopy and device-assisted enteroscopy for diagnosis and treatment of small-bowel disorders: European Society of Gastrointestinal Endoscopy (ESGE) clinical guideline. *Endoscopy*. 2015;47:352-76.
- Liao Z, Gao R, Xu C, et al. Indications and detection, completion, and retention rates of small-bowel capsule endoscopy: A systematic review. *Gastrointest Endosc*. 2010;71:280-6.
- Saurin JC, Delvaux M, Gaudin JL, et al. Diagnostic value of endoscopic capsule in patients with obscure digestive bleeding: Blinded comparison with video push-enteroscopy. *Endoscopy*. 2003;35:576-84.
- Okazaki H, Fujiwara Y, Sugimori S, et al. Prevalence of mid-gastrointestinal bleeding in patients with acute overt gastrointestinal bleeding: Multi-center experience with 1,044 consecutive patients. *J Gastroenterol*. 2009;44:550-5.
- Chen LH, Chen WG, Cao HJ, et al. Double-balloon enteroscopy for obscure gastrointestinal bleeding: A single center experience in China. *World J Gastroenterol*. 2010;16:1655-9.
- Kameda N, Higuchi K, Shiba M, et al. A prospective, single-blind trial comparing wireless capsule endoscopy and double-balloon enteroscopy in patients with obscure gastrointestinal bleeding. *J Gastroenterol*. 2008;43:434-40.
- Carey EJ, Leighton JA, Heigh RI, et al. A single-center experience of 260 consecutive patients undergoing capsule endoscopy for obscure gastrointestinal bleeding. *Am J Gastroenterol*. 2007;102:89-95.
- Cellier C. Obscure gastrointestinal bleeding: Role of videocapsule and double-balloon enteroscopy. *Best Pract Res Clin Gastroenterol*. 2008;22:329-40.
- Song HJ, Moon JS, Jeon SR, et al. Diagnostic yield and clinical impact of video capsule endoscopy in patients with chronic diarrhea: A Korean multicenter CAPENTRY study. *Gut Liver*. 2017;11:253-60.
- Rezapour M, Amadi C, Gerson LB. Retention associated with video capsule endoscopy: Systematic review and meta-analysis. *Gastrointest Endosc*. 2017;85:1157-68.
- Fernández-Urién I, Carretero C, González B, et al. Incidence, clinical outcomes, and therapeutic approaches of capsule endoscopy-related adverse events in a large study population. *Rev Esp Enferm Dig*. 2015;107:745-52.