



REVISTA DE GASTROENTEROLOGÍA DE MÉXICO

www.elsevier.es/rgmx



CARTAS CIENTÍFICAS

Adenocarcinoma de yeyuno, lección aprendida de un diagnóstico tardío



Adenocarcinoma of the jejunum: A lesson learned from a delayed diagnosis

Una mujer de 65 años, previamente sana, inició con malestar general, cefalea y pérdida de peso no intencionada de 7 kg de un mes de evolución.

Acudió con médico particular quien documentó una anemia con hemoglobina de 4.6 g/dl, volumen corpuscular medio de 66.60 fl y hemoglobina corpuscular media de 19.60 pg. Ante el diagnóstico de anemia microcítica hipocrómica se complementaron estudios de laboratorio con un perfil de hierro que mostró un hierro sérico en 14.70 $\mu\text{g/dl}$ (50-212 $\mu\text{g/dl}$), capacidad total de fijación de hierro en 501.30 $\mu\text{g/dl}$ (155-355 $\mu\text{g/dl}$), ferritina en 11.52 ng/ml (11-306.8 ng/ml) e índice de saturación de transferrina 2.93% (14-50%), por consiguiente, se inició tratamiento con hierro oral e intravenoso ante la sospecha de anemia por deficiencia de hierro. Se realizó una endoscopia del tubo digestivo proximal hasta la tercera porción de duodeno

con hallazgos macroscópicos normales, así como, colonoscopia hasta válvula ileocecal, sin datos de relevancia. Tres meses después, la paciente continuaba con anemia y malestar general por lo que se realizó biopsia y aspirado de médula ósea con adecuado desarrollo de las 3 líneas hematopoyéticas.

Por persistencia de sintomatología fue referida a nuestro instituto en donde se encontró durante la valoración inicial con hemoglobina de 9.2 g/dl, volumen corpuscular medio de 91.0 fl, hemoglobina corpuscular media de 28.2 pg y reticulocitos de 3.42%, así como un perfil de hierro con hierro sérico en 3 $\mu\text{g/g}$, capacidad total de fijación de hierro en 237 $\mu\text{g/dl}$, ferritina en 13.6 ng/ml e índice de saturación de transferrina en 1%, además se realizó una tomografía computarizada de abdomen con evidencia de engrosamiento del yeyuno secundario a lesión de aspecto infiltrante, que condicionaba oclusión parcial intestinal (fig. 1A). Se programó para una enteroscopia en la cual se observó un tumor exófito localizado a 50 cm del píloro, con oclusión del 90% de la luz intestinal, se realizó biopsia con reporte histopatológico de adenocarcinoma moderadamente diferenciado. Se propuso tratamiento quirúrgico, y se realizó laparotomía a través de una incisión en línea media supraumbilical, se

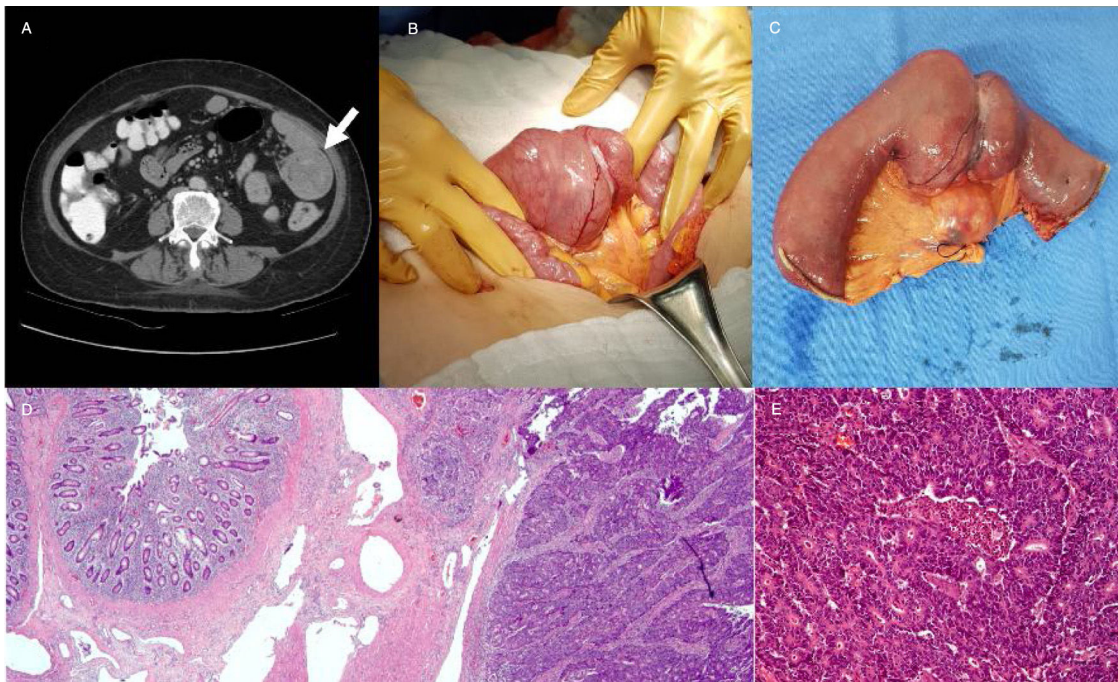


Figura 1 A) Tomografía computarizada con engrosamiento de yeyuno proximal, el cual condiciona oclusión parcial intestinal. B y C) Resección de yeyuno con linfadenectomía mesentérica regional. D y E) Tumor epitelial maligno dispuesto en nidos y en patrón cribiforme, correspondiente a adenocarcinoma moderadamente diferenciado sin infiltración de serosa.

identificó tumor en región proximal de yeyuno sin infiltración a estructuras aledañas o datos de metástasis peritoneales; y finalmente se realizó resección de 15 cm de yeyuno proximal con anastomosis manual término-terminal, así como resección segmento de mesenterio adyacente bajo principios oncológicos con disección del tejido adiposo-ganglionar hasta la raíz del mesenterio (figs. 1B y c). El reporte histopatológico confirmó el diagnóstico de adenocarcinoma moderadamente diferenciado, sin infiltración de la serosa, márgenes quirúrgicos negativos y uno de los 18 ganglios linfáticos con metástasis (figs. 1D y E). Su evolución posquirúrgica cursó con tolerancia a la vía oral, sin dolor abdominal y sin datos de respuesta inflamatoria sistémica, por lo que se decidió su alta hospitalaria al quinto día posquirúrgico; actualmente se encuentra bajo un esquema quimioterapéutico adyuvante con ácido folínico, fluorouracilo y oxaliplatino.

Los tumores malignos del intestino delgado son raros y representan el 2% de todos los cánceres gastrointestinales primarios¹. La incidencia del adenocarcinoma es mayor en la séptima década de la vida, aunque se pueden presentar a edades más tempranas en pacientes con condiciones predisponentes como enfermedad inflamatoria intestinal, poliposis adenomatosa familiar, cáncer colorrectal no polipósico o enfermedad celíaca². Los adenocarcinomas del intestino delgado son asintomáticos en etapas tempranas, retrasando el diagnóstico durante aproximadamente 6 a 8 meses, sin embargo, a medida que progresa la enfermedad, los síntomas se manifiestan tales como el dolor abdominal y sangrado gastrointestinal³. El escenario de un paciente con pérdida de peso y una anemia de etiología no identificada siempre debe de hacer sospechar de un proceso neoplásico, de tal manera que los estudios de extensión deben enfocarse en la detección de lesiones de yeyuno-íleon que por su ubicación no son accesibles ante métodos de escrutinio convencionales como la colonoscopia y la endoscopia rutinaria. Actualmente, el tratamiento principal es la resección segmentaria del intestino delgado con márgenes quirúrgicos negativos y linfadenectomía mesentérica regional⁴. La quimioterapia adyuvante para el adenocarcinoma de intestino delgado en estadio clínico III mejora la supervivencia general, la capecitabina o 5-fluorouracilo combinada con oxaliplatino representan actualmente el tratamiento de primera línea⁵.

En conclusión, el adenocarcinoma de yeyuno es un reto diagnóstico para el médico debido a que es una neoplasia extremadamente inusual; al igual que otros tipos de tumores malignos, la sobrevida de estos pacientes está en relación con el estadio clínico de la enfermedad al momento del diagnóstico, por lo que ante una anemia con probable hemorragia crónica como etiología se debe sospechar de una lesión neoplásica del intestino delgado y los estudios de extensión deben enfocarse en corroborar o descartar dicha enfermedad.

Responsabilidades éticas

Los autores declaran que para esta investigación no se han realizado experimentos en seres humanos ni en animales. Declaramos que han seguido los protocolos de su centro de trabajo sobre la publicación de datos de pacientes y que se

ha preservado en todo momento su anonimato y han conseguido el consentimiento informado del paciente referido en el artículo. Este documento obra en poder del autor de la correspondencia.

Financiación

Los autores declaran que no se recibió apoyo financiero de ningún tipo.

Conflicto de intereses

Los autores declaran no tener ningún conflicto de intereses.

Referencias

1. Shah PP, Kothari S. Jejunal Adenocarcinoma A Case Report with Review. *The Indian J Surg.* 2013;75:82–5.
2. Coco D, Leanza S, Boccoli G. Small bowel adenocarcinoma (SBA) three years after colonic adenocarcinoma in an elderly patient: Case report in a National Institute of Health and Aging (INRCA) and review of the literature. *Int J Surg Case Rep.* 2014;5: 939–43.
3. Young JI, Mongoue-Tchokote S, Wieghard N, et al. Treatment and Survival of Small-bowel Adenocarcinoma in the United States: A Comparison With Colon Cancer. *Dis Colon Rectum.* 2016;59:306–15.
4. Bilimoria KY, Bentrem DJ, Wayne JD, et al. Small bowel cancer in the United States: Changes in epidemiology, treatment, and survival over the last 20 years. *Ann Surg.* 2009;249:63–71.
5. Talamonti MS, Goetz LH, Rao S, et al. Primary cancers of the small bowel: Analysis of prognostic factors and results of surgical management. *Arch Surg.* 2002;137:564–70.

G.E. Sánchez-Morales^{a,*}, P. Moctezuma-Velázquez^a, A.C. Padrón-Martínez^b, I.J. Núñez-Saavedra^c y H. Medina-Franco^d

^a *División de Cirugía General, Instituto Nacional de Ciencias Médicas y Nutrición «Salvador Zubirán», Ciudad de México, México*

^b *Escuela de Medicina, Instituto Tecnológico y de Estudios Superiores de Monterrey, Ciudad de México, México*

^c *Escuela de Medicina, Universidad de Sonora, Sonora, México*

^d *División de Cirugía Oncológica, Instituto Nacional de Ciencias Médicas y Nutrición «Salvador Zubirán», Ciudad de México, México*

* Autor para correspondencia. Departamento de Cirugía General. Instituto Nacional de Ciencias Médicas y Nutrición «Salvador Zubirán». Av. Vasco de Quiroga, 15 Col. Sección XVI. Del. Tlalpan C.P. 14080 Ciudad de México. México. Teléfono: +01 (52) 54 87 09 00. Ext.: 2133.

Correo electrónico: drge.sanchez@gmail.com (G.E. Sánchez-Morales).

<https://doi.org/10.1016/j.rgmx.2019.03.005>

0375-0906/ © 2019 Asociación Mexicana de Gastroenterología. Publicado por Masson Doyma México S.A. Este es un artículo Open Access bajo la licencia CC BY-NC-ND (<http://creativecommons.org/licenses/by-nc-nd/4.0/>).