

afectación colónica o que serán sometidos a cirugía y que además tengan historia personal de tromboembolismo venoso, antecedente familiar de primer grado de tromboembolismo venoso, trombofilia conocida, persistencia de anticuerpos antifosfolípidicos, uso de anticonceptivos orales y talidomida, tabaquismo, obesidad o catéter venoso central⁹.

En niños se recomienda el uso de heparina de bajo peso molecular: en menores de 60 kg, 0.5 mg/kg vía subcutánea 2 veces al día y para mayores de 60 kg, 30 mg vía subcutánea 2 veces al día o 40 mg una vez al día³.

Como parte integral del tratamiento en EII debe realizarse monitorización del estado trombótico e identificarse factores de riesgo.

Consideraciones éticas

Los autores declaran que este artículo no contiene información personal que permita identificar al paciente. Debido a que se realiza revisión de expediente clínico no amerita autorización del Comité de Ética. Por lo tanto, se ha preservado en todo momento su anonimato.

Financiación

El presente trabajo no ha recibido ayudas específicas provenientes de agencias del sector público, sector comercial o entidades sin ánimo de lucro.

Conflicto de intereses

Los autores declaran no haber tenido ningún tipo de conflicto de intereses.

Agradecimientos

Dra. Judmila López Sánchez, Departamento de Neurología, Hospital Infantil de México Federico Gómez, SSA, Ciudad de México, México.

Referencias

1. Standridge S, de los Reyes E. Inflammatory bowel disease and cerebrovascular arterial and venous thromboembolic events in 4

- pediatric patients: a case series and review of the literature. *J Child Neurol.* 2008;23:59–66.
2. Lloyd-Still JD, Tomasi L. Neurovascular and thromboembolic complications of inflammatory bowel disease in childhood. *J Pediatr Gastroenterol Nutr.* 1989;9:461–6.
3. Saubermann LJ, Deneau M, Falcone RA, et al. Hepatic issues and complications associated with inflammatory bowel disease: A clinical report from the NASPGHAN Inflammatory Bowel Disease and Hepatology Committees. *J Pediatr Gastroenterol Nutr.* 2017;64:639–52.
4. Harrison MJ, Truelove SC. Cerebral venous thrombosis as a complication of ulcerative colitis. *Am J Dig Dis.* 1967;12:1025–8.
5. Patterson M, Castiglioni L, Sampson L. Chronic ulcerative colitis beginning in children and teenagers. A review of 43 patients. *Am J Digest Dis.* 1971;16:289–97.
6. Nylund CM, Goudie A, Garza JM, et al. Venous thrombotic events in hospitalized children and adolescents with inflammatory bowel disease. *J Pediatr Gastroenterol Nutr.* 2013;56:485–91.
7. Katsanos AH, Kosmidou M, Giannopoulos S, et al. Cerebral sinus venous thrombosis in inflammatory bowel diseases. *QJM.* 2013;106:401–13.
8. Nguyen GC, Bernstein CN, Bitton A, et al. Consensus statements on the risk, prevention, and treatment of venous thromboembolism in inflammatory bowel disease: Canadian Association of Gastroenterology. *Gastroenterology.* 2014;146:835–48.
9. Zitomersky NL, Levine AE, Atkinson BJ, et al. Risk factors, morbidity, and treatment of thrombosis in children and young adults with active inflammatory bowel disease. *J Pediatr Gastroenterol Nutr.* 2013;57:343–7.

Y. Rivera-Suazo, I. Argüello Calderon
y R. Vázquez-Frias*

Departamento de Gastroenterología y Nutrición, Hospital Infantil de México Federico Gómez, SSA, Ciudad de México, México

* Autor para correspondencia. Dr. Márquez 162, Doctores, Cuauhtémoc, Benito Juárez, México D.F. Teléfono 52289917, extensión 2139.
Correo electrónico: rovaf@yahoo.com (R. Vázquez-Frias).

<https://doi.org/10.1016/j.rgmx.2019.07.007>
0375-0906/ © 2019 Asociación Mexicana de Gastroenterología.
Publicado por Masson Doyma México S.A. Este es un artículo Open Access bajo la licencia CC BY-NC-ND (<http://creativecommons.org/licenses/by-nc-nd/4.0/>).

Infeción por *Strongyloides* imitando enfermedad inflamatoria intestinal



Strongyloides infection mimicking inflammatory bowel disease

La estrongiloidiasis es una enfermedad endémica en regiones tropicales y subtropicales, reportada con mayor frecuencia en inmunosuprimidos y que se presenta con dolor abdominal, diarrea, estreñimiento, náuseas y/o anorexia¹. Habitualmente el compromiso es duodenal e inusual en colon.

Su prevalencia es variable y en algunas áreas puede llegar al 25%. En Perú se estima una prevalencia promedio del 2.7%, afectando en la selva hasta el 40% de la población².

Presentamos el caso de una mujer de 32 años con 3 semanas de enfermedad caracterizada por dolor abdominal, deposiciones líquidas con moco, aunque sin sangre, náuseas, vómitos y descenso del peso. Al examen se evidencian placas blanquecinas en la cavidad oral, el abdomen blando, depresible y doloroso en la mitad inferior, y al tacto rectal sin estigmas de sangrado. En los exámenes auxiliares se observa: hemoglobina, 10.1 g/dl; leucocitos, 7,900/ μ l; eosinófilos, 11.2% (880/ μ l); proteínas totales, 5.2 g/dl; albúmina, 3 g/dl; leucocitos en heces, 50-80/campo; hemáticas,

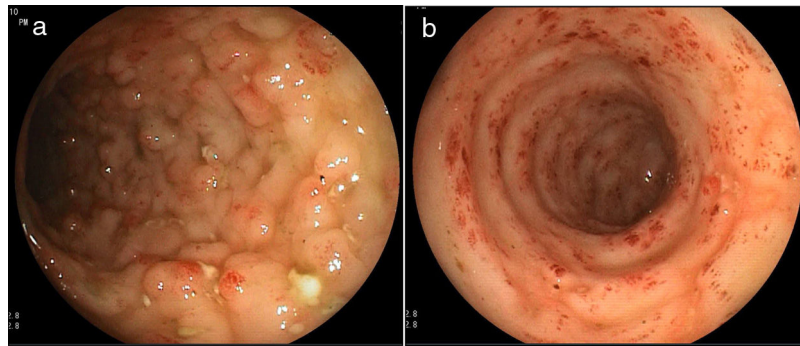


Figura 1 a) Mucosa colónica edematosa, con patrón nodular, eritema y úlceras. b) Sigmoides con aplanamiento de haustros, pérdida del patrón vascular, edema, eritema y erosiones.

0/campo; parasitológico, negativo, y ELISA VIH, positivo. En la colonoscopia se observó desde el ciego hasta el recto proximal pérdida del patrón vascular, acortamiento de haustros, edema de mucosa, eritema, algunas úlceras de 3-4 mm con lecho cubierto por fibrina y segmentos con aspecto nodular (figs. 1a y b). En el estudio histológico se encontró eosinófilos: 30-40/campo de alto poder, infiltrado inflamatorio agudo y crónico, leve distorsión de arquitectura glandular y larvas rabditoides de *Strongyloides stercoralis* (fig. 2). Se completó estudio con endoscopia alta hallándose en duodeno erosiones, áreas pálidas y ausencia de vellosidades, con evidencia histológica de larvas de *Strongyloides stercoralis*.

La paciente recibió tratamiento con ivermectina 200 µg/kg/día por 2 días, con evolución clínica favorable, y una tercera dosis 2 semanas después.

El *Strongyloides stercoralis* tiene un ciclo de vida complejo, con capacidad de existir y replicarse en el hospedero durante décadas, esto es debido a que las larvas rabditiformes maduran en larvas filariformes dentro del tracto gastrointestinal, penetrando la piel perianal o la mucosa colónica para completar el ciclo de autoinfección^{3,4}.

Los factores de riesgo para adquirir la infección son: sexo masculino, estado socioeconómico bajo, alcoholismo, raza blanca, inmunosupresión, ocupaciones en contacto con tierra como la agricultura y la minería⁵.

El cuadro clínico comprende 4 presentaciones: a) estrongiloidiasis aguda con signos locales de irritación en la piel por el ingreso de la larva y bronquitis por la migración a los pulmones; b) estrongiloidiasis crónica, asintomática en la mayoría de pacientes y otros pueden tener diarrea, estreñimiento, dolor abdominal, náuseas y asma; c) hiperinfección, caracterizado por un ciclo de autoinfección acelerada que exacerba los síntomas gastrointestinales y pulmonares, generalmente se desarrolla en pacientes inmunocomprometidos; y d) diseminada, es una presentación de hiperinfección que incluye además zonas donde no se da el ciclo de vida normal (tracto gastrointestinal, peritoneo y pulmones) pudiéndose encontrar larvas en el sistema nervioso central, hígado, riñón y otros órganos^{1,5}.

La presentación de hiperinfección con o sin diseminación son formas potencialmente mortales que se desarrollan generalmente en inmunosupresión, corticoterapia, postrasplantados, neoplasia hematológica y con frecuencia en la coinfección con HTLV-1, que condiciona falla en la respuesta Th-2 de los linfocitos, encargada de controlar la infección por este parásito^{1,5,6}.

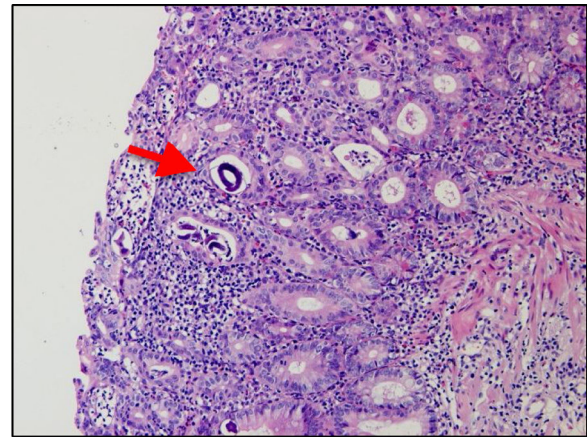


Figura 2 Mucosa colónica con infiltrado linfoplasmocitario que rebasa la *muscularis mucosae*, discreta distorsión de arquitectura glandular y fragmentos de larva de *Strongyloides stercoralis* (flecha).

También está descrita la infección por VIH como factor de riesgo para la infección por *Strongyloides stercoralis*, sin embargo la respuesta Th-2 no se encuentra disminuida, lo cual explicaría el menor riesgo de enfermedad diseminada. Nuestra paciente resultó positiva para infección por VIH y negativa para HTLV-1, desarrollando un cuadro de estrongiloidiasis crónica sintomática asociada a eosinofilia periférica^{1,6,7}.

La colitis por *Strongyloides* puede parecerse a una colitis ulcerosa, pero las características distintivas de esta entidad son: atenuación de las lesiones en el colon distal y recto, lesiones en parches (áreas de mucosa normal), infiltrados ricos en eosinófilos, arquitectura de criptas relativamente intacta, afectación frecuente de la submucosa^{3,4,8,9}. La colonoscopia puede mostrar edema de mucosa, erosiones, pseudópodos, hemorragia y ulceraciones, que se alternan con partes de mucosa normal.

El diagnóstico diferencial incluye enfermedad inflamatoria intestinal (EII), amebiasis, colitis por *Shigella*, *Campylobacter* o *Yersinia*, colitis inducida por fármacos, colitis eosinofílica, colitis isquémica⁹.

El tratamiento en el caso de estrongiloidiasis crónica es ivermectina vía oral a 200 µg/kg/día por 2 días, luego repetir a las 2 semanas una dosis. En casos severos la administración debe ser parenteral (subcutánea) a dosis de 200 µg/kg/día

por un tiempo variable (3 a 22 dosis). El tratamiento y el seguimiento se recomienda continuar hasta que el cultivo fecal en placa de agar para *S. stercoralis* sea negativo posterior a 2 semanas de tratamiento y así asegurar la erradicación, eliminando el ciclo de autoinfección¹⁰.

Por lo tanto, es importante la sospecha clínica, endoscópica e histológica de colitis por *Strongyloides* en un paciente con diarrea inflamatoria y hallazgos endoscópicos sugerentes de colitis ulcerosa, pues un diagnóstico erróneo y tratamiento tardío puede tener un desenlace fatal.

Responsabilidades éticas

La presentación de la presente carta científica se ha realizado cumpliendo con las directrices de la Declaración de Helsinki de 1975. No ha sido necesario obtener autorización del comité de ética y consentimiento informado del paciente para recibir algún tratamiento, ya que solo describimos un caso respetando la privacidad. Los autores declaran que en este artículo aparecen datos no personales del paciente y se ha respetado el anonimato, por lo que no fue necesario obtener el consentimiento para la publicación.

Protección de personas y animales. Los autores declaran que para esta investigación no se han realizado experimentos en seres humanos ni en animales.

Confidencialidad de los datos. Los autores declaran que en este artículo aparecen datos de un paciente, el cual es totalmente anónimo.

Derecho a la privacidad y consentimiento informado. Los autores declaran que se ha respetado la privacidad de los datos del paciente, así mismo se tiene el consentimiento firmado de los autores para la publicación.

Financiación

La presente investigación no ha recibido ayudas específicas provenientes de agencias del sector público, sector comercial o entidades sin ánimo de lucro.

Conflicto de intereses

Los autores declaran no tener ningún conflicto de intereses.

Referencias

- Marcos LA, Terashima A, Canales M, et al. Update on strongyloidiasis in the immunocompromised host. *Curr Infect Dis Rep.* 2011;13:35–46.
- Vildosola G. Estrongyloidiasis. *Rev Gastroenterol Perú.* 1997;17 Supl 1:S75–91.
- Poveda J, Sharkawy F, Arosemena LR, et al. *Strongyloides Colitis* as a Harmful Mimicker of Inflammatory Bowel Disease. *Case Rep Pathol.* 2017;2017:2560719, <http://dx.doi.org/10.1155/2017/2560719>.
- Minematsu H, Hokama A, Makishi T, et al. Colonoscopic findings and pathologic characteristics of *Strongyloides colitis*: A case series. *Digestion.* 2011;83:210–4.
- Keiser PB, Nutman TB. *Strongyloides stercoralis* in the Immunocompromised Population. *Clin Microbiol Rev.* 2004;17:208–17.
- Grossi PA, Lombardi D, Petrolo A, et al. *Strongyloides stercoralis* Hyperinfection in an HIV-Infected Patient Successfully Treated with Subcutaneous Ivermectin. *Trop Med Infect Dis.* 2018;3:46.
- Siegel M, Simon G. Is Human Immunodeficiency Virus Infection a Risk Factor for *Strongyloides stercoralis* Hyperinfection and Dissemination. *PLoS Negl Trop Dis.* 2012;6:e1581.
- Kishimoto K, Hokama A, Hirata T, et al. Endoscopic and histopathological study on the duodenum of *Strongyloides stercoralis* hyperinfection. *World J Gastroenterol.* 2008;14:1768–73.
- Qu Z, Kundu UR, Abadeer RA, et al. *Strongyloides colitis* is a lethal mimic of ulcerative colitis: The key morphologic differential diagnosis. *Hum Pathol.* 2009;40:572–7.
- Luvira V, Watthanakulpanich D, Pittsuttithum P. Management of *Strongyloides stercoralis*: A puzzling parasite. *Int Health.* 2014;6:273–81.

P. Gomez-Hinojosa^{a,*}, C. García-Encinas^a,
A. Carlin-Ronquillo^a, R.P. Chancafe-Morgan^b
y J. Espinoza-Ríos^{a,c}

^a Servicio de Gastroenterología, Departamento de Medicina, Hospital Cayetano Heredia, Lima, Perú

^b Servicio de Anatomía Patológica, Hospital Cayetano Heredia, Lima, Perú

^c Universidad Peruana Cayetano Heredia, Lima, Perú

* Autor para correspondencia. Jr. Alhelí # 874 - San Martín de Porres, Teléfono: +984342744.

Correo electrónico: pago@hotmai.com

(P. Gomez-Hinojosa).

<https://doi.org/10.1016/j.rgmx.2019.08.004>

0375-0906/ © 2019 Asociación Mexicana de Gastroenterología.

Publicado por Masson Doyma México S.A. Este es un artículo Open Access bajo la licencia CC BY-NC-ND (<http://creativecommons.org/licenses/by-nc-nd/4.0/>).

Lipoma perianal con fístula interesfintérica en un paciente adulto



Perianal lipoma with an intersphincteric fistula in an adult patient

Una fístula anal, o fístula en el ano, es un conducto granuloso anormal entre la región anorrectal y la región perianal. La

incidencia varía entre 0.86 y 2.32 por 10,000/año y es predominante en varones, con razones que van de 2:1 a 5:1¹. Los lipomas son tumores benignos de tejido blando que se componen de adipocitos contenidos dentro de una cápsula fibrosa delgada y suman casi el 50% de todos los tumores de tejido blando². Pueden ocurrir en cualquier parte del cuerpo que tenga depósitos grasos normales y se pueden desarrollar donde estos depósitos son mayores, como el tronco, los antebrazos y los muslos. Los lipomas rara vez se encuentran en áreas que por naturaleza tienen poca grasa, tales