



REVISTA DE GASTROENTEROLOGÍA DE MÉXICO

www.elsevier.es/rgmx



IMAGEN CLÍNICA EN GASTROENTEROLOGÍA

La variante anatómica del tronco celiaco mesentérico común



The anatomic variant of common celiacomesenteric trunk

U.G. Rossi^{a,d,*}, A.M. Ierardi^{b,c} y M. Cariati^d

^a Departamento de Imagen Diagnóstica, Unidad de Radiología Intervencionista, E.O. Hospital Galliera, Génova, Italia

^b Departamento de Radiología Diagnóstica e Intervencionista, Universidad de Milán, Milán, Italia

^c Unidad de Radiología y de Radiología Intervencionista, ASST Santi Paolo y Carlo, Hospital San Paolo, Milán, Italia

^d Departamento de Diagnóstico y Terapia de Tecnología Avanzada, Hospital San Carlo Borromeo, Milán, Italia

Un hombre de 74 años llegó a la zona de urgencias debido a traumatismo abdominal. Se le realizó una tomografía computarizada multidetector abdominal con la que se descartó enfermedad abdominal traumática. La prueba volumétrica mediante reconstrucción vascular paracoronal destacó una variante asintomática del tronco celiaco mesentérico común (fig. 1).

El paciente fue dado de alta con un programa de seguimiento anual clínico, de laboratorio y de imagen. Las variantes arteriales espláncnicas múltiples pueden producirse durante el periodo embrionario.

El tronco celiaco mesentérico común, en el cual el tronco celiaco y la arteria mesentérica superior tienen un origen aórtico común, es la variante anatómica vascular menos frecuente. Causa variantes vasculares únicas en sus vasos colaterales y, por lo general, es asintomática. Sin embargo, cuando se presentan síntomas o se sospecha de enfermedad (aneurisma, disección, síndrome de cascanueces, etc.), los pacientes deben ser observados. La tomografía computarizada multidetector abdominal es considerada el método de diagnóstico no invasivo de primera línea para caracterizar la anatomía vascular abdominal.

* Autor para correspondencia. Departamento de Imagen Diagnóstica, Unidad de Radiología Intervencionista, Hospital E.O. Galliera, Mura delle Cappuccine, 14, 16128 Génova, Italia. Teléfono: +39 010 5634154. Fax: +39 010 5634154

Correo electrónico: urossi76@hotmail.com (U.G. Rossi).

<https://doi.org/10.1016/j.rgmx.2019.04.006>

0375-0906/© 2019 Asociación Mexicana de Gastroenterología. Publicado por Masson Doyma México S.A. Este es un artículo Open Access bajo la licencia CC BY-NC-ND (<http://creativecommons.org/licenses/by-nc-nd/4.0/>).

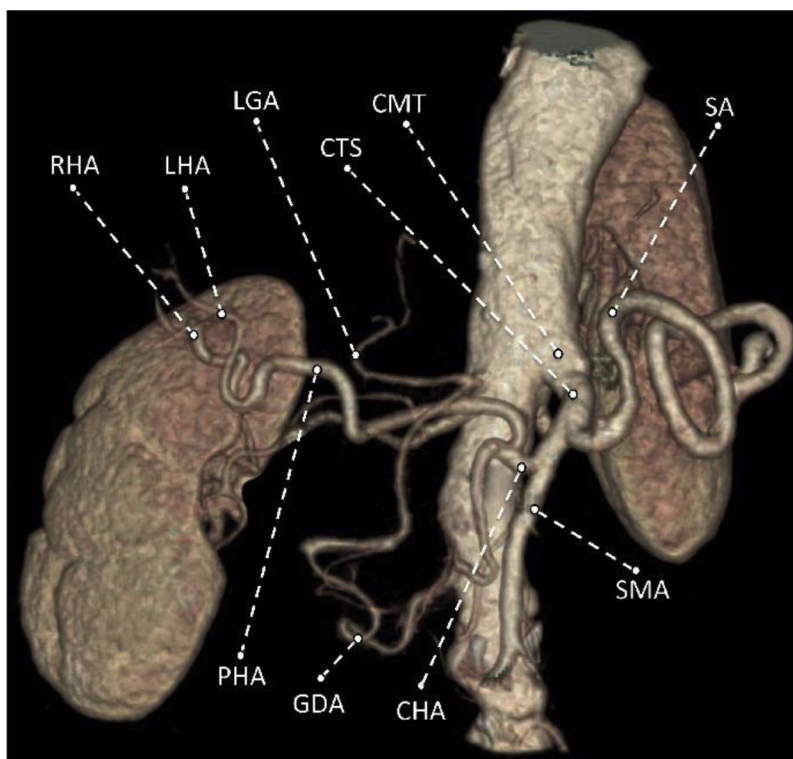


Figura 1 Tomografía computarizada multidetectora con reconstrucción de técnicas de representación de volumen que evidencian la variante anatómica vascular del tronco celiacomesentérico común. CHA: arteria hepática común; CMT: tronco celiaco mesentérico común; CTS: segmento celiaco del tronco; GDA: arteria gastroduodenal; LGA: arteria gástrica izquierda; LHA: arteria hepática izquierda; PHA: arteria hepática propia; RHA: arteria hepática derecha; SA: arteria esplénica; SMA: arteria mesentérica superior.

Responsabilidades éticas

Protección de personas y animales. Los autores declaran que para esta investigación no se han realizado experimentos en seres humanos ni en animales.

Protección de sujetos humanos y animales

Los autores declaran que los procedimientos fueron realizados en acuerdo con los reglamentos de los comités de ética clínica relevantes y con los del Código de Ética de la Asociación Médica Mundial (Declaración de Helsinki).

Confidencialidad de los datos. Los autores declaran que han seguido los protocolos de su centro de trabajo respecto a la publicación de datos de pacientes.

Derecho a la privacidad y consentimiento informado. Los autores declaran haber obtenido el consentimiento informado escrito de los pacientes o sujetos mencionados en el artículo. El autor correspondiente está en posesión de dicho documento.

Financiación

No se recibió patrocinio de ningún tipo para llevar a cabo este artículo/estudio.

Conflicto de intereses

Los autores declaran no tener ningún conflicto de intereses.