

10. Burke DT, Geller AI. Peritonitis secondary to the migration of a trans-hepatically-placed percutaneous endoscopic gastrostomy tube: a case report. *Arch Phys Med Rehabil.* 2009;90:354-7.
11. Herta T, Hecker M, van Boemmel F, et al. Sonographic diagnosis of transhepatic placement of a percutaneous endoscopic gastrostomy (PEG) tube. *Endoscopy.* 2015;47 Suppl. 1:E453-4.
12. Wiggins TF, Kaplan R, DeLegge MH. Acute hemorrhage following transhepatic PEG tube placement. *Dig Dis Sci.* 2007;52:167-9.

K. Picazo-Ferrera\*, D.M. Escobedo-Paredes, M.A. Herrera-Servín, A.I. Hernández-Guerrero y M.E. Ramírez-Solis

*Departamento de Endoscopia Gastrointestinal, Instituto Nacional de Cancerología, Ciudad de México, México*

\* Autor para correspondencia. Dirección: Avenida San Fernando 22, Belisario Domínguez Secc 16, 14080 Ciudad de México, CDMX. Teléfono: 5628 0400 Ext. 52105. Correo electrónico: [mersolis@hotmail.com](mailto:mersolis@hotmail.com) (K. Picazo-Ferrera).

<https://doi.org/10.1016/j.rgmx.2019.08.008>

0375-0906/ © 2019 Publicado por Masson Doyma México S.A. en nombre de Asociación Mexicana de Gastroenterología. Este es un artículo Open Access bajo la licencia CC BY-NC-ND (<http://creativecommons.org/licenses/by-nc-nd/4.0/>).

## Enfermedad de Crohn con compromiso esofagogastroduodenal



### Crohn's disease with esophagogastroduodenal involvement

La enfermedad inflamatoria intestinal es considerada como una entidad inmunomediada que compromete especialmente el tracto digestivo, pero con frecuencia se presentan manifestaciones extradigestivas. La enfermedad de Crohn suele presentar un compromiso profundo transmural y puede afectar cualquier parte del tubo digestivo, desde la cavidad oral hasta el ano. Al momento del diagnóstico, la mayoría de estos pacientes presentan enfermedad predominantemente inflamatoria. El compromiso esofagogastroduodenal es infrecuente, con una baja incidencia estimada entre el 0.5 y el 4% de los casos de enfermedad de Crohn<sup>1</sup>, por lo cual se considera un reto diagnóstico. El diagnóstico se basa en la sumatoria de hallazgos clínicos, endoscópicos, histológicos y radiológicos, donde se debe excluir, primero, una larga lista de diagnósticos diferenciales que incluyen el linfoma, el adenocarcinoma y la tuberculosis<sup>2</sup>.

Presentamos una paciente de 24 años, proveniente de área rural, previamente sana, quien consultó a su sitio de atención primaria por un cuadro clínico de 6 meses de evolución de dolor abdominal tipo cólico, con frecuencia diaria, con incremento posprandial, de moderada intensidad, asociado a náuseas y vómitos posprandiales frecuentes. También refirió que 3 meses previos a la consulta presentó diarrea acuosa en promedio de 4-6 veces al día, de consistencia entre 6 y 7 en la clasificación de Bristol; mencionó que tenía episodios recurrentes de melena y una pérdida de 17 kg. Al examen físico, estaba en regular estado general, caquéctica, con una talla de 154 cm, peso corporal 32 kg (con un peso usual de 49 kg) para un IMC de 13.5 kg/m<sup>2</sup>, con dolor abdominal de tipo cólico, de intensidad moderada, sin irritación peritoneal.

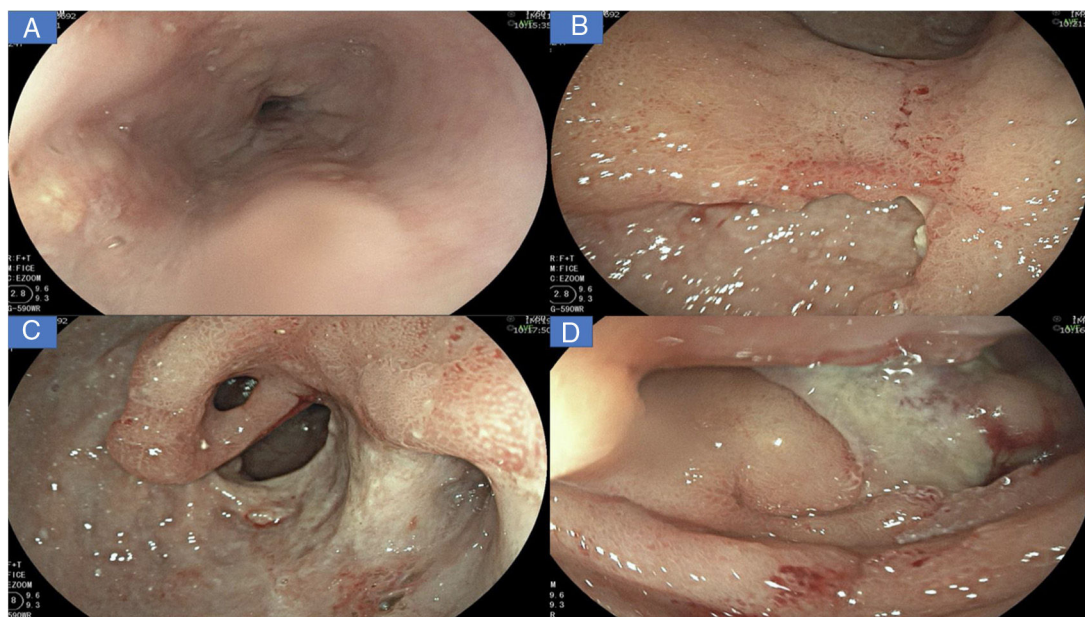
Se le realizaron estudios endoscópicos iniciales en los que se describió: pobre distensión de las paredes gástricas, presencia de abundantes líquidos y restos alimentarios de retención. Además, lesión ulcerada infiltrante que afectaba casi la totalidad del cuerpo y antro gástrico, con estenosis pilórica, por lo cual le hicieron un diagnóstico probable de cáncer gástrico. En dicho procedimiento tomaron

biopsias, que mostraron severos cambios inflamatorios dados por infiltrado linfoplasmocitario y representación de material ulcerado. Por la sospecha endoscópica inicial de cáncer gástrico se le realizó estadificación con tomografía axial computarizada de abdomen en la que se identificó severo engrosamiento parietal que envolvía toda la pared gástrica, con mayor compromiso corporoantral y múltiples adenopatías, que se interpretaron como adenopatías perigástricas de presunto origen neoplásico. Las primeras biopsias no mostraron malignidad, por lo cual se solicitó nueva endoscopia, en la que se describió el mismo patrón endoscópico y, ante la alta sospecha de neoplasia, le volvieron a tomar múltiples biopsias, incluso con técnica de biopsia sobre biopsia. Los resultados fueron similares a las primeras biopsias descritas. Por esta razón, solicitaron una endosonografía gástrica para evaluar las paredes gástricas y eventual punción/aspiración con aguja fina transmural y de las adenopatías perigástricas. La punción/aspiración con aguja fina gástrica y los ganglios tuvieron una muestra insuficiente y descrita como negativa para malignidad.

Fue evaluada por cirugía general, que recomendó realizarle diagnóstico y estadificación del supuesto cáncer gástrico con biopsias tomadas por laparoscopia del peritoneo y de los ganglios perigástricos (resultados que también fueron negativos). En este escenario, se remitió a nuestra institución para completar su diagnóstico y con fines de ofrecer manejo paliativo.

Al ingreso, se identificó una paciente en malas condiciones generales, con palidez cutaneomucosa marcada y sensación de masa en epigastrio. En los laboratorios de ingreso fue llamativa la alteración en reactantes de fase aguda: PCR 18.51 mg/dl (VR hasta 1 mg/dl); velocidad de sedimentación globular de 83 mm/h; un hemograma con leucocitosis de 12,700 mm<sup>3</sup>; neutrofilia del 81.6% (absolutos 10,400 mm<sup>3</sup>); hemoglobina de 7.8 g/dl; hematocrito de 23.7%, con trombocitosis de 747,000 mm<sup>3</sup>, hipoalbuminemia severa en 2.3 mg/dl y ELISA para VIH no reactiva.

Se le realizó una nueva endoscopia digestiva, la cual mostró en el esófago muescas de Kerckring (*fig. 1A*); en el estómago, múltiples úlceras profundas de bordes irregulares, segmentarias, con un compromiso extenso en antro y cuerpo (*fig. 1B-C*); en el duodeno tenía severos cambios inflamatorios segmentarios, con un mayor compromiso en la segunda porción duodenal (*fig. 1D*), por lo cual de inmediato sospechamos de una enfermedad inflamatoria.



**Figura 1** A) Úlceras lineales, erosiones aftoides y muescas de Kerckring en esófago. B) Severos cambios inflamatorios que afectan la mucosa del cuerpo, con evidencia de eritema, edema, nodularidad, con úlceras profundas y segmentarias. C) Visión del antro gástrico, evidencia de úlcera profunda que afecta más del 70% de la circunferencia, con áreas en sacabocados, deformidad pilórica y puente mucoso (flecha negra). D) Severos cambios inflamatorios en duodeno, con evidencia de úlceras serpiginosas y una úlcera dominante en DII recubierta de fibrina.

Las biopsias tomadas en la endoscopia superior mostraron severos cambios inflamatorios crónicos, infiltrado linfoplasmocitario, con áreas ulceradas de forma extensa y profunda en esófago, estómago y duodeno, sin evidencia de displasia ni malignidad. El estudio de inmunohistoquímica descartaba proceso neoplásico de tipo adenocarcinoma y linfoma y las coloraciones especiales de Ziehl-Neelsen y plata metenamina eran negativas para infección por tuberculosis y hongos, respectivamente (fig. 2). Por la alta sospecha de enfermedad de Crohn, solicitamos una enterorresonancia para evaluar la extensión de la enfermedad, en la cual se descartó compromiso del resto del intestino delgado y del tracto digestivo inferior. En la enterorresonancia fue llamativa la extensión y la profundidad de las lesiones gástricas, además de la presencia de una estenosis de aspecto inflamatorio en el confluente de los hepáticos y colédoco proximal (fig. 3).

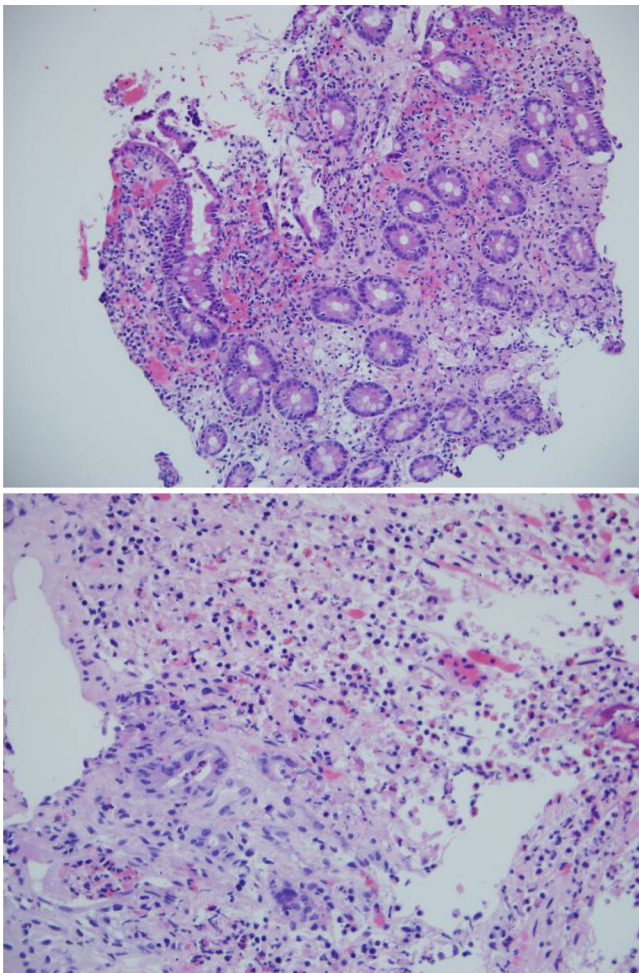
Con los hallazgos clínicos, endoscópicos, radiológicos y la negatividad de las biopsias para malignidad y sin infecciones profundas, se concluyó finalmente compromiso esofagogastroduodenal por enfermedad de Crohn. Con un score calculado de CDAI de 449 del ingreso, sumado a la presencia de una estenosis biliar dominante, consideramos una alta probabilidad de colangitis esclerosante primaria como manifestación extradigestiva. Se complementaron estudios inmunológicos, en los que destacaron anticuerpos antinucleares (negativos), anticuerpos antimúsculo liso negativo, P ANCA negativo, con anticuerpos anti-*Saccharomyces* IgA e IgG positivos.

Con el reporte de enfermedad que descartó malignidad e infecciones profundas, se inició tratamiento con esteroides sistémicos (hidrocortisona: 100 mg cada 8 h por vía intra-

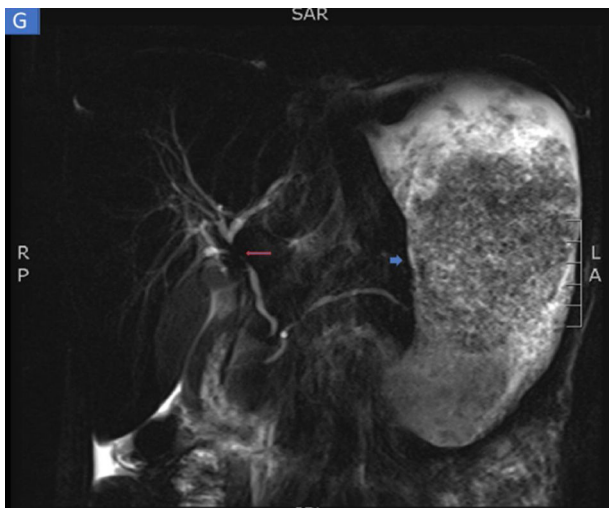
venosa) y terapia con anticuerpo contra factor de necrosis tumoral  $\alpha$  (infliximab a 5 mg/kg en dosis de inducción en semana 0-2-6). La respuesta inicial fue satisfactoria debido a la mejoría temprana del dolor abdominal y a la reducción de las náuseas; a la semana no volvió a presentar episodios de vómitos, ni diarrea. Posteriormente se dejó con prednisolona a 40 mg al día por 2 semanas, con reducción gradual hasta que la suspendió pasados 2 meses; se dejó también esomeprazol a 40 mg cada 12 h por 2 meses; luego se redujo la dosis a 40 mg día. Recibió también 2 viales de hierro parenteral carboximaltosa por la anemia severa.

Por los hallazgos biliares en la enterorresonancia se le realizaron pruebas hepáticas en las que se evidenció una elevación de bilirrubina total a 2.45 mg/dl, con predominio de la directa (1.9 mg/dl), fosfatasa alcalina de 802 mg/dl, con transaminasas TGP 37 U/l y TGO 50U/l (VR hasta 34). Se decidió realizar una colangiografía retrógrada endoscópica para complementar estudio, además de derivar la vía biliar. En la colangiografía retrógrada endoscópica se confirmó una estenosis de aspecto inflamatorio en colédoco proximal, no se encontraron otras áreas estenóticas, ni arrosamiento en las vías biliares intrahepáticas; se derivó la vía biliar mediante la colocación de un *stent* plástico de 10 cm  $\times$  10 Fr. Se dejó ácido ursodesoxicólico a 10 mg/kg al día por la alta sospecha de colangitis esclerosante primaria.

Estuvo hospitalizada durante 58 días en salas generales. Por su pésimo estado nutricional, el grupo de soporte nutricional le dejó tratamiento con dieta hipercalórica, astringente, adicionalmente con nutrición parenteral total intrahospitalaria para aportar 1,737 kcal/día y 1.44 g/kg de proteínas. Tuvo una recuperación nutricional aceptable;



**Figura 2** A) H & E en 200x: muestra duodeno: inflamación crónica activa. B) Imagen en 400x. Úlcera con marcado infiltrado linfoplasmocitario, sin evidencia de malignidad.



**Figura 3** Enterorresonancia en la que se identifican severos cambios inflamatorios y engrosamiento del estómago (flecha corta). Además, de forma incidental se identifica una estenosis severa de aspecto inflamatorio en la confluencia de los hepáticos y colédoco proximal compatible con colangitis esclerosante primaria (flecha larga).

en el momento del egreso su peso corporal era de 43 kg y presentaba mejoría en sus parámetros nutricionales con hemoglobina de 10.1 g/dl, hematocrito de 31% y albúmina de 3.4 mg/dl.

En el seguimiento ambulatorio, a los 2 meses del egreso hospitalario la paciente se sentía mejor, con buena tolerancia oral, sin más episodios eméticos y sin nuevos episodios de diarrea. Había aumentado 2 kg de peso. Con cálculo de CDAI de 135. Se le dejó tratamiento de mantenimiento con el infliximab a 5 mg/kg cada 2 meses y ácido ursodesoxicólico. Se le dio orden de retiro del *stent* biliar plástico.

**Comentario**

La localización de la enfermedad de Crohn esofagogastroduodenal es rara. Algunos autores han descrito que estos pacientes podrían tener un peor pronóstico<sup>3,4</sup>. Los estudios endoscópicos han demostrado que el antro y el duodeno son las áreas más afectadas en la enfermedad de Crohn proximal<sup>5</sup>. Los hallazgos endoscópicos son variables, desde eritema parcheado, engrosamiento nodular y manchas eritematosas focales hasta varios grados de úlceras superficiales o profundas; en el duodeno es común encontrar engrosamiento irregular, apariencia de adoquín, lesiones polipoides y ulceraciones focales<sup>6</sup>. Las muescas de Kerckring pueden ser el único signo patognomónico del compromiso superior en la enfermedad de Crohn<sup>7</sup>.

Cuando el compromiso del tracto digestivo es proximal, el diagnóstico diferencial es amplio. Si las lesiones se encuentran en el esófago, se debe diferenciar con la estenosis secundaria a reflujo gastroesofágico, tumor, fístula, absceso mediastinal y tuberculosis. En el estómago, con gastritis por *Helicobacter pylori* (*H. pylori*), gastritis granulomatosa, granulomatosis con poliangeítis y otros tipos de vasculitis. Se debe siempre descartar adenocarcinoma, lititis plástica, linfoma y otras malignidades que comprometen el tracto digestivo superior<sup>7</sup>. Respecto a la histología, lo más frecuente es encontrar una gastritis linfocítica focal o difusa, sin la presencia de *H. pylori*. La detección de granulomas, que es el dato anatomopatológico más específico, se encuentra solo en el 30% de los casos. En el duodeno, se debe descartar la presencia de infecciones como tuberculosis, sífilis, enfermedad de Whipple y neoplasias, como adenocarcinoma y linfoma MALT como principales diagnósticos diferenciales<sup>8</sup>.

En el caso mencionado, la sospecha inicial por los hallazgos endoscópicos fue neoplasia gástrica localmente avanzada versus linfoma; sin embargo, la evolución clínica sumada a la evaluación endoscópica detallada, los hallazgos radiológicos y la exclusión de diagnósticos diferenciales permitieron el diagnóstico final de una enfermedad de Crohn con compromiso esofagogastroduodenal.

En este caso, también hubo compromiso de la vía biliar extrahepática proximal, por lo cual se sospechó de colangitis esclerosante primaria (dado el contexto clínico de enfermedad de Crohn sumado a colestasis y a la presencia de estenosis inflamatoria en las imágenes). En este sentido, se debe hacer un seguimiento estricto a futuro, ya que la colangitis esclerosante primaria se considera una manifestación extradigestiva poco común en Crohn.

## Responsabilidades éticas

Los autores declaran que para esta investigación no se han realizado experimentos en seres humanos ni en animales.

Los autores declaran que han seguido los protocolos de su centro de trabajo sobre la publicación de datos de pacientes y que se ha preservado en todo momento su anonimato.

El consentimiento informado no se solicitó para la publicación de este caso, porque en el presente artículo no se publican datos personales que permitan identificar al paciente.

## Financiación

El manuscrito no fue patrocinado.

## Bibliografía

- Xu-Ting Z, Jian-Guo H, Tao L, et al. Gastric Crohn's disease?: A rare cause of intermittent abdominal pain and vomiting. *Am J Med.* 2017;130:181-5.
- Torres J, Mehandru S, Colombel J, et al. Crohn's disease. *Lancet.* 2016;6736:1-15.
- Ingle S, Hinge C, Dakhure S, et al. Isolated gastric Crohn's disease. *World J Clin Cases.* 2013;1:71-3.
- Tremaine WJ. Gastroduodenal Crohn's disease: Medical management. *Inflamm Bowel Dis.* 2003;9:127-8.

- Annunziata ML, Caviglia R, Papparella LG, et al. Upper gastrointestinal involvement of Crohn's disease?: A prospective study on the role of upper endoscopy in the diagnostic work-up. *Dig Dis Sci.* 2012;1618-23.
- van Hogezaand RA, Witte AM, Veenendaal RA, et al. Proximal Crohn's disease?: Review of the clinicopathologic features and therapy. *Inflamm Bowel Dis.* 2001;7:328-37.
- Kefalas C. Gastroduodenal Crohn's disease. *BUMC proceedings.* 2003;16:147-51.
- Mejía-Rivas M, Yamamoto-Furusho J, Remes-Troche JM, et al. Enfermedad de Crohn del tubo digestivo proximal. Una presentación rara de una enfermedad poco común en México. *Rev Gastroenterol Mex.* 2009;74:111-4.

K. Betancur Salazar<sup>a</sup>  
y G. Mosquera-Klinger<sup>b,\*</sup>

<sup>a</sup> Universidad Pontificia Bolivariana, Medellín, Colombia

<sup>b</sup> Unidad de Gastroenterología y Endoscopia Digestiva, Hospital Pablo Tobón Uribe, Medellín, Colombia

\* Autor para correspondencia. Gabriel Mosquera-Klinger, calle 78B # 69-240, Hospital Pablo Tobón Uribe, Consultorio 149, número 4459000, Medellín, Colombia.  
*Correo electrónico:* gami8203@yahoo.com  
(G. Mosquera-Klinger).

<https://doi.org/10.1016/j.rgmx.2019.10.002>  
0375-0906/ © 2019 Asociación Mexicana de Gastroenterología.  
Publicado por Masson Doyma México S.A. Este es un artículo Open Access bajo la licencia CC BY-NC-ND (<http://creativecommons.org/licenses/by-nc-nd/4.0/>).

## Diverticulitis aguda del ángulo hepático simulando un cuadro de colecistitis aguda



### Acute diverticulitis of the hepatic flexure mimicking acute cholecystitis

Presentamos el caso de un paciente masculino de 56 años de edad, sin antecedentes de importancia, que acude a Urgencias por un cuadro de dolor abdominal en hipocondrio derecho de 3 días de evolución. Comenzó de forma insidiosa con una intensidad de 8/10. Se acompaña de distensión abdominal, hiporexia y náuseas, sin vómitos, fiebre ni ictericia. El dolor no presenta agravantes y disminuye parcialmente con la toma de antiespasmódicos. En la exploración física se encuentra peristalsis disminuida, abdomen globoso a expensas de distensión abdominal y dolor a la palpación en hipocondrio derecho, con signo de Murphy positivo.

El paciente presentó hemoglobina de 12.4g/dl, plaquetas de 336,000 células/mm<sup>3</sup>, leucocitos de 16,400 células/mm<sup>3</sup> y pruebas de función hepática sin alteraciones. Se realiza ultrasonido de abdomen superior, donde se evidencia la vesícula biliar distendida con lodo biliar, con ausencia de litos, pared de 3 mm, colédoco en 5.5 mm y el resto de los parámetros dentro de la normalidad. Por continuar con el dolor, se decidió realizar una tomografía computa-

rizada (TAC) con contraste intravenoso (fig. 1). No se podía distinguir con exactitud si lo observado en la TAC era a causa de enfermedad colónica o de la vesícula biliar. Se decide inicialmente manejo conservador con reposo intestinal, analgésicos y antibioticoterapia de doble esquema con ciprofloxacino y metronidazol durante 7 días. Debido a la mejoría clínica se decide su alta con tratamiento por vía oral con los mismos antibióticos durante otros 7 días. Seis semanas después se realiza una TAC de control, que evidencia la resolución completa de la inflamación perivesicular y pericolónica. El paciente fue visto asintomático al mes y 12 meses después de su cuadro inicial.

Este caso representa una variante poco común de la enfermedad diverticular, ya que el lugar más común de afectación en caucásicos es el colon sigmoide, a diferencia de lo que ocurre en los asiáticos, en los que el lugar más común es el colon derecho<sup>1</sup>. Tres factores principales se conocen como los causantes de la enfermedad diverticular: motilidad intestinal desordenada, una dieta baja en fibra y anomalías en la estructura de la pared intestinal<sup>2</sup>.

La enfermedad diverticular en el colon transversal o ángulo hepático, descrita por primera vez en 1944 por Thompson y Fox, es extremadamente infrecuente<sup>3</sup>. Conforma solamente del 5 al 10% de todas las diverticulitis en el intestino grueso, y la inflamación o perforación de los divertículos en esta zona es muy rara, ocurriendo únicamente en el 0.5-2.7% de los casos<sup>4</sup>. El diagnóstico presuntivo más comúnmente relacionado en pacientes con