

Responsabilidades éticas

Los autores declaran que para esta investigación no se han realizado experimentos en seres humanos ni en animales.

Los autores declaran que han seguido los protocolos de su centro de trabajo sobre la publicación de datos de pacientes y que se ha preservado en todo momento su anonimato.

El consentimiento informado no se solicitó para la publicación de este caso, porque en el presente artículo no se publican datos personales que permitan identificar al paciente.

Financiación

El manuscrito no fue patrocinado.

Bibliografía

- Xu-Ting Z, Jian-Guo H, Tao L, et al. Gastric Crohn's disease?: A rare cause of intermittent abdominal pain and vomiting. *Am J Med.* 2017;130:181-5.
- Torres J, Mehandru S, Colombel J, et al. Crohn's disease. *Lancet.* 2016;6736:1-15.
- Ingle S, Hinge C, Dakhure S, et al. Isolated gastric Crohn's disease. *World J Clin Cases.* 2013;1:71-3.
- Tremaine WJ. Gastroduodenal Crohn's disease: Medical management. *Inflamm Bowel Dis.* 2003;9:127-8.

- Annunziata ML, Caviglia R, Papparella LG, et al. Upper gastrointestinal involvement of Crohn's disease?: A prospective study on the role of upper endoscopy in the diagnostic work-up. *Dig Dis Sci.* 2012;1618-23.
- van Hogezaand RA, Witte AM, Veenendaal RA, et al. Proximal Crohn's disease?: Review of the clinicopathologic features and therapy. *Inflamm Bowel Dis.* 2001;7:328-37.
- Kefalas C. Gastroduodenal Crohn's disease. *BUMC proceedings.* 2003;16:147-51.
- Mejía-Rivas M, Yamamoto-Furusho J, Remes-Troche JM, et al. Enfermedad de Crohn del tubo digestivo proximal. Una presentación rara de una enfermedad poco común en México. *Rev Gastroenterol Mex.* 2009;74:111-4.

K. Betancur Salazar^a
y G. Mosquera-Klinger^{b,*}

^a Universidad Pontificia Bolivariana, Medellín, Colombia

^b Unidad de Gastroenterología y Endoscopia Digestiva, Hospital Pablo Tobón Uribe, Medellín, Colombia

* Autor para correspondencia. Gabriel Mosquera-Klinger, calle 78B # 69-240, Hospital Pablo Tobón Uribe, Consultorio 149, número 4459000, Medellín, Colombia.
Correo electrónico: gami8203@yahoo.com
(G. Mosquera-Klinger).

<https://doi.org/10.1016/j.rgmx.2019.10.002>
0375-0906/ © 2019 Asociación Mexicana de Gastroenterología.
Publicado por Masson Doyma México S.A. Este es un artículo Open Access bajo la licencia CC BY-NC-ND (<http://creativecommons.org/licenses/by-nc-nd/4.0/>).

Diverticulitis aguda del ángulo hepático simulando un cuadro de colecistitis aguda



Acute diverticulitis of the hepatic flexure mimicking acute cholecystitis

Presentamos el caso de un paciente masculino de 56 años de edad, sin antecedentes de importancia, que acude a Urgencias por un cuadro de dolor abdominal en hipocondrio derecho de 3 días de evolución. Comenzó de forma insidiosa con una intensidad de 8/10. Se acompaña de distensión abdominal, hiporexia y náuseas, sin vómitos, fiebre ni ictericia. El dolor no presenta agravantes y disminuye parcialmente con la toma de antiespasmódicos. En la exploración física se encuentra peristalsis disminuida, abdomen globoso a expensas de distensión abdominal y dolor a la palpación en hipocondrio derecho, con signo de Murphy positivo.

El paciente presentó hemoglobina de 12.4g/dl, plaquetas de 336,000 células/mm³, leucocitos de 16,400 células/mm³ y pruebas de función hepática sin alteraciones. Se realiza ultrasonido de abdomen superior, donde se evidencia la vesícula biliar distendida con lodo biliar, con ausencia de litos, pared de 3 mm, colédoco en 5.5 mm y el resto de los parámetros dentro de la normalidad. Por continuar con el dolor, se decidió realizar una tomografía computa-

rizada (TAC) con contraste intravenoso (fig. 1). No se podía distinguir con exactitud si lo observado en la TAC era a causa de enfermedad colónica o de la vesícula biliar. Se decide inicialmente manejo conservador con reposo intestinal, analgésicos y antibioticoterapia de doble esquema con ciprofloxacino y metronidazol durante 7 días. Debido a la mejoría clínica se decide su alta con tratamiento por vía oral con los mismos antibióticos durante otros 7 días. Seis semanas después se realiza una TAC de control, que evidencia la resolución completa de la inflamación perivesicular y pericolónica. El paciente fue visto asintomático al mes y 12 meses después de su cuadro inicial.

Este caso representa una variante poco común de la enfermedad diverticular, ya que el lugar más común de afectación en caucásicos es el colon sigmoide, a diferencia de lo que ocurre en los asiáticos, en los que el lugar más común es el colon derecho¹. Tres factores principales se conocen como los causantes de la enfermedad diverticular: motilidad intestinal desordenada, una dieta baja en fibra y anomalías en la estructura de la pared intestinal².

La enfermedad diverticular en el colon transversal o ángulo hepático, descrita por primera vez en 1944 por Thompson y Fox, es extremadamente infrecuente³. Conforma solamente del 5 al 10% de todas las diverticulitis en el intestino grueso, y la inflamación o perforación de los divertículos en esta zona es muy rara, ocurriendo únicamente en el 0.5-2.7% de los casos⁴. El diagnóstico presuntivo más comúnmente relacionado en pacientes con

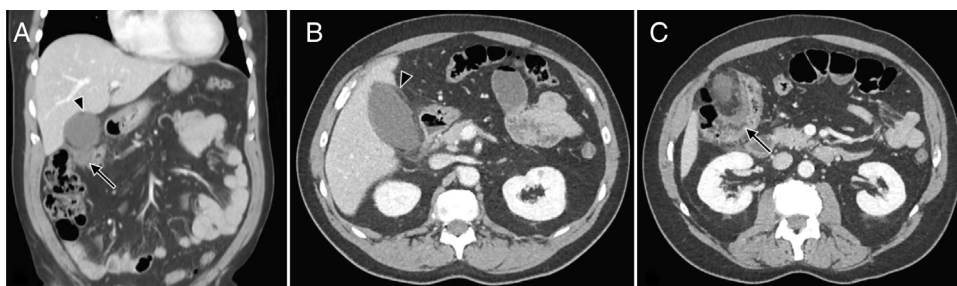

Figura 1 A. Corte coronal, presencia de cambios inflamatorios pericolecísticos (punta de flecha) y un flemón pericólico (flecha). B. Corte axial, cambios inflamatorios perivesiculares, estriación de la grasa a este nivel, datos que pudieran indicar un cuadro de colecistitis aguda. C. Corte axial, engrosamiento de la pared del colon del ángulo hepático y estriación de grasa pericolónica, con enfermedad diverticular activa.

enfermedad diverticular de colon derecho es apendicitis aguda, con algunos reportes de casos publicados⁵. Aún menos frecuente es un cuadro similar al de colecistitis aguda secundario a diverticulitis de colon derecho o transverso, como fue nuestro caso, y del cual solo conocemos un caso reportado⁴. Para confirmar el diagnóstico es necesaria una TAC en donde se observe un engrosamiento de la pared del colon y un aumento de la densidad o estriación de la grasa pericolónica; también pueden encontrarse abscesos pericolónicos y aire intramural y extraluminal⁶. En nuestro paciente, las primeras 3 características se observaron en la TAC, lo cual, aunado al aire intramural, permitió el diagnóstico definitivo. Algunos estudios indican que la diverticulitis del colon derecho es más benigna que aquella del colon izquierdo, siendo el tratamiento quirúrgico extremadamente raro y la antibioticoterapia, el tratamiento de elección en este caso⁷. Incluso se ha reportado el manejo exitoso con reposo intestinal e hidratación, sin requerir antibioticoterapia⁸. La mayoría de los pacientes que tienen un episodio de diverticulitis aguda no tendrán un nuevo episodio a lo largo de su vida y únicamente alrededor del 20% de los pacientes presentará recurrencias de la enfermedad a 5 años⁹. En la diverticulitis de colon derecho específicamente, Wegdam et al. reportaron una presencia de recurrencias de un 7% a 7 años de seguimiento⁷. En cuanto a nuestro paciente, este tuvo una recuperación completa con el tratamiento conservador y hasta la redacción de este reporte no ha presentado relapso de la enfermedad.

Este caso representa un reto para el diagnóstico clínico de diverticulitis aguda. A pesar de ser poco común, demuestra la importancia de considerar la diverticulitis de colon derecho o transverso en los diagnósticos diferenciales de colecistitis aguda. En los pacientes que presentan un cuadro clínico de dolor abdominal en el cuadrante superior derecho, pero con síntomas no concordantes con enfermedad hepatobiliar, la TAC puede ser el estudio de primera línea para poder realizar el diagnóstico. Asimismo, este método de imagen posee una gran capacidad para demostrar el engrosamiento segmentario de la pared intestinal, zonas de estenosis y complicaciones como fístulas y abscesos. Además, posee algoritmos de reconstrucción multiplanar que permiten la mejor valoración de los cambios anatómicos del tracto gastrointestinal y otros órganos abdominales¹⁰.

Finalmente, es importante destacar la adecuada respuesta al manejo conservador que han presentado

otros casos, así como nuestro paciente, evitando la morbimortalidad del manejo quirúrgico.

Responsabilidades éticas

Protección de personas y animales. Los autores declaran que para esta investigación no se han realizado experimentos en seres humanos ni en animales.

Confidencialidad de los datos. Los autores declaran que han seguido los protocolos de su centro de trabajo sobre la publicación de datos de pacientes.

Derecho a la privacidad y consentimiento informado. Los autores han obtenido el consentimiento informado de los pacientes y/o sujetos referidos en el artículo. Este documento obra en poder del autor de correspondencia.

Financiación

Este estudio no recibió ningún apoyo específico por parte de agencias de fondos, del sector público, comercial o sin ánimo de lucro.

Conflicto de intereses

Los autores declaran no tener ningún conflicto de intereses en la redacción de este manuscrito.

Referencias

1. Kim MR, Kye BH, Kim HJ, et al. Treatment of right colonic diverticulitis: The role of nonoperative treatment. *J Korean Soc Coloproctol.* 2011;26:402–6.
2. Hayes C, Coombs P, Ptasznik R. Acute right upper quadrant diverticulitis: An unusual sonographic finding in a young adult patient. *Sonography.* 2015;2:61–4.
3. Thompson GF, Fox PF. Perforated solitary diverticulum of the transverse colon: Case report. *Am J Surg.* 1944;66:280–3.
4. González Chávez AM, Garcia Vazquez A, Álvarez-Hernández DA, et al. Acute perforated transverse colon diverticulitis simulating acute cholecystitis: Case report and literature review. *Int Surg J.* 2017;4:3756–9.

5. Radhi J, Ramsay J, Boutross-Tadross O. Diverticular Disease of the Right Colon. *BMC Research Notes*. 2011;4:383. <http://dx.doi.org/10.1007/BF02616745>.
6. Lee IK. Right colonic diverticulitis. *J Korean Soc Coloproctol*. 2010;26:241–5.
7. Wegdam JA, Andeweg CS, Vuuren TMAJ, et al. Disease course of right- and left-sided diverticulitis in a Western population. *J Gastrointest Dig Syst*. 2016;6:6–11.
8. Oudenhoven LF, Koumans RK, Puylaert JB. Right colonic diverticulitis: US and CT findings-New insights about frequency and natural history. *Radiology*. 1998;208:611–8.
9. Stollman N, Smalley W, Hirano I. American Gastroenterological Association Institute guideline on the management of acute diverticulitis. *Gastroenterology*. 2015;149:1944–9.
10. Álvarez Rosell E, Ramírez Navarro SV, Paradela Ferrera C, et al. La tomografía computarizada en la evaluación de la afección inflamatoria intestinal. *Rev Haban Cienc Med*. 2013;12:438–45.

M. Gonzalez-Urquijo, A. Baca-Arzaga
y G. Lozano-Balderas*

Escuela de Medicina y Ciencias de la Salud, Tecnológico de Monterrey, Monterrey, Nuevo León, México

* Autor para correspondencia. Dr. Ignacio Morones Prieto O 3000. 64710 Monterrey, México. Teléfono: 8180201379. Correo electrónico: glozanob@gmail.com (G. Lozano-Balderas).

<https://doi.org/10.1016/j.rgmx.2019.10.003>

0375-0906/ © 2019 Asociación Mexicana de Gastroenterología. Publicado por Masson Doyma México S.A. Este es un artículo Open Access bajo la licencia CC BY-NC-ND (<http://creativecommons.org/licenses/by-nc-nd/4.0/>).

Manejo no operatorio en un paciente con traumatismo hepático contuso de grado moderado



Nonoperative management in a patient with moderate blunt liver trauma

El parénquima hepático y su vascularización son estructuras frágiles que comúnmente resultan dañadas en el traumatismo abdominal cerrado. El manejo de la lesión aislada del hígado ha sufrido importantes modificaciones y sigue en constante evolución. Mientras que la exploración quirúrgica se mantuvo como *gold standard* durante el siglo pasado y comienzos del presente, la tendencia actual es el manejo no operatorio o las resecciones hepáticas selectivas. Los hallazgos en las pruebas de imagen o el volumen de hemoperitoneo ya no determinan la elección del manejo de estas lesiones^{1,2}, mientras que la estabilidad hemodinámica, el grado de coagulopatía, la hipotermia y la acidosis son parámetros que reflejan de manera más fiable el estado clínico del paciente³. Se presenta el caso clínico de un traumatismo hepático de alto grado y su manejo no operatorio de manera exitosa.

Se trata de un paciente varón de 16 años de edad, sin antecedentes médico-quirúrgicos de interés, que sufre un traumatismo abdominal contuso tras un accidente de bicicleta, en el que se lesiona los cuadrantes superiores del abdomen con el manillar de la misma. No presenta pérdida de conocimiento. El paciente acude al servicio de urgencias hemodinámicamente estable y con los parámetros fisiológicos dentro del rango de la normalidad. A la exploración física manifiesta dolor intenso localizado en el hipocondrio derecho y epigastrio. No presenta alteraciones en los estudios de laboratorio, siendo la hemoglobina 13.3 g/dl y el hematocrito 40.7%. Se realiza una tomografía axial computarizada abdominal donde se demuestran laceraciones hepáticas al nivel de los segmentos IVa y IVb (figs. 1 y 2), sin evidencia de sangrado activo, lo que corresponde a una lesión grado III según la Clasificación del Comité de lesiones de órganos de la Asociación Americana de Cirugía del Trauma (*American Association for the Surgery of Trauma-Organ Injury Scale [AAST]*)⁴, y en la categoría de daño moderado grado II según

las guías de la Sociedad Mundial de Cirugía de Urgencias (*World Society of Emergency Surgery [WSES]*)⁵.

El paciente ingresa en la unidad de cuidados intensivos, donde permanece durante 3 días, manteniéndose hemodinámicamente estable en todo momento, sin necesidad de transfusión de hemoconcentrados o de fármacos vasopresores, con buena evolución clínica y estabilidad de los parámetros analíticos. Se decide su traslado a planta, donde

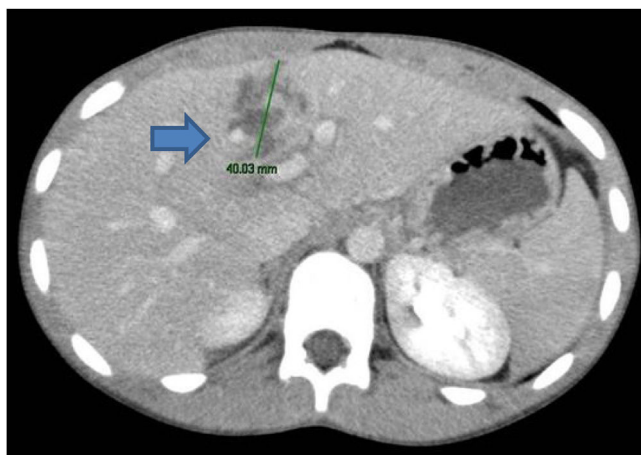

Figura 1 Corte axial (TAC) donde se evidencia laceración de 4 cm en el parénquima del segmento IVb.

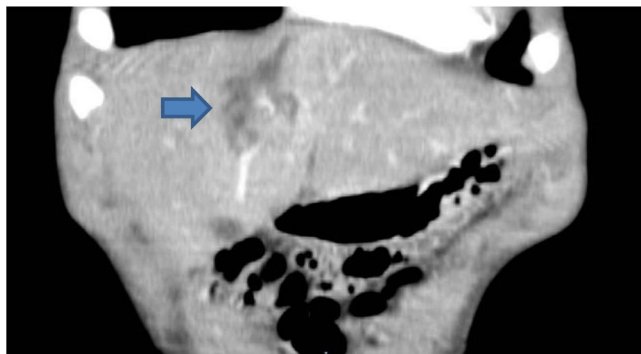


Figura 2 Corte coronal (TAC) donde se demuestra laceración de segmentos IVa y IVb.