



# REVISTA DE GASTROENTEROLOGÍA DE MÉXICO

[www.elsevier.es/rgmx](http://www.elsevier.es/rgmx)



## ARTÍCULO ORIGINAL

# Utilidad de la cápsula endoscópica en el diagnóstico de la enfermedad injerto contra huésped gastrointestinal<sup>☆</sup>



G. Blanco-Velasco<sup>a,\*</sup>, R. Palos-Cuellar<sup>a</sup>, M.R. Domínguez-García<sup>a</sup>,  
O.M. Solórzano-Pineda<sup>a</sup>, R.A. Zamarripa-Mottú<sup>a</sup>, C. Martínez-Camacho<sup>a</sup>,  
M.L. González-Bautista<sup>b</sup>, M.M. Contreras Serratos<sup>b</sup>, E. Murcio-Pérez<sup>a</sup>,  
J.M. Blancas-Valencia<sup>a</sup>, M.A. Jiménez-Ochoa<sup>b</sup> y O.V. Hernández-Mondragón<sup>a</sup>

<sup>a</sup> Servicio de Endoscopia, Hospital de Especialidades, Centro Médico Nacional Siglo XXI, Instituto Mexicano del Seguro Social

<sup>b</sup> Servicio de Hematología, Hospital de Especialidades, Centro Médico Nacional Siglo XXI, Instituto Mexicano del Seguro Social

Recibido el 6 de marzo de 2020; aceptado el 11 de junio de 2020

Disponible en Internet el 7 de agosto de 2020

### PALABRAS CLAVE

Intestino delgado;  
Cápsula endoscópica;  
Enfermedad injerto  
contra huésped

### Resumen

**Introducción y objetivo:** La enfermedad injerto contra huésped (EICH) es una complicación del trasplante de células hematopoyéticas. El intestino delgado (ID) es un área afectada del TD. La cápsula endoscópica (CE) es un procedimiento seguro y puede ser útil en el diagnóstico de EICH. El objetivo del trabajo es comparar el rendimiento diagnóstico de la CE con los hallazgos histopatológicos en EICH.

**Material y métodos:** Estudio de prueba diagnóstica retrospectivo que incluyó a todos los pacientes con sospecha de EICH con estudio histopatológico de biopsias por gastroscopia y colonoscopia y CE, entre julio de 2015 y julio de 2019. Los hallazgos de CE fueron comparados con el diagnóstico histopatológico como prueba de oro.

**Resultados:** Se incluyeron a 21 pacientes con EICH (7 [33%] mujeres; 37 [± 11.9] años). 20 (95%) tenían EICH agudo. La mediana del tiempo de tránsito gástrico fue de 55 minutos (20-113) y la del tiempo de tránsito del ID de 261 minutos (238-434). La visualización completa del ID por CE se observó en 17 casos (80.95%). Los hallazgos histopatológicos y de CE diagnosticaron EICH en 17 y 16 casos, respectivamente. El acuerdo entre hallazgos histopatológicos y de CE se identificó en 18 casos (15 positivos y 3 negativos). La sensibilidad, especificidad, valor predictivo positivo, valor predictivo negativo y rendimiento diagnóstico de la CE fue de 88%, 75%, 94%, 60% y 85%, respectivamente.

**Conclusiones:** La CE es una herramienta segura para el diagnóstico de EICH con alta sensibilidad y valor predictivo positivo, y concordancia moderada con los hallazgos histopatológicos.

© 2020 Asociación Mexicana de Gastroenterología. Publicado por Masson Doyma México S.A. Este es un artículo Open Access bajo la licencia CC BY-NC-ND (<http://creativecommons.org/licenses/by-nc-nd/4.0/>).

<sup>☆</sup> Véase contenido relacionado en DOI: <https://doi.org/10.1016/j.rgmx.2021.02.001>, Pérez-Cuadrado-Robles E. Utilidad de la cápsula endoscópica en el diagnóstico de la enfermedad injerto contra huésped gastrointestinal. Rev Gastroenterol Mex. 2021;86:213–214.

\* Autor para correspondencia. Dirección: Avenida Cuauhtémoc 330, Colonia Doctores, Delegación Cuauhtémoc, C.P. 06720, Ciudad de México, México. Teléfono: 56276900 ext. 21317.

Correo electrónico: [gerardoblancov@hotmail.com](mailto:gerardoblancov@hotmail.com) (G. Blanco-Velasco).

<https://doi.org/10.1016/j.rgmx.2020.06.005>

0375-0906/© 2020 Asociación Mexicana de Gastroenterología. Publicado por Masson Doyma México S.A. Este es un artículo Open Access bajo la licencia CC BY-NC-ND (<http://creativecommons.org/licenses/by-nc-nd/4.0/>).

**KEYWORDS**

Small bowel;  
Capsule endoscopy;  
Graft-versus-host  
disease

**Utility of capsule endoscopy in the diagnosis of gastrointestinal graft-versus-host disease****Abstract**

*Introduction and aim:* Graft-versus-host disease (GvHD) is a complication of hematopoietic cell transplantation, and the small bowel is one of the main targets in the gastrointestinal tract. Capsule endoscopy is a safe procedure and can be useful in the diagnosis of GvHD. The aim of the present study was to compare the diagnostic yield of capsule endoscopy with the histopathologic findings in GvHD.

*Materials and methods:* A retrospective diagnostic test study included all the patients with suspected GvHD that underwent gastroscopy and colonoscopy, with histopathologic evaluation of the biopsies taken, and capsule endoscopy, within the time frame of July 2015 and July 2019. Capsule endoscopy findings were compared with the histopathologic diagnosis, considered the gold standard.

*Results:* Twenty-one patients with GvHD (7 [33%] women;  $37 \pm 11.9$  years of age) were included, 20 (95%) of whom had acute GvHD. The median gastric transit time of the capsule was 55 minutes (20-113) and the median small bowel transit time was 261 minutes (238-434). The entire small bowel was visualized through capsule endoscopy in 17 cases (80.95%). The histopathologic findings and capsule endoscopy findings resulted in the diagnosis of GvHD in 17 and 16 cases, respectively. There was agreement between the histopathologic and capsule endoscopy findings in 18 cases (15 positive and 3 negative). Sensitivity, specificity, positive predictive value, negative predictive value, and diagnostic yield of capsule endoscopy were 88%, 75%, 94%, 60%, and 85%, respectively.

*Conclusions:* Capsule endoscopy is a safe tool for the diagnosis of GvHD, with high sensitivity and positive predictive value, as well as moderate agreement with histopathologic findings.

© 2020 Asociación Mexicana de Gastroenterología. Published by Masson Doyma México S.A. This is an open access article under the CC BY-NC-ND license (<http://creativecommons.org/licenses/by-nc-nd/4.0/>).

**Introducción y objetivo**

La enfermedad injerto contra huésped (EICH) es una complicación frecuente que se presenta hasta en el 20% de los pacientes posterior a un trasplante alogénico de células hematopoyéticas, en el que las células T del donador atacan los tejidos sanos del receptor<sup>1</sup>. La EICH se divide en agudo si este se presenta en los primeros 100 días del trasplante o crónico si es después de 100 días<sup>2</sup> y puede afectar diferentes órganos como son la piel, el hígado y el tracto gastrointestinal provocando un deterioro sistémico con una alta morbimortalidad<sup>3</sup>.

La afectación de la EICH al tracto gastrointestinal suele presentarse con diarrea secretora, pero también puede producir vómito, anorexia y dolor abdominal. La presencia de hemorragia se asocia a mal pronóstico y es resultado de la ulceración de la mucosa<sup>4</sup>. La afectación de la mucosa es en parches, por este motivo puede pasar desapercibida por la endoscopia al observarse mucosa de aspecto normal<sup>5</sup>.

Tanto la endoscopia superior como la colonoscopia son dos herramientas recomendadas en el estudio de la EICH gastrointestinal. La afectación del tubo digestivo alto y bajo se afectan de forma simultánea en la EICH. La tasa de concordancia entre las biopsias tomadas en el mismo momento del tubo digestivo alto y bajo es de 59 a 83%<sup>6</sup>.

El intestino delgado (ID) es el área más afectada por la EICH, ya que es el órgano inmune de mayor extensión<sup>7</sup>. La EICH puede afectar al ID en su totalidad o por segmentos.

Las lesiones generalmente identificadas en el ID son edema, eritema, erosiones, úlceras y hemorragia<sup>8</sup>. La cápsula endoscópica (CE) es una herramienta endoscópica no invasiva que permite observar la totalidad del ID. Diversos estudios han demostrado la utilidad de la CE en el diagnóstico de la EICH gastrointestinal<sup>9</sup>. El objetivo de este trabajo es valorar la utilidad de la CE como prueba diagnóstica en la EICH gastrointestinal.

**Material y métodos**

Estudio de prueba diagnóstica retrospectivo en el que se incluyeron todos los pacientes con sospecha de EICH posterior a trasplante de médula ósea a los que se les realizó gastroscopia y colonoscopia con toma de biopsias y CE (Pillcam SB3, Given Imaging, Yokneam, Israel) con un periodo menor a una semana entre ambos procedimientos, entre julio del 2015 y julio del 2019, en el Servicio de Endoscopia del Hospital de Especialidades del Centro Médico Nacional Siglo XXI, Instituto Mexicano del Seguro Social. Se excluyeron del estudio aquellos pacientes a los que no se había descartado citomegalovirus u otra infección oportunista previo a la colocación de la CE.

Las CE se consideraron como positivas para EICH cuando se detectó alguna de las siguientes lesiones: eritema, erosiones, úlceras, denudación de la mucosa, estenosis o hemorragia y se compararon contra el reporte histopatológico de las biopsias de estómago, duodeno, colon e íleon

terminal realizadas durante los procedimientos de gastroscopia y colonoscopia. Todas las CE fueron leídas a una velocidad de 10 imágenes por segundo por un endoscopista con una experiencia de más de 500 cápsulas leídas.

### Tamaño de muestra

Se realizó el cálculo del tamaño de muestra con la fórmula de una proporción con un intervalo de confianza del 95% y un poder del 80% con base a los 12 trasplantes de médula ósea que se realizan anualmente en el hospital y calculando que el 20% de los pacientes presentarían EICH, quedando el tamaño de muestra en 11 pacientes por grupo. Al ser sometidos todos los pacientes a las dos pruebas diagnósticas el tamaño de muestra final es de 11 pacientes. Sin embargo, para incrementar la población se decidió agregar en el estudio a todos los pacientes disponibles.

### Análisis estadístico

Se evaluó la distribución de las variables cuantitativas por la prueba de Shapiro-Wilk. Se documentaron las características demográficas de los pacientes y se expresaron los resultados en proporciones para las variables cualitativas. Las variables cuantitativas con distribución normal se expresaron con la media como tendencia de medida central y la desviación estándar como medida de dispersión, para las variables de libre distribución se utilizó la mediana y los rangos intercuartiles (25-75). Se realizó una tabla de dos por dos para analizar la sensibilidad, especificidad, valor predictivo positivo (VPP) y valor predictivo negativo (VPN) de las CE comparándolos contra la gastroscopia y colonoscopia sin toma de biopsias y con el estándar de oro que es la histopatología. Posteriormente se realizó un subanálisis en el que se analizó la concordancia utilizando el coeficiente de Kappa de Cohen entre la clasificación endoscópica de Brand para los hallazgos por CE dividiéndolos en grado 0 (normal), grado I (leve pérdida de la vasculatura y/o leve eritema), grado II (moderado eritema difuso o nodularidad), grado III (erosiones o friabilidad de la mucosa), grado IV (descamación, ulceración y denudación de la mucosa)<sup>10</sup>; con la clasificación histopatológica de EICH descrita por Lerner en: grado I (células epiteliales apoptóticas aisladas, sin pérdida de cripta), grado II (pérdida de criptas aisladas, sin pérdida de criptas contiguas), grado III (pérdida de 2 o más criptas contiguas) y grado IV (pérdida extensa de criptas con denudación de la mucosa)<sup>11</sup>. Se utilizó el programa SPSS versión 21.0.

### Consideraciones éticas

Todos los pacientes incluidos permanecen en el anonimato y se cuenta con el consentimiento informado firmado de ellos. La investigación cumple con la normativa vigente en investigación bioética y fue autorizado por el Comité Local de Ética e Investigación del Hospital (R-2020-3601-005).

### Resultados

Se incluyeron a 21 pacientes, la media de edad fue de 37 años ( $\pm 11.9$ ), 7 pacientes eran de sexo femenino (33%) y en

20 casos (95.2%) la EICH era aguda. La mediana del tiempo de tránsito gástrico fue de 55 min (20-113), a 8 (38%) pacientes se les administró metoclopramida (10 mg IV) a la hora de la ingesta de la CE ya que esta no había avanzado a duodeno y en 5 casos (23.8%) se avanzó la CE por endoscopia con ayuda de asa de polipectomía ya que no se logró el avance a pesar de la metoclopramida a las 2 h de la ingesta. La mediana del tiempo de tránsito intestinal fue de 261 min (238-434) y se logró la visualización completa del ID por CE en 17 pacientes (80.95%). No se presentaron complicaciones asociadas a la CE.

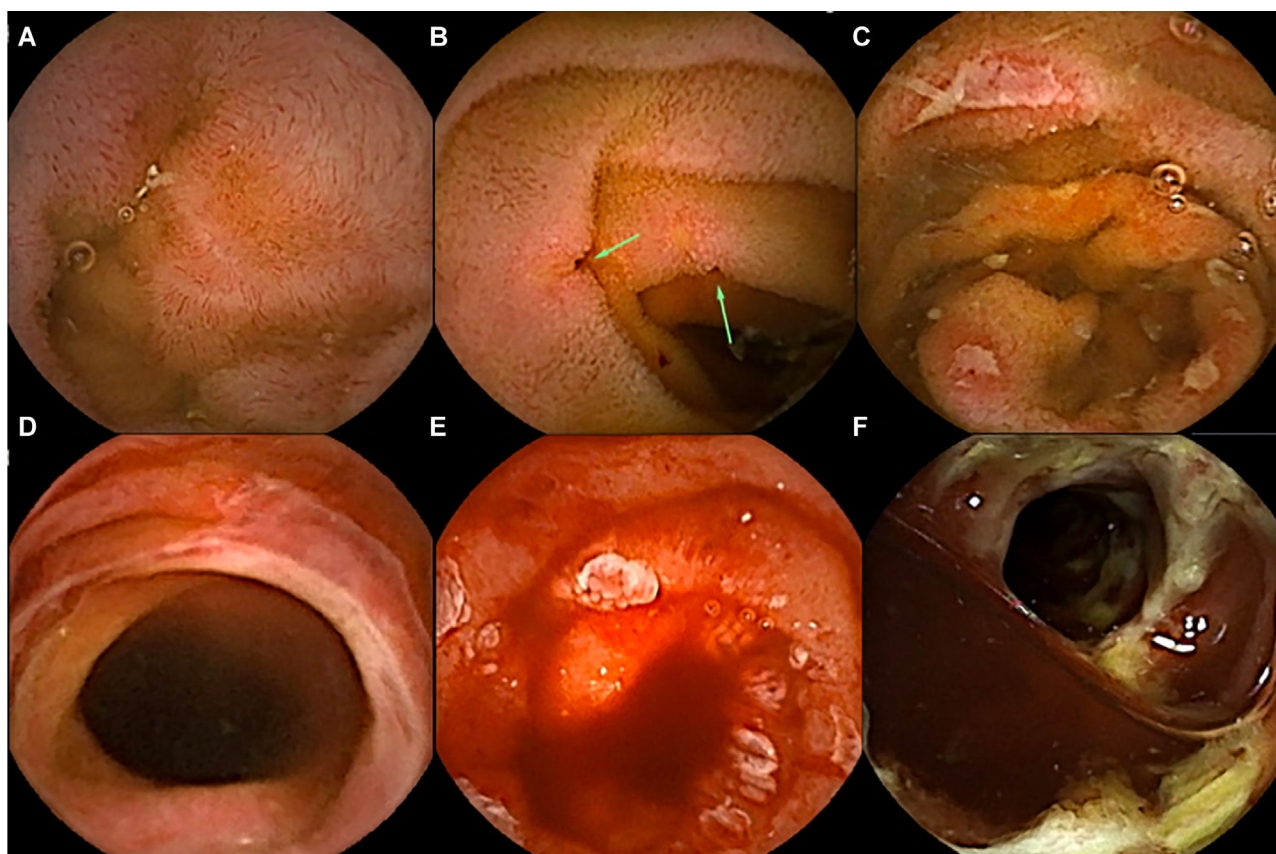
De los 21 casos, se hizo el diagnóstico de EICH por histopatología en 17 casos y por CE en 16. La coincidencia por ambos métodos fue en 18 casos (15 positivos y 3 negativos). Utilizando la Kappa de Cohen se observó una concordancia moderada de 0.57 entre el resultado histopatológico y el de CE. Los hallazgos por CE utilizando la clasificación de Brand fueron grado II en un caso, grado III en 4 casos y grado IV en 11 casos. No se identificó ninguna lesión grado I (fig. 1) La CE comparada contra el estudio histopatológico mostró una sensibilidad del 88%, especificidad del 75%, VPP del 94% y VPN del 60% (tabla 1). En el subanálisis la concordancia entre la clasificación endoscópica de Brand y la clasificación histopatológica de EICH descrita por Lerner fue leve con un Kappa de 0.12, coincidiendo solo en 7 casos (tabla 2).

Los estudios de gastroscopia y la colonoscopia con ileoscopia observaron hallazgos compatibles con EICH, principalmente erosiones, úlceras y/o hemorragia activa en 12 de los 21 casos (3 en gastroscopia y 11 en colonoscopia). En 11 de estos casos el diagnóstico de EICH se confirmó por histopatología. En un caso se observaron úlceras aftoides en íleon terminal pero se descartó el diagnóstico de EICH por histopatología. Este paciente también fue diagnosticado como EICH por CE. Los estudios endoscópicos (gastroscopia y colonoscopia) sin toma de biopsias mostraron una sensibilidad del 64%, especificidad de 75%, VPP de 91% y VPN del 33% para el diagnóstico de EICH comparado con histopatología (tabla 3). El rendimiento diagnóstico de la CE fue superior al rendimiento diagnóstico de la panendoscopia y colonoscopia sin toma de biopsias (85% vs. 66%;  $p=0.026$ ).

### Discusión y conclusiones

Los pacientes con EICH han mostrado en diversos estudios un retraso en el vaciamiento gástrico. Varadarajan et al.<sup>12</sup> observaron un retraso en el tiempo de tránsito gástrico de la CE en el 45% de los pacientes de su serie que incluyó 11 pacientes con EICH, ellos catalogaron como retraso en el vaciamiento cuando la cápsula pasaba más de dos h en el estómago. En nuestra serie, el 23.8% de las CE tuvieron un retraso en el vaciamiento gástrico requiriendo de endoscopia para su avance. El porcentaje de esta serie fue probablemente inferior debido a que se administró metoclopramida en aquellos pacientes en los que la cápsula no había avanzado a la hora de su ingesta.

La CE es un método útil para el diagnóstico de EICH, si lo comparamos contra el estándar de oro que es el histopatológico, como lo demostró Pérez-Cuadrado et al.<sup>10</sup> en la mayor serie que existe de CE en EICH, donde identificó una sensibilidad de 86.21%, especificidad de 78.57% y VPP de 80.64% y VPN de 84.82%. Nuestro estudio mostró una sensibilidad



**Figura 1** Imágenes de cápsula endoscópica de intestino delgado en pacientes con enfermedad injerto contra huésped gastrointestinal. a) Eritema difuso y puntos rojos. b) Úlceras en sacabocado. c) Úlceras cubiertas de fibrina. d) Desfacelación de la mucosa. e) Mucosa denudada y hemorragia activa. f) Estenosis ulcerada.

**Tabla 1** Diagnóstico de enfermedad injerto contra huésped por histopatología y por cápsula endoscópica

	Histopatología (+)	Histopatología (-)	
Cápsula Endoscópica (+)	15	1	VPP94%
Cápsula Endoscópica (-)	2	3	VPN60%
	Sensibilidad 88%	Especificidad 75%	

VPN: valor predictivo negativo; VPP: valor predictivo positivo.

**Tabla 2** Concordancia entre grado histopatológico de Lerner y grado endoscópico de Brand por cápsula endoscópica

	Grado histopatológico				
	No	I	II	III	IV
<i>Grado endoscópico</i>					
No	3	2	0	0	0
I	0	0	0	0	0
II	0	0	0	0	1
III	0	0	0	1	3
IV	1	4	2	1	3

**Tabla 3** Diagnóstico de enfermedad injerto contra huésped por histopatología y por hallazgos en gastroscopia y colonoscopia

	Histopatología (+)	Histopatología (-)	
Gastroscopia y/o colonoscopia (+)	11	1	VPP91%
Gastroscopia y/o colonoscopia (-)	6	3	VPN33%
	Sensibilidad 64%	Especificidad 75%	

VPN: valor predictivo negativo; VPP: valor predictivo positivo.

y especificidad similares (88 y 75%), sin embargo, nuestro VPN fue inferior (60%), con un VPP superior (94%). También al igual que en nuestra serie, Pérez-Cuadrado et al., mostró que el rendimiento diagnóstico de la CE es estadísticamente superior a la gastroscopia y colonoscopia sin toma de biopsias.

La concordancia entre el resultado de la CE y el resultado histopatológico fue moderada, esto puede ser debido a la gran variedad de hallazgos que se identifican en la mucosa intestinal en pacientes con EICH, que van desde leve eritema hasta ulceración y denudación de la mucosa. También en estudios previos se ha observado que no existe correlación entre el grado histopatológico de la EICH y el grado de los hallazgos endoscópicos<sup>11</sup>. En este trabajo se demostró que tampoco existe correlación entre los grados histopatológicos y los de la CE, ya que la concordancia entre ambos fue leve.

Una ventaja de la CE sobre la histopatología es que por CE el diagnóstico se puede obtener en menos de 24 h de la colocación, mientras que el diagnóstico histopatológico suele ser más tardío (> 2 días), variando del centro donde se realice. Esto se refleja en que el paciente puede iniciar su tratamiento de forma temprana.

Las limitaciones de nuestro estudio son que es un estudio retrospectivo y el número de pacientes, si bien la patología no es muy común. Con los resultados obtenidos en este trabajo podemos concluir que la CE es una herramienta útil para el diagnóstico de la EICH, con una alta sensibilidad y VPP.

### Financiación

No se recibió patrocinio de ningún tipo para llevar a cabo este artículo.

### Conflicto de intereses

Los autores declaran no tener ningún conflicto de intereses.

### Referencias

1. Funke VAM, Rodríguez Moreira MC, Vigorito AC. Acute and chronic Graft-versus-host disease after hematopoietic stem

cell transplantation. *Rev Assoc Med Bras.* 2016;62:44–50, <http://dx.doi.org/10.1590/1806-9282.62.suppl1.44>.

2. Naymagon S, Naymagon L, Wong SY, et al. Acute graft-versus-host disease of the gut: considerations for the gastroenterologist. *Nat Rev Gastroenterol Hepatol.* 2017;14:711–26, <http://dx.doi.org/10.1038/nrgastro.2017.126>.

3. Tamaki M, Nakasone H, Misaki Y, et al. Outcome of gastrointestinal graft-versus-host disease according to the treatment response. *Ann Hematol.* 2018;97:1951–60, <http://dx.doi.org/10.1007/s00277-018-3385-7>.

4. Ferrara JLM, Levine JE, Reddy P, et al. Graft-versus-host-disease. *Lancet.* 2009;373:1550–61, [http://dx.doi.org/10.1016/S0140-6736\(09\)60237-3](http://dx.doi.org/10.1016/S0140-6736(09)60237-3).

5. Ponc R, Hackman RC, McDonald GB. Endoscopic and histologic diagnosis of intestinal graft-versus-host disease after marrow transplantation. *Gastrointest Endosc.* 1999;49:612–21, [http://dx.doi.org/10.1016/S0016-5107\(99\)70390-1](http://dx.doi.org/10.1016/S0016-5107(99)70390-1).

6. Cloutier J, Wall DA, Paulsen K, et al. Upper versus lower endoscopy in the diagnosis of graft-versus-host disease. *J Clin Gastroenterol.* 2017;51:701–6.

7. Gómez-Espin R, López-Higueras A, Gallego P, et al. Utilidad de la cápsula endoscópica de intestino delgado en la enfermedad de injerto contra huésped (EICH). *RAPD online.* 2012;35:87–92.

8. Blanco-Velasco G, Cuba-Sascó C, Hernández-Mondragón OV, et al. Gastrointestinal graft-versus-host disease What is the role of capsule endoscopy? A case series. *Rev Gastroenterol Mex.* 2017;82:191–2, <http://dx.doi.org/10.1016/j.rgmx.2016.02.005>.

9. Malard F, Mohty M. New insight for the diagnosis of gastrointestinal acute graft-versus-host disease. *Mediators Inflamm.* 2014;2014:701013, <http://dx.doi.org/10.1155/2014/701013>.

10. Pérez-Cuadrado-Robles E, Castilla-Llorente C, Quénéhervé L, et al. Short article: capsule endoscopy in graft-versus-host disease. *Eur J Gastroenterol Hepatol.* 2017;29:423–7, <http://dx.doi.org/10.1097/MEG.0000000000000809>.

11. Washington K, Jagasia M. Pathology of graft-versus-host disease in the gastrointestinal tract. *Hum Pathol.* 2009;40:909–17.

12. Varadarajan P, Dunford LM, Thomas JA, et al. Seeing what's out of sight: wireless capsule endoscopy's unique ability to visualize and accurately assess the severity of gastrointestinal graft-versus-host-disease. *Biol Blood Marrow Transplant.* 2009;15:643–8, <http://dx.doi.org/10.1016/j.bbmt.2009.02.002>.