

C.A. Morales-Morales^{a,b}, M. González-Urquijo^{a,b,*},
E. Quevedo-Fernández^{a,b} y G. Gil-Galindo^b

^a *Tecnológico de Monterrey, Escuela de Medicina y Ciencias de la Salud, Monterrey, Nuevo León, México*

^b *Hospital Metropolitano Dr. Bernardo Sepúlveda, San Nicolás de los Garza, Nuevo León, México*

* Autor para correspondencia. Tecnológico de Monterrey, Escuela de Medicina y Ciencias de la Salud, Dr. Ignacio Morones Prieto O 3000, Monterrey, 64710, México.
Correo electrónico: mauriciogzzu@gmail.com
(M. González-Urquijo).

<https://doi.org/10.1016/j.rgmx.2020.09.001>

0375-0906/ © 2020 Asociación Mexicana de Gastroenterología.

Publicado por Masson Doyma México S.A. Este es un artículo Open Access bajo la licencia CC BY-NC-ND (<http://creativecommons.org/licenses/by-nc-nd/4.0/>).

Síndrome de Allgrove en lactante: alacrimia, acalasia, sin insuficiencia suprarrenal



Allgrove syndrome in a toddler: Alacrima and achalasia, with no adrenal insufficiency

El síndrome de Allgrove (SA) es un trastorno neuroendocrino progresivo de etiología desconocida, herencia autosómica recesiva, caracterizado por acalasia, alacrimia, insuficiencia adrenal, incluso alteraciones autonómicas y neurológicas; con mutaciones homocigóticas en el gen AAAS localizado en el cromosoma 12q13 que codifica la proteína ALADIN (la mutación más reportada a nivel mundial es la c.1331+1G>A), y prevalencia estimada en 1/1,000,000 personas^{1,2}.

Paciente femenina, de 1 año 9 meses de edad, padres y hermano mayor sanos, no consanguinidad; segunda gesta a término, peso 3.075 kg, longitud 48 cm, no hipoxia perinatal. Desde su nacimiento, ausencia de lágrimas; desnutrición (ganancia de 900 g en 18 meses); vómito desde los 9 meses de edad (diario, abundante, posprandial inmediato de alimentos no digeridos) y disfagia a sólidos (ingesta de 65 kcal/kg/día). Recibió sin mejoría procinético, inhibidor de bomba de protones (IBP) y fórmula extensamente hidrolizada.

El examen físico mostró: peso 6.2 kg, longitud 74 cm, perímetro cefálico 43 cm, sin fascias características, alopecia parcial, sin lágrimas, atrofia y debilidad muscular generalizada, retraso global del desarrollo psicomotor (RGDP) y desnutrición crónica grave. No se observó hiperpigmentación cutánea.

Se admitió para recuperación nutricional con alimentación enteral de acuerdo con las directrices de la Organización Mundial de la Salud para el tratamiento hospitalario de niños con desnutrición grave. La serie esofagogastroduodenal (SEGD) mostró imagen en «pico de ave» (fig. 1). La endoscopia evidenció dilatación esofágica distal con residuos alimentarios. La manometría esofágica de alta resolución concluyó acalasia esofágica (AE) tipo I (fig. 2). La prueba de Schirmer fue positiva y los niveles de hormona adenocorticotropa (ACTH) y cortisol, normales.

Fue sometida, sin complicaciones, a una cardiomiectomía de Heller con funduplicatura parcial anterior tipo Dor por vía laparoscópica; 14 meses después presentó disfagia a sólidos; se observó ligera dilatación esofágica distal y se dilató con balón hidroneumático a 10 mm a nivel del esfínter esofágico inferior (EEI).

Actualmente, con 4 años 2 meses de edad, presenta adecuada distensibilidad esofágica, sin estenosis y pliegue quirúrgico funcional; mejoría nutricional (desnutrición crónica leve) con velocidad de crecimiento 6.5 cm/año; sin defecto epitelial corneal y sin insuficiencia adrenal. Recibe terapia física y ocupacional por RGDP, bajo tratamiento procinético y dieta licuada artesanal por regurgitaciones.

Existen pocos reportes pediátricos en Latinoamérica. Este se trataría del primer reporte de SA en lactante latinoamericana. De lo publicado en México, la alacrimia se presentó como primer síntoma, seguido de acalasia; la insuficiencia adrenal se documentó a los 5 años de edad en uno de 3 pacientes; otro cursó con disfunción neurológica periférica y autonómica³⁻⁵.

Los recién nacidos a término presentan lágrimas desde el primer día de vida, producción desarrollada completamente entre la 1-7 semanas de vida. La alacrimia se considera un

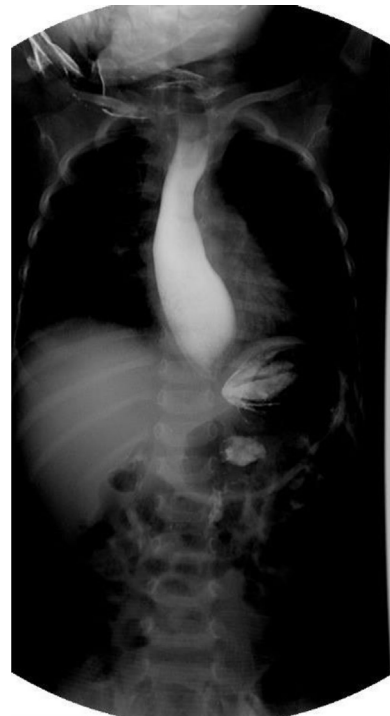

Figura 1 Serie esofagogastroduodenal que muestra esófago dilatado a nivel de la unión esofagogástrica, disminución acentuada de la luz esofágica distal e imagen en «pico de ave».




Figura 2 Manometría esofágica de alta resolución. Acalasia tipo I. Nótese la coordinación entre la contracción faríngea y la relajación del esfínter esofágico superior con cada trago y la ausencia tanto de peristalsis del cuerpo esofágico como la relajación del EEI. PIR media 22 mmHg (normal <20), ausencia de peristalsis de cuerpo esofágico en 100% de las degluciones, ausencia de relajación del EEI, presión media del EEI 48 mmHg (normal 10-45); ICD medio 160 mmHg/cm/s (normal 450-8,000). EEI: esfínter esofágico inferior; ICD: integral de contractilidad distal; PIR: presión integrada de relajación.

síntoma temprano del SA, lo que debe conducir a considerarlo como diagnóstico diferencial⁶.

La AE es un trastorno de motilidad con prevalencia anual estimada en 0.18/100,000 niños, cursa con vómito, disfagia y pérdida ponderal, síntomas documentados en nuestra paciente secundarios a AE y derivando en desnutrición grave. El 46.1% de los casos presenta tos crónica, que suele confundirse con enfermedad por reflujo gastroesofágico, y hasta la mitad recibe procinéticos e IBP antes del diagnóstico, como ocurrió en este escenario⁷. El Colegio Americano de Gastroenterología establece que debe sospecharse en pacientes con disfagia a líquidos y sólidos, y en aquellos con regurgitaciones que no respondan a prueba terapéutica con IBP a dosis adecuada⁸. La SEG-D como imagen de primera línea apoya el diagnóstico de AE, pero puede resultar negativa hasta en un tercio de los casos. Es útil para evaluar cambios tardíos que tienen implicaciones en el tratamiento. Se recomienda a todos los pacientes evaluación endoscópica de la unión gastroesofágica para descartar obstrucción mecánica o pseudoacalasia y aquellos sin evidencia de obstrucción deben someterse a manometría convencional o de alta resolución, esta última estándar de oro para diagnóstico, la cual no solo ha mejorado la capacidad diagnóstica, sino también nuestra capacidad para guiar el tratamiento en el tipo de AE⁸. Existen abordajes terapéuticos para AE enfocados en reducir la presión del EEI y facilitar el vaciamiento gástrico. Hay medidas con efecto temporal como aplicación de toxina botulínica y, para pacientes con alto riesgo quirúrgico (que no son candidatos a anestesia), administración por vía oral de bloqueadores de canales de calcio, y tratamientos de efecto prolongado como dilatación esofágica y esofagiotomía (con o sin funduplicatura)⁹. El tratamiento de elección para la AE es todavía controversial, heterogéneo e involucra a un equipo multidisciplinario; muchos recomiendan la miotomía tipo Heller vía laparoscópica y otros, la dilatación esofágica, en función del subtipo de AE¹⁰. En general, se recomienda discutir las opciones con la familia, tomando en consideración la experiencia del centro donde se trata al paciente. No existen muchos estudios pediátricos que reporten los resultados de intervenciones de efecto duradero.

La crisis adrenal es la primera causa de mortalidad en el SA, ocurre como episodios de hipoglucemia e hiperpigmentación progresiva, y se limita mayormente a deficiencia de glucocorticoides¹¹. Es importante destacar que la insuficiencia suprarrenal resistente a ACTH como parte de la tríada clásica es evidente a fines de la primera década de vida, pudiendo presentarse 5-10 años posteriores al inicio de síntomas de AE, desarrollarse durante la infancia tardía, adolescencia e incluso edad adulta^{12,13}. Por lo anterior, se sugiere monitorización continua de electrolitos séricos, especialmente durante eventos de estrés¹¹.

Desafortunadamente, nuestra limitante es que no fue posible obtener el estudio genético por razones económicas, que refleja la práctica clínica real. Esta enfermedad es genéticamente muy heterogénea y existen casos descritos de pacientes diagnosticados sin mutaciones en el gen AAAS, por lo que pudiera haber otros genes implicados². Sin embargo, el diagnóstico de acalasia está confirmado, la paciente está recibiendo el tratamiento adecuado a pesar de su temprana edad y consideramos que nuestro reporte ayudará a otros a identificar estos casos para evitar retrasos en el diagnóstico, sobre todo en niños menores de 2 años de edad que inician con síntomas inespecíficos.

Por lo raro de esta condición, debemos tener alto índice de sospecha, enfatizar en una historia clínica adecuada y conocer el abordaje de uno de los síntomas más frecuentes en población pediátrica.

Responsabilidades éticas

Los autores declaran que este artículo no contiene información personal que permita identificar al paciente. Debido a que se realiza revisión de expediente clínico no amerita autorización del Comité de Ética.

Financiación

El presente trabajo no ha recibido ayudas específicas provenientes de agencias del sector público, sector comercial o entidades sin ánimo de lucro.

Conflicto de intereses

Los autores declaran no haber tenido ningún tipo de conflicto de intereses.

Agradecimientos

Dra. Alejandra Consuelo Sánchez, Departamento de Gastroenterología y Nutrición, Hospital Infantil de México Federico Gómez, Ciudad de México, México.

Referencias

- Erginel B, Gün F, Kocaman H, et al. Three cases of triple A syndrome (Allgrove syndrome) in pediatric surgeon view. *Acta Chir Belg.* 2016;116:119–21, <http://dx.doi.org/10.1080/00015458.2016.1139835>.
- Capataz Ledesma M, Méndez Pérez P, Rodríguez López R, et al. Síndrome de Allgrove (triple A). Hallazgo de una mutación no descrita en el gen AAAS. *An Pediatr (Barc).* 2013;78:109–12, <http://dx.doi.org/10.1016/j.anpedi.2012.06.009>.
- García Compeán D, Ramón Martínez H, Villegas González MJ, et al. Acalasia, alacrima sin insuficiencia suprarrenal, con disfunción neurológica periférica y autonómica (síndrome de Allgrove). *Rev Gastroenterol Mex.* 1998;63:33–6.
- Martínez Guzmán O, Hernández Abrego MP, Villanueva Mendoza C. Síndrome de Allgrove: reporte de un caso. *Bol Med Hosp Infant Mex.* 2009;66:76–9.
- González Rodríguez RI, Serrano Mendoza M, Montiel Jarquín AJ, et al. Síndrome de Allgrove. Informe de un caso. *Rev Fac Med UNAM.* 2016;59:16–9.
- Foster C, Choudhary A. Severe malnutrition causing superior mesenteric artery syndrome in an adolescent with triple A syndrome. *J Pediatr Endocrinol Metab.* 2016;29:1221–4, <http://dx.doi.org/10.1515/jpem-2015-0373>.
- Hallal C, Kieling CO, Nunes DL, et al. Diagnosis, misdiagnosis, and associated diseases of achalasia in children and adolescents: A twelve-year single center experience. *Pediatr Surg Int.* 2012;28:1211–7, <http://dx.doi.org/10.1007/s00383-012-3214-3>.
- Zaninotto G, Bennett C, Boeckstaens G, et al. The 2018 ISDE achalasia guidelines. *Dis Esophagus.* 2018;31:1–29, <http://dx.doi.org/10.1093/dote/doy071>.
- Grabowski A, Korlacki W, Pasierbek M, et al. Pediatric achalasia. Single-center study of interventional treatment. *Prz Gastroenterol.* 2017;12:98–104, <http://dx.doi.org/10.5114/pg.2016.64845>.
- Van Lennep M, van Wijk MP, Omari TI, et al. Clinical management of pediatric achalasia: A survey of current practice. *J Pediatr Gastroenterol Nutr.* 2019;68:521–6, <http://dx.doi.org/10.1097/MPG.0000000000002221>.
- Brown B, Agdere L, Muntean C, et al. Alacrima as a harbinger of adrenal insufficiency in a child with Allgrove (AAA) syndrome. *Am J Case Rep.* 2016;17:703–6, <http://dx.doi.org/10.12659/ajcr.899546>.
- Kurnaz E, Duminuco P, Aycan Z, et al. Clinical and genetic characterisation of a series of patients with triple A syndrome. *Eur J Pediatr.* 2018;177:363–9, <http://dx.doi.org/10.1007/s00431-017-3068-8>.
- Pedreira CC, Zacharin MR. Allgrove syndrome: When a recognizable pediatric disorder occurs in adulthood. *Med J Aust.* 2004;180:74–5.

Y. Rivera-Suazo^{a,*}, M.X. Espriu-Ramírez^a, S.A. Trauernicht-Mendieta^a y L. Rodríguez^b

^a Departamento de Gastroenterología y Nutrición, Hospital Infantil de México Federico Gómez, Ciudad de México, México

^b Departamento de Gastroenterología, Hepatología y Nutrición Pediátrica, Unidad de Procedimientos, Yale University School of Medicine, New Haven, Connecticut, Estados Unidos

* Autor para correspondencia. Hospital Star Médica Infantil Privado, Viaducto Río Becerra 97, consultorio 506, Nápoles, Benito Juárez, código postal 03810, Ciudad de México, México. Teléfono: 5553401000, extensión 2518. Correo electrónico: rivera.suazo@outlook.com (Y. Rivera-Suazo).

<https://doi.org/10.1016/j.rgmx.2020.09.003>
0375-0906/ © 2020 Asociación Mexicana de Gastroenterología. Publicado por Masson Doyma México S.A. Este es un artículo Open Access bajo la licencia CC BY-NC-ND (<http://creativecommons.org/licenses/by-nc-nd/4.0/>).

Reporte de caso: hallazgo de neumatosis gástrica en tomografía axial computarizada como signo de isquemia gástrica secundaria a probable trombosis en paciente con enfermedad renal crónica



Finding of gastric pneumatosis on a computed tomography scan as a sign of gastric ischemia secondary to probable thrombosis in a patient with chronic kidney disease: A case report

La frecuencia de la isquemia gástrica es baja debido a la rica vascularización del estómago; puede ser causada por insuficiencia vascular, trombosis, vasculitis, etc.¹ Factores como la edad avanzada, el tabaquismo y la diabetes pueden dismi-

nuir la circulación gástrica y esplénica^{1,2}. Los síntomas más comunes comprenden dolor abdominal, sangrado y alteraciones del estado mental¹. En los exámenes de laboratorio suele hallarse leucocitosis, elevación de la proteína C reactiva y enzimas hepáticas³. La neumatosis se caracteriza por la presencia de vesículas de gas en la pared intestinal⁴; en un metaanálisis de los últimos 5 años se encontró una frecuencia de solo 500 casos, de los cuales el 30% han sido reportados en EE. UU. y en Latinoamérica han sido descritos el 1.14%⁵. Su fisiopatología es poco clara, aunque existen 2 teorías importantes: *la mecánica*, que sugiere que el aumento de la presión intraluminal fuerza la entrada de aire en la pared gastrointestinal a través de defectos mucosos y *la bacteriana*, que dice que resulta de la acumulación de gas producido por bacterias luego de su translocación⁶. Generalmente sus manifestaciones y los estudios de gabinete no son concluyentes, por lo que es necesario realizar una cirugía exploratoria para llegar al diagnóstico². La neu-