



# REVISTA DE GASTROENTEROLOGÍA DE MÉXICO

[www.elsevier.es/rgmx](http://www.elsevier.es/rgmx)



## IMAGEN CLÍNICA EN GASTROENTEROLOGÍA

### Manejo de hemangioma rectal mediante embolización

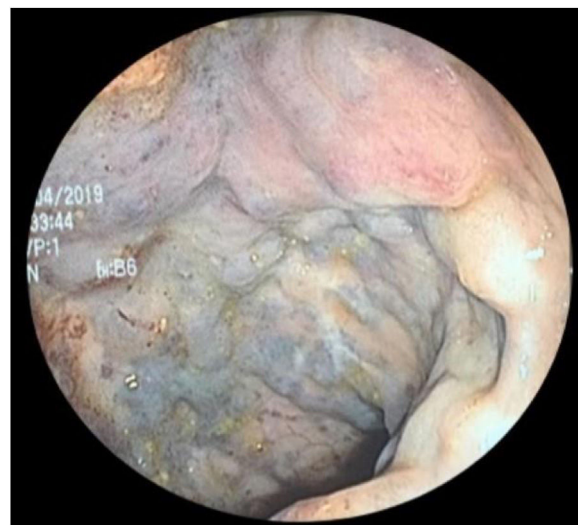### Treatment of rectal hemangioma through embolization

A.M. Gloria-Rivas<sup>a</sup>, N. Pérez-Carrillo<sup>a</sup> y R. O'Farril-Anzures<sup>b,\*</sup>

<sup>a</sup> Servicio de Cirugía General, Hospital Central Sur de Alta Especialidad de PEMEX, Ciudad de México, México

<sup>b</sup> Servicio de Coloproctología, Hospital Central Sur de Alta Especialidad de PEMEX, Ciudad de México, México

Femenina de 34 años inicia su padecimiento hace nueve años con rectorragia intermitente, evacuaciones con moco y anemia ferropénica, se le realiza colectomía subtotal con íleo-recto anastomosis por sospecha de colitis ulcerativa; en sus citas de revisión se mantuvo con hemotransfusiones por persistencia de hemorragia, hospitalizándola para estabilización y estudio. La panendoscopia es normal y en colonoscopia se apreció mucosa adelgazada, edema y eritema, friable, múltiples dilataciones vasculares de 5-15 mm de color violáceo-azuloso con extensión a tercio inferior y medio de recto, anastomosis íleo-rectal normal (fig. 1). La resonancia magnética nuclear evidenció engrosamiento concéntrico del mesorrecto sin invasión pélvica, pared rectal de 16 mm (fig. 2). La tomografía computarizada demostró además del engrosamiento de la pared del recto, la tortuosidad de una arteria accesoria que emerge de la aorta y algunos flebolitos en la pelvis (fig. 3). El tratamiento quirúrgico es la proctectomía e íleo-ano anastomosis con ileostomía de protección, la paciente firma consentimiento informado de revocación del procedimiento y acepta manejo conservador que consistió en embolización transcatéter mediante angiografía, administración de micropartículas con alcohol polivinílico de 200  $\mu$ m y colocación de coil (fig. 4). Actualmente, la paciente asintomática y en vigilancia médica.



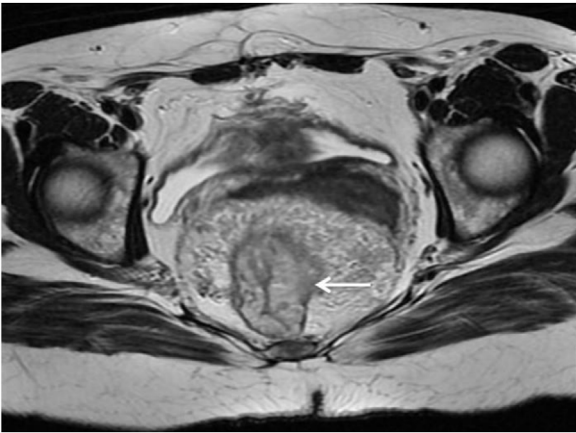
**Figura 1** Estudio de colonoscopia, se hace evidente en recto los múltiples vasos dilatados y tortuosos con cambios de coloración característicos.

### Consideraciones éticas

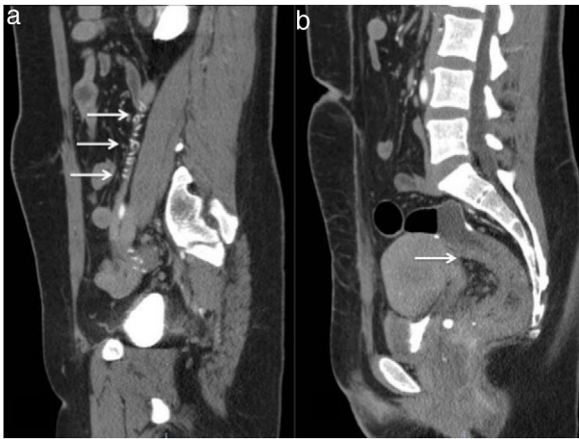
Los autores declaran que no se realizaron experimentos en humanos o animales durante el presente estudio. Que trataron todos los datos del paciente con confidencialidad y

\* Autor para correspondencia.

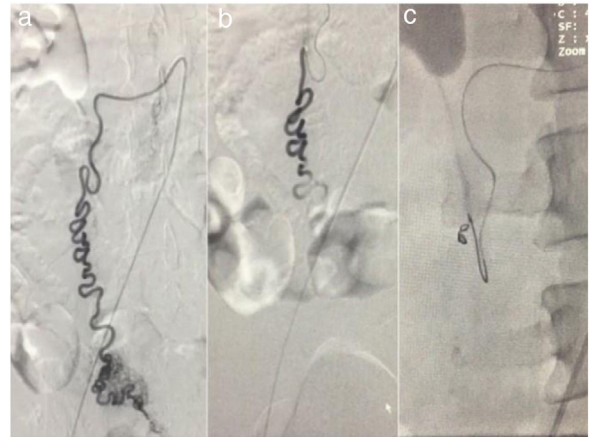
Correo electrónico: [dr.ofarril@gmail.com](mailto:dr.ofarril@gmail.com) (R. O'Farril-Anzures).



**Figura 2** Corte axial de RMN, se observa en la flecha la pared rectal engrosada de 16 mm con disminución importante de su luz y evidente engrosamiento del mesorrecto.



**Figura 3** Corte sagital de una tomografía computarizada, donde se observa: a) la tortuosidad del vaso sanguíneo; b) presencia de engrosamiento de la pared rectal por debajo de la anastomosis íleo-rectal y flebolitos en fondo de saco.



**Figura 4** A) Angiografía de aorta abdominal, donde se observa la emergencia del vaso aberrante con dirección caudal y a nivel rectal trayecto vascular principal donde se hacen evidentes las múltiples ramificaciones tortuosas que conforman el hemangioma. B) Momento de administración de micropartículas de alcohol polivinílico. C) Embolización completa con colocación del coil.

anonimidad, siguiendo los protocolos de su centro de trabajo.

El consentimiento informado no se solicitó para la publicación de este caso, porque en el presente artículo no se publican datos personales que permitan identificar al paciente.

### Financiación

Este trabajo no ha recibido ningún tipo de financiación.

### Conflicto de intereses

Los autores declaran no tener ningún conflicto de intereses.