

## Responsabilidades éticas

**Protección de personas y animales.** Los autores declaran que para esta investigación no se han realizado experimentos en seres humanos ni en animales.

**Confidencialidad de los datos.** Los autores declaran que han seguido los protocolos de su centro de trabajo sobre la publicación de datos de pacientes.

**Derecho a la privacidad y consentimiento informado.** Los autores han obtenido el consentimiento informado de los pacientes y/o sujetos referidos en el artículo. Este documento obra en poder del autor de correspondencia.

## Financiación

No se recibieron apoyos específicos de agencias del sector público, el sector privado, u organizaciones sin fines de lucro con relación al presente artículo.

## Conflicto de intereses

Los autores declaran no tener ningún conflicto de intereses.

## Referencias

1. Snyder JA, Lum C, Davidson MD. Elderly patient with small bowel volvulus. *J Am Osteopath Assoc.* 2010;110:678-9, <http://dx.doi.org/10.7556/jaoa.2010.110.11.678>.
2. Page MP, Kim HB, Fishman SJ. Small intestinal volvulus caused by loose surgical staples. *J Pediatr Surg.* 2009;44:1824-6, <http://dx.doi.org/10.1016/j.jpedsurg.2009.05.018>.
3. Nottingham JM. Mechanical small bowel obstruction from a loose linear cutter staple after laparoscopic appendectomy. *Surg Laparosc Endosc Percutan Tech.* 2002;12:289-90, <http://dx.doi.org/10.1097/00129689-200208000-00019>.
4. Macedo M, Velhote M. Midgut volvulus after laparoscopic appendectomy. *Einstein (Sao Paulo).* 2012;10:2011-2, <http://dx.doi.org/10.1590/s1679-45082012000100022>.

5. Al Beteddini OS, Sherkawi E. Small bowel volvulus with no malrotation after laparoscopic appendectomy: Case report and literature review. *Int J Surg Case Rep.* 2014;5:1044-6, <http://dx.doi.org/10.1016/j.ijscr.2014.10.091>.
6. Hegde S, Gosal P, Amaratunga R, et al. Rare occurrence of small bowel volvulus following laparoscopic appendectomy for perforated appendicitis. *J Surg Case Rep.* 2019;2019, rjz009rjz93, <https://doi.org/10.1093/jscr/rjz009>.
7. Huang JC, Shin JS, Huang YT, et al. Small bowel volvulus among adults. *J Gastroenterol Hepatol.* 2005;20:1906-12, <http://dx.doi.org/10.1111/j.1440-1746.2005.03945.x>.
8. Welch GH, Anderson JR. Volvulus of the small intestine in adults. *World J Surg.* 1986;10:496-9, <http://dx.doi.org/10.1007/BF01655319>.
9. Kim R, Moore R, Schmidt L, et al. Volvulus caused by a free intraperitoneal staple after laparoscopic appendectomy: A case report. *Int J Surg Case Rep.* 2019;65:259-61, <http://dx.doi.org/10.1016/j.ijscr.2019.10.072>.
10. Kakaty D, Mueller K, Weippert F, et al. Volvulus with bowel necrosis after laparoscopic appendectomy. Migration of clip? *J Surg Case Rep.* 2018;2018, rjy093rjy932, <https://doi.org/10.1093/jscr/rjy093>.

M. González-Urquijo, E. Quevedo-Fernández, C.A. Morales-Morales, H. Alejandro-Rodríguez y A. Leyva-Alvizo\*

*Escuela de Medicina y Ciencias de la Salud, Tecnológico de Monterrey, Monterrey, Nuevo León, México*

\* Autor para correspondencia. Escuela de Medicina y Ciencias de la Salud, Tecnológico de Monterrey, Dr. Ignacio Morones Prieto O 3000, Monterrey, Nuevo León, 64710 México. Teléfono: 8115027649. Correo electrónico: [adolfoleyva@gmail.com](mailto:adolfoleyva@gmail.com) (A. Leyva-Alvizo).

<https://doi.org/10.1016/j.rgmx.2021.01.007>  
0375-0906/ © 2021 Asociación Mexicana de Gastroenterología. Publicado por Masson Doyma México S.A. Este es un artículo Open Access bajo la licencia CC BY-NC-ND (<http://creativecommons.org/licenses/by-nc-nd/4.0/>).

## Segmentectomía lateral izquierda laparoscópica por un hemangioma hepático gigante



### Laparoscopic left lateral segmentectomy secondary to giant liver hemangioma

Los hemangiomas son la neoplasia hepática benigna más común. Tienen una incidencia desde 0.4% hasta 20% en la población general y se observa predominio de sexo femenino 5:1.

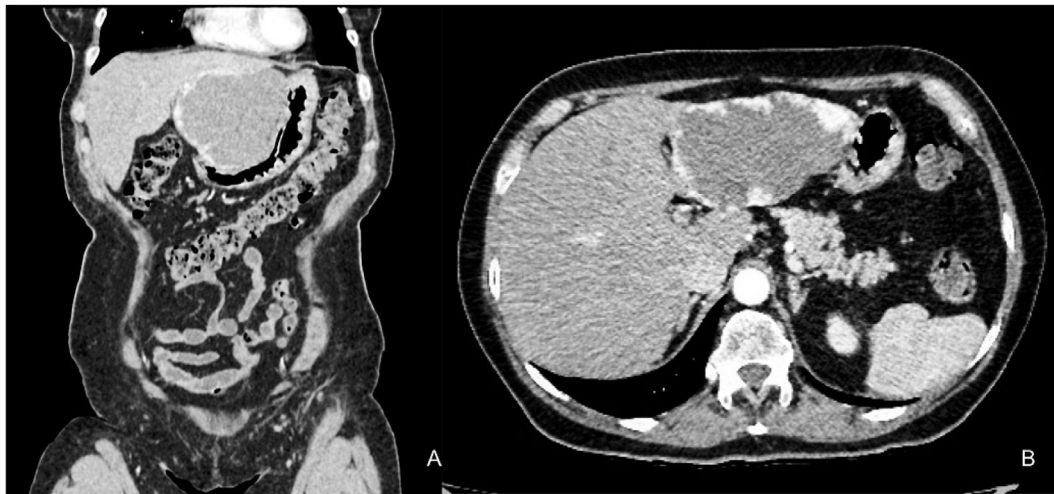
El diagnóstico se basa en el cuadro clínico y estudios de imagen como ultrasonido hepatobiliar y tomografía abdominal con contraste intravenoso y/o resonancia magnética. Existen dos grandes modalidades de tratamiento: conservador y quirúrgico<sup>1</sup>. El tratamiento quirúrgico se reserva para pacientes con tumores > 5 cm<sup>2</sup>, o cuya sintomatología comprometa la calidad de vida del paciente<sup>3</sup>.

La resección hepática laparoscópica (RHL) es el abordaje quirúrgico preferido, ya que presenta múltiples ventajas, como menor sangrado transquirúrgico, requerimiento de transfusión, dolor y morbilidad postoperatoria<sup>4</sup>.

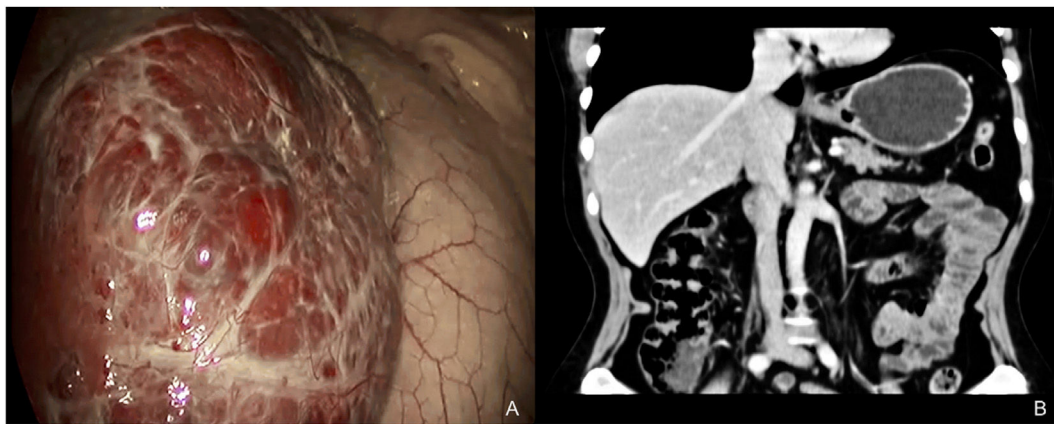
La RHL de tumores gigantes (> 10 cm), en cercanía de estructuras vasculares o en segmentos difíciles, puede llevarse a cabo, en centros experimentados, sin aumento en la morbilidad o mortalidad postoperatoria<sup>5</sup>.

Ban et al. propusieron un sistema de evaluación de la dificultad de una RHL. Calificaron el procedimiento como de dificultad baja, intermedia y alta según el puntaje obtenido. Observaron que la dificultad se correlaciona ( $p < 0.001$ ) directamente con la hemorragia transoperatoria, tiempo quirúrgico y la estancia hospitalaria<sup>6</sup>.

A continuación, se presenta el caso de una paciente femenina de 65 años de edad con antecedentes de hipertensión arterial sistémica, y alergia a la penicilina. Antecedentes quirúrgicos de histerectomía total abdominal secundaria a prolapso uterino y colecistec-



**Figura 1** Tomografía axial computarizada trifásica en fase arterial donde se aprecia hemangioma en segmentos II y III, de 95 x 98 x 90 mm en sus tres ejes. A) Corte coronal. B) Corte axial.



**Figura 2** A) Imagen laparoscópica del procedimiento con vista sobre el lóbulo hepático izquierdo y el hemangioma gigante. B) Tomografía computarizada en corte coronal a 12 meses del procedimiento quirúrgico donde se aprecia ausencia de segmentos laterales II y III, desde el ligamento falciforme.

tomía laparoscópica secundaria a colecistitis crónica litiásica.

Es enviada a nuestro hospital por dolor abdominal epigástrico de dos años de evolución. Se hace diagnóstico por tomografía de hemangioma hepático, con realce característico a la administración de contraste, que involucra segmentos II y III con diámetros de 95 x 98 x 90 mm (fig. 1A y 1B).

Los estudios de laboratorio muestran hemoglobina 14.9 g/dL, hematocrito 44.5%, leucocitos 10,700 cel/uL, plaquetas 233.000 cel/uL, glucosa 101 mg/dL, creatinina 0.71 mg/dL, sodio 142 mEq/L, potasio 3.9 mEq/L, alanina aminotransferasa 15, aspartato aminotransferasa 16, lactato deshidrogenasa 293, bilirrubina total 0.56 mg/dL, protrombina 13.2 seg., tromboplastina 27.5 seg., INR 0.98.

Se realiza el día 06 de junio de 2019 segmentectomía lateral izquierda laparoscópica, realizando un abordaje con colocación de dos puertos de 12 mm, el primero en línea paramedia derecha supraumbilical y el segundo sobre línea paramedia izquierda supraumbilical; y colocando dos trócares más de 5 mm, uno de ellos

subxifoideo y otro sobre línea clavicular media derecha.

Durante la cirugía se encontró un hemangioma hepático de 14 x 11 x 10 cm, que abarca la totalidad de los segmentos II y III (fig. 2A).

Para la resección de los segmentos laterales se utilizaron instrumentos de energía como el aspirador/disector ultrasónico SONOCA 400 laparoscópico (Söring®), sistema de disección ultrasónico Sonicision (Medtronic®), pinza monopolar, energía bipolar y endoengrapadora lineal con cartucho blanco (Covidien®) para el control de la vena suprahepática izquierda. Se extrajo pieza quirúrgica a través de una incisión media infraumbilical de 6 cm. El tiempo quirúrgico fue de 140 minutos, con sangrado de 300 mL. No se realizó maniobra de Pringle.

La paciente se mantiene con adecuada evolución postoperatoria, iniciando la vía oral al primer día postquirúrgico, sin evidencia de complicaciones, por lo que se decide egreso al tercer día postquirúrgico.

Durante el seguimiento posquirúrgico por la consulta externa, la paciente se refiere asintomática y con mejoría

en su calidad de vida. A un año postoperatorio, la paciente no ha reportado recidiva de los síntomas, ni recurrencia de la lesión en estudio tomográfico (fig. 2B).

La RHL se posiciona como el estándar de tratamiento actual de los tumores hepáticos benignos<sup>2</sup>. Confiere beneficios en cuanto a la morbilidad postoperatoria, principalmente menor dolor postoperatorio, inicio temprano de la dieta y disminución de la estancia hospitalaria<sup>4</sup>. En un estudio se compararon resecciones de segmentos posterosuperiores y anterolaterales de 197 pacientes y observaron que las resecciones anterolaterales resultan en menor dificultad técnica, tasa de conversión y tiempo quirúrgico ( $p < 0.001$ )<sup>7</sup>. Se decidió realizar el procedimiento presentado en el caso, en un centro de atención terciaria, ya que se clasifica como un procedimiento de dificultad intermedia<sup>6</sup>.

La presencia de síntomas es la indicación más frecuente para resección de tumores hepáticos benignos. El dolor es el síntoma más común en dicha patología. La cirugía generó resolución de los síntomas en 81.3% de los pacientes<sup>2</sup>, por lo que se considera como el tratamiento de elección en pacientes sintomáticos.

Schnelldorfer et al. compararon el tratamiento expectante con el tratamiento quirúrgico en pacientes con hemangiomas hepáticos gigantes. No se observaron diferencias en cuanto a la tasa de complicaciones, pero sí más síntomas graves en el grupo quirúrgico, por lo que concluyen que el tratamiento quirúrgico debe reservarse para dichos pacientes<sup>3</sup>.

No se ha observado beneficio del uso de técnicas híbridas con respecto a la cirugía laparoscópica tradicional, pero son de utilidad en la curva de adquisición de habilidades técnicas<sup>5</sup>. Aunque algunos autores consideran que sí se asocian a mejores desenlaces<sup>8</sup>.

La RHL se posiciona como el estándar de tratamiento en los tumores hepáticos benignos, ya que es claro su beneficio en la evolución postoperatoria de los pacientes. En nuestro país este es el primer caso descrito de un hemangioma hepático gigante tratado mediante un abordaje mínimamente invasivo. Aunque es necesaria mayor experiencia en nuestro centro, la RHL en pacientes seleccionados puede realizarse con seguridad y buenos desenlaces postoperatorios.

## Consideraciones éticas

Se solicitó consentimiento informado a la paciente cuyo caso está reportado dentro del presente artículo. La paciente en cuestión, es mayor de edad y en pleno uso de sus facultades mentales para la autorización.

El presente trabajo cumple con la normativa vigente en investigación bioética. No se requirió aprobación de un Comité de Ética, ya que se trata de un estudio observacional que no implicó intervenciones diagnósticas/terapéuticas en el paciente.

Los autores declaran que este artículo no contiene datos personales de ninguna índole dentro del texto o anexos del presente, que permitan identificar a la paciente.

## Financiación

Este trabajo no ha recibido ningún tipo de financiación.

## Conflicto de intereses

Los autores declaran no tener ningún conflicto de intereses.

## Referencias

1. Hoekstra LT, Bieze M, Erdogan D, et al. Management of giant liver hemangiomas: an update. *Expert Rev Gastroenterol Hepatol.* 2013;7:263–8, <http://dx.doi.org/10.1586/egh.13.10>.
2. Van Rosmalen BV, de Graeff JJ, van der Poel MJ, et al. Impact of open and minimally invasive resection of symptomatic solid benign liver tumours on symptoms and quality of life: a systematic review. *HPB (Oxford).* 2019;21:1119–30, <http://dx.doi.org/10.1016/j.hpb.2019.02.022>.
3. Schnelldorfer T, Ware AL, Smoot R, et al. Management of giant hemangioma of the liver: resection versus observation. *J Am Coll Surg.* 2010;211:724–30, <http://dx.doi.org/10.1016/j.jamcollsurg.2010.08.006>.
4. Nguyen KT, Marsh JW, Tsung A, et al. Comparative benefits of laparoscopic vs open hepatic resection: a critical appraisal. *Arch Surg.* 2011;146:348–56, <http://dx.doi.org/10.1001/archsurg.2010.248>.
5. Abu Hilal M, Aldrighetti L, Dagher I, et al. The Southampton Consensus Guidelines for Laparoscopic Liver Surgery: From Indication to Implementation. *Ann Surg.* 2018;268:11–8, <http://dx.doi.org/10.1097/SLA.0000000000002524>.
6. Ban D, Tanabe M, Ito H, et al. A novel difficulty scoring system for laparoscopic liver resection. *J Hepatobiliary Pancreat Sci.* 2014;21:745–53, <http://dx.doi.org/10.1002/jhbp.166>.
7. Teo JY, Kam JH, Chan CY, et al. Laparoscopic liver resection for posterosuperior and anterolateral lesions—a comparison experience in an Asian centre. *Hepatobiliary Surg Nutr.* 2015;4:379–90, <http://dx.doi.org/10.3978/j.issn.2304-3881.2015.06.06>.
8. Kirshberg J, Reissfelder C, Weitz J, et al. Laparoscopic surgery of liver tumors. *Langenbecks Arch Surg.* 2013;398:931–8, <http://dx.doi.org/10.1007/s00423-013-1117-y>.

J.L. Beristain-Hernández\*, V.S. Mora-Muñoz y M. García-Sánchez

*Clinica de Cirugía Hepatobiliar y Pancreática, Servicio de Cirugía General, Hospital de Especialidades «Dr. Antonio Fraga Mouret», Centro Médico Nacional «La Raza», Ciudad de México, México*

\* Autor para correspondencia. Clínica de Cirugía Hepatobiliar y Pancreática. Servicio de Cirugía General. Hospital de Especialidades «Dr. Antonio Fraga Mouret». Centro Médico Nacional «La Raza», Ciudad de México, México. Seris y Zaa-chila S/N. Col. La Raza. Azcapotzalco, CP 02990. Tel.: +52 5557245900 Ext. 23169.  
*Correo electrónico:* [jlberistain@yahoo.com](mailto:jlberistain@yahoo.com) (J.L. Beristain-Hernández).

<https://doi.org/10.1016/j.rgmx.2021.01.002>  
0375-0906/ © 2021 Asociación Mexicana de Gastroenterología. Publicado por Masson Doyma México S.A. Este es un artículo Open Access bajo la licencia CC BY-NC-ND (<http://creativecommons.org/licenses/by-nc-nd/4.0/>).