

niveles séricos de creatinina y ácido láctico se asoció con una mayor mortalidad, por lo que se deben tomar en cuenta en la decisión del manejo^{3,9}. Sin embargo es necesario evaluar el estado de cada paciente y recordar que la extensión de la isquemia, los factores de riesgo y los hallazgos tomográficos desempeñan un rol vital en la decisión de la terapéutica a seguir^{2,3,9}.

Financiación

No se recibió patrocinio de ningún tipo para llevar a cabo este artículo.

Conflicto de intereses

Los autores declaran no tener ningún conflicto de intereses.

Referencias

- Sharma A, Mukewar S, Chari ST, et al. Clinical features and outcomes of gastric ischemia. *Dig Dis Sci*. 2017;62:3550–6, <http://dx.doi.org/10.1007/s10620-017-4807-4>.
- Ibrahim A, Edirimanne S. Portal venous gas and pneumatosis intestinalis: Ominous findings with an idiopathic aetiology. *J Surg Case Rep*. 2019;2019:1–3, <http://dx.doi.org/10.1093/jscr/rjy352>, rjy352.
- Spektor M, Chernyak V, McCann TE, et al. Gastric pneumatosis: Laboratory and imaging findings associated with mortality in adults. *Clin Radiol*. 2014;69:e445–9, <http://dx.doi.org/10.1016/j.crad.2014.07.007>.
- Goyal R, Lee HK, Akerman M, et al. Clinical and imaging features indicative of clinically worrisome pneumatosis: Key components to identifying proper medical intervention. *Emerg Radiol*. 2017;24:341–6, <http://dx.doi.org/10.1007/s10140-017-1484-8>.
- Manrique-Mendoza AR, Echavarría-Cadena AM, Pérez-Becerra NM, et al. Neumatosis intestinal, un hallazgo intraoperatorio inusual. *Rev Fac Med*. 2017;65:687–91, <http://dx.doi.org/10.15446/revfacmed.v65n4.59471>.
- Takase A, Akuzawa N, Naitoh H, et al. Pneumatosis intestinalis with a benign clinical course: A

- report of two cases. *BMC Res Notes*. 2017;10:319, <http://dx.doi.org/10.1186/s13104-017-2647-0>.
- Nuzzo A, Maggiori L, Ronot M, et al. Predictive factors of intestinal necrosis in acute mesenteric ischemia: Prospective study from an intestinal stroke center. *Am J Gastroenterol*. 2017;112:597–605, <http://dx.doi.org/10.1038/ajg.2017.38>.
 - Drucker NA, Marine MB, Rescorla FJ. Gastric pneumatosis: An unusual presentation of superior mesenteric artery syndrome. *J Pediatr Surg Case Rep*. 2018;36:25–7, <http://dx.doi.org/10.1016/j.epsc.2018.06.014>.
 - Treyaud M-O, Duran R, Zins M, et al. Clinical significance of pneumatosis intestinalis - correlation of MDCT-findings with treatment and outcome. *Eur Radiol*. 2017;27:70–9, <http://dx.doi.org/10.1007/s00330-016-4348-9>.
 - Chen H, Wu Q, Fang H, et al. Intestinal necrosis cannot be neglected in a patient with hepatic portal vein gas combined with appendicitis: A rare case report and literature review. *BMC Surg*. 2019;19:17, <http://dx.doi.org/10.1186/s12893-019-0478-8>.

C.L. González-Palacio^a, C.E. Venegas-Yáñez^a, L.B. Enríquez-Sánchez^{b,*}, M.J. Carrillo-Gorena^b y .A. Aguirre-Baca^c

^a *Departamento de Cirugía General, Hospital Central del Estado, Chihuahua, México*

^b *División Quirúrgica, Hospital Central del Estado, Chihuahua, México*

^c *Universidad Autónoma de Chihuahua, Facultad de Medicina y Ciencias Biomédicas, Chihuahua, México*

* Autor para correspondencia. Teléfono: +52 1 614 218 5442, Hospital Central del Estado de Chihuahua, Antonio Rosales, 3302 Col. Obrera. C.P. 31350, Chihuahua, Chih, México. *Correo electrónico: investigacionhcu@gmail.com* (L.B. Enríquez-Sánchez).

<https://doi.org/10.1016/j.rgmx.2020.10.005>

0375-0906/ © 2021 Asociación Mexicana de Gastroenterología.

Publicado por Masson Doyma México S.A. Este es un artículo Open Access bajo la licencia CC BY-NC-ND (<http://creativecommons.org/licenses/by-nc-nd/4.0/>).

Vólvulo de intestino delgado tras apendicectomía laparoscópica



Small bowel volvulus after laparoscopic appendectomy

El vólvulo de intestino delgado (VID) se define como la torsión de un asa del intestino delgado alrededor de su eje mesentérico y puede resultar en obstrucción parcial o total. Esta condición ha sido raramente descrita tras una apendicectomía laparoscópica. El diagnóstico de VID puede ser evidenciado por una tomografía computarizada (TC) abdominal que muestre el «signo de remolino», el cual es causado por la torsión del intestino delgado, el mesenterio y los vasos mesentéricos¹.

Un hombre de 19 años, sin antecedentes previos en su historia clínica, fue admitido en la sala de urgencias al sexto día del postoperatorio de una apendicectomía laparoscópica

sin complicaciones por apéndice supurativa. La apendectomía fue realizada con una técnica de 3 trocares; el muñón apendicular y el mesoapéndice fueron asegurados con una engrapadora Endo GIA™ (Ethicon Endo-Surgery, Cincinnati, OH, EE. UU.), sin complicaciones. El paciente se presentó con dolor abdominal difuso grave, acompañado de náuseas sin vómitos. El examen físico reveló signos vitales normales, sensibilidad abdominal difusa leve y ruidos intestinales disminuidos.

Los análisis de laboratorio mostraron hemoglobina normal de 13.7g/dl y leucocitosis de 14.5×10^{10} . No hubo otros resultados de laboratorio anormales. Una radiografía abdominal no mostró anomalías, pero una TC abdominal identificó líquido libre en las regiones perihepática y periesplénica, al igual que un signo de remolino en el íleon terminal, en la vista sagital, lo cual evidenció el VID (fig. 1A). Se realizó una laparoscopia diagnóstica, con la que se visualizó fluido hemático libre y necrosis en el íleon terminal, secundarios a un vólvulo en ese sitio. El pro-

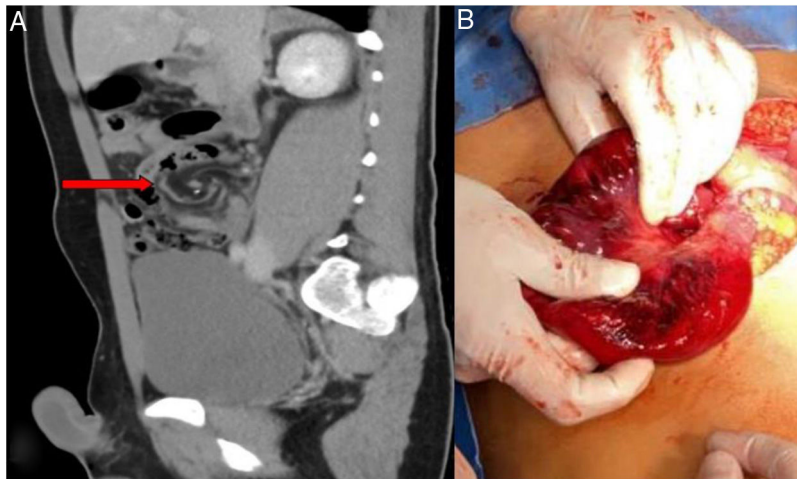


Figura 1 A) Vista sagital de la TC de abdomen; la flecha roja indica el signo de remolino en el mesenterio del íleon terminal. B) Imagen intraoperatoria que muestra la isquemia intestinal.

cedimiento se convirtió a cirugía abierta y el vólvulo del íleon terminal se devolvió. La necrosis fue localizada a 10 cm de la válvula ileocecal, comprometiendo 40 cm del íleon terminal (fig. 1B). Se observó una grapa suelta en la superficie peritoneal del mesenterio del intestino delgado, a 7 cm de la región distal del intestino necrótico. Se completó una resección intestinal de 50 cm, seguida de una anastomosis latero-lateral con engrapadora, utilizando GIA™ 60 azul (Covidien, Mansfield, Massachusetts, EE. UU.). El paciente tuvo una evolución postoperatoria inmediata satisfactoria, refiriendo solamente dolor leve durante el primer día postoperatorio. Se reinició la dieta oral al tercer día postoperatorio y fue dado de alta al quinto día postoperatorio, con ingesta oral adecuada y movimientos intestinales regulares.

No podemos estar seguros del mecanismo exacto del vólvulo de nuestro paciente; sin embargo, se han reportado unos cuantos casos similares en la literatura (tabla 1). Page et al.² y Nottingham³ describieron sendos pacientes de 13 y de 34 años de edad, respectivamente, quienes habían sido sometidos a apendicectomía laparoscópica utilizando una engrapadora lineal cortante. Dichos pacientes presentaron dolor abdominal en el tercer y décimo día postoperatorio, a causa de un VID. En ambos casos, se pensó que el vólvulo era resultado de una grapa lineal cortante suelta en la cavidad abdominal. En ambos casos, la grapa se insertó en la superficie peritoneal del mesenterio del intestino delgado. Otras teorías del VID tras apendicectomía laparoscópica incluyen el posicionamiento del paciente, la inclinación, la movilización intestinal y cambios en el neumoperitoneo; sin embargo, dichas teorías no han sido bien estudiadas⁴. De manera similar a los casos descritos anteriormente, nosotros encontramos una grapa suelta insertada en la superficie peritoneal del mesenterio del intestino delgado, sin adherencias cercanas. Dado el amplio uso de instrumentos de corte/engrape, las grapas se están convirtiendo en uno de los cuerpos extraños más comunes en la cavidad abdominal, pero solo unos cuantos reportes

han descrito que grapas quirúrgicas causen complicaciones por adherencia, como puede ser obstrucción intestinal o vólvulo².

El diagnóstico puede ser realizado por medio de varias modalidades. Por ejemplo, una simple radiografía puede aparecer normal, o revelar alguna distensión abdominal. La radiografía inicial de nuestro paciente no reveló anomalías. El ultrasonido ha sido utilizado anteriormente en población pediátrica para identificar obstrucción duodenal con VID⁵; sin embargo, el estudio de imagen es hasta cierto punto vulnerable debido a la experiencia del operador. Una TC puede detectar el signo de remolino, el cual es altamente indicativo de vólvulo intestinal, al mostrar la torsión de vasos mesentéricos, no obstante, la sensibilidad y especificidad del estudio no han sido evaluadas⁶. En nuestro caso, el signo de remolino solo fue observado en la vista sagital de la TC, y con la ayuda de un radiólogo, realizamos el diagnóstico final. El hecho de que el signo no fuera visible en la vista axial hizo que el diagnóstico fuera complicado. Además, la TC puede ser utilizada para detectar infarto intestinal o isquemia (engrosamiento de la pared intestinal o neumatosis), de forma que el estudio es más sensible en la etapa avanzada de la enfermedad. También puede ser utilizado para descartar otras enfermedades intraabdominales graves⁷.

En conclusión, presentamos el caso de un paciente adulto joven que fue sometido a una apendicectomía laparoscópica y presentó VID 6 días después del procedimiento. A pesar de que no podemos tener la certeza absoluta, tenemos la hipótesis de que el vólvulo fue el resultado de una grapa suelta en la cavidad abdominal que actuó como punto de fijación en el mesenterio, causando rotación alrededor de su eje. Conforme el engrapado laparoscópico de intestino se vuelve más común, podrá haber más reportes de grapas problemáticas que han sido dejadas *in situ*. Recomendamos retirar todas las grapas dejadas *in situ* al final del procedimiento laparoscópico, para evitar cualquier complicación que una grapa suelta pudiera causar⁸.

Tabla 1 Casos reportados de vólvulo de intestino delgado tras apendicectomía laparoscópica

Artículo	Sexo	Edad	Intervalo de tiempo tras cirugía	Presentación	Estudio de imagen	Manejo de muñón apendicular	Hallazgos intraoperatorios	Tratamiento
Kim et al. ⁹ (2019)	F	27	8 días	Dolor abdominal epigástrico grave	TC: gran cantidad de aire libre, algo de aire a lo largo de la línea de engrapado y edema mesentérico de intestino delgado	Endo GIA™ morada con carga de 45 mm (Covidien, Mansfield, MA, EE. UU.)	Volvulus de ileon, líquido turbio y un segmento de intestino delgado claramente necrótico	El intestino fue destorcido 360° en contra de las manecillas del reloj y fue resecado realizando anastomosis latero-lateral, con un cartucho morado GIA™
Nottingham ³ (2002)	M	34	10 días	Dolor abdominal difuso tipo cólico, náuseas, vómitos y distensión abdominal	Rayos X: obstrucción distal mecánica del intestino delgado	Engrapadora Endo GIA™ (Ethicon Endo-Surgery, Cincinnati, OH, EE. UU.)	Vólvulo del íleon terminal, adherencia del íleon distal a una grapa lineal cortante suelta en la pared abdominal lateral, lejos del muñón apendicular	La adherencia fue lisada y se retiró la grapa
Page et al. ² (2009)	M	13	3 días	Dolor abdominal agudo repentino	TC: pliegues anormalmente engrosados	Engrapadoras no especificadas	Vólvulo de intestino delgado. Dos grapas quirúrgicas con puntas expuestas insertadas en la superficie peritoneal del mesenterio, formando una atadura alrededor del vólvulo	Se retiraron las grapas y se redujo el vólvulo
Macedo y Velhote ⁴ (2012)	M	13	2 días	Dolor abdominal agudo repentino	TC: distensión de pliegues y grandes cantidades de líquido libre	No especificado	Vólvulo del íleon terminal con necrosis a lo largo de 100 cm de intestino delgado	Resección del intestino necrótico y una entero-entero anastomosis
Kakaty et al. ¹⁰ (2018)	F	18	10 días	Inicio agudo de dolor abdominal periumbilical	TC: distensión de pliegues y grandes cantidades de líquido libre	No especificado	Vólvulo del íleon terminal con necrosis a lo largo de 60 cm del intestino delgado. Clip de metal de 6 mm, dislocado y migrado a lo largo del intestino delgado	Resección ileocecal, con anastomosis entero-entérica
Hegde et al. ⁶ (2019)	M	10	2 días	Íleon con vómitos persistentes	Rayos X: pequeña obstrucción intestinal	No especificado	Vólvulo que involucró un segmento del yeyuno al íleon proximal	Destorsión del vólvulo y enterotomía para descomprimir el intestino, seguido de cierre con grapas y sobresutura de la línea de grapas
Al Beteddini y Sherkawi ⁵ (2014)	F	17	1 día	Varios episodios de vómito	TC: intestino delgado dilatado con transición a pliegues colapsados dentro del cuadrante derecho inferior del abdomen	No especificado	Obstrucción del intestino delgado debida a la torsión sobre sí mismo, en sentido de las manecillas del reloj, de la totalidad del intestino, excepto por el íleon terminal que estaba fijo en su lugar	Se destorcó el vólvulo y no se observó compromiso vascular alguno

F: femenino; M: masculino; TC: tomografía computarizada.

Responsabilidades éticas

Protección de personas y animales. Los autores declaran que para esta investigación no se han realizado experimentos en seres humanos ni en animales.

Confidencialidad de los datos. Los autores declaran que han seguido los protocolos de su centro de trabajo sobre la publicación de datos de pacientes.

Derecho a la privacidad y consentimiento informado. Los autores han obtenido el consentimiento informado de los pacientes y/o sujetos referidos en el artículo. Este documento obra en poder del autor de correspondencia.

Financiación

No se recibieron apoyos específicos de agencias del sector público, el sector privado, u organizaciones sin fines de lucro con relación al presente artículo.

Conflicto de intereses

Los autores declaran no tener ningún conflicto de intereses.

Referencias

1. Snyder JA, Lum C, Davidson MD. Elderly patient with small bowel volvulus. *J Am Osteopath Assoc.* 2010;110:678-9, <http://dx.doi.org/10.7556/jaoa.2010.110.11.678>.
2. Page MP, Kim HB, Fishman SJ. Small intestinal volvulus caused by loose surgical staples. *J Pediatr Surg.* 2009;44:1824-6, <http://dx.doi.org/10.1016/j.jpedsurg.2009.05.018>.
3. Nottingham JM. Mechanical small bowel obstruction from a loose linear cutter staple after laparoscopic appendectomy. *Surg Laparosc Endosc Percutan Tech.* 2002;12:289-90, <http://dx.doi.org/10.1097/00129689-200208000-00019>.
4. Macedo M, Velhote M. Midgut volvulus after laparoscopic appendectomy. *Einstein (Sao Paulo).* 2012;10:2011-2, <http://dx.doi.org/10.1590/s1679-45082012000100022>.

5. Al Beteddini OS, Sherkawi E. Small bowel volvulus with no malrotation after laparoscopic appendectomy: Case report and literature review. *Int J Surg Case Rep.* 2014;5:1044-6, <http://dx.doi.org/10.1016/j.ijscr.2014.10.091>.
6. Hegde S, Gosal P, Amaratunga R, et al. Rare occurrence of small bowel volvulus following laparoscopic appendectomy for perforated appendicitis. *J Surg Case Rep.* 2019;2019, rjz009rjz93, <https://doi.org/10.1093/jscr/rjz009>.
7. Huang JC, Shin JS, Huang YT, et al. Small bowel volvulus among adults. *J Gastroenterol Hepatol.* 2005;20:1906-12, <http://dx.doi.org/10.1111/j.1440-1746.2005.03945.x>.
8. Welch GH, Anderson JR. Volvulus of the small intestine in adults. *World J Surg.* 1986;10:496-9, <http://dx.doi.org/10.1007/BF01655319>.
9. Kim R, Moore R, Schmidt L, et al. Volvulus caused by a free intraperitoneal staple after laparoscopic appendectomy: A case report. *Int J Surg Case Rep.* 2019;65:259-61, <http://dx.doi.org/10.1016/j.ijscr.2019.10.072>.
10. Kakaty D, Mueller K, Weippert F, et al. Volvulus with bowel necrosis after laparoscopic appendectomy. Migration of clip? *J Surg Case Rep.* 2018;2018, rjy093rjy932, <https://doi.org/10.1093/jscr/rjy093>.

M. González-Urquijo, E. Quevedo-Fernández, C.A. Morales-Morales, H. Alejandro-Rodríguez y A. Leyva-Alvizo*

Escuela de Medicina y Ciencias de la Salud, Tecnológico de Monterrey, Monterrey, Nuevo León, México

* Autor para correspondencia. Escuela de Medicina y Ciencias de la Salud, Tecnológico de Monterrey, Dr. Ignacio Morones Prieto O 3000, Monterrey, Nuevo León, 64710 México. Teléfono: 8115027649. Correo electrónico: adolfoleyva@gmail.com (A. Leyva-Alvizo).

<https://doi.org/10.1016/j.rgmx.2021.01.007>
0375-0906/ © 2021 Asociación Mexicana de Gastroenterología. Publicado por Masson Doyma México S.A. Este es un artículo Open Access bajo la licencia CC BY-NC-ND (<http://creativecommons.org/licenses/by-nc-nd/4.0/>).

Segmentectomía lateral izquierda laparoscópica por un hemangioma hepático gigante



Laparoscopic left lateral segmentectomy secondary to giant liver hemangioma

Los hemangiomas son la neoplasia hepática benigna más común. Tienen una incidencia desde 0.4% hasta 20% en la población general y se observa predominio de sexo femenino 5:1.

El diagnóstico se basa en el cuadro clínico y estudios de imagen como ultrasonido hepatobiliar y tomografía abdominal con contraste intravenoso y/o resonancia magnética. Existen dos grandes modalidades de tratamiento: conservador y quirúrgico¹. El tratamiento quirúrgico se reserva para pacientes con tumores > 5 cm², o cuya sintomatología comprometa la calidad de vida del paciente³.

La resección hepática laparoscópica (RHL) es el abordaje quirúrgico preferido, ya que presenta múltiples ventajas, como menor sangrado transquirúrgico, requerimiento de transfusión, dolor y morbilidad postoperatoria⁴.

La RHL de tumores gigantes (> 10 cm), en cercanía de estructuras vasculares o en segmentos difíciles, puede llevarse a cabo, en centros experimentados, sin aumento en la morbilidad o mortalidad postoperatoria⁵.

Ban et al. propusieron un sistema de evaluación de la dificultad de una RHL. Calificaron el procedimiento como de dificultad baja, intermedia y alta según el puntaje obtenido. Observaron que la dificultad se correlaciona ($p < 0.001$) directamente con la hemorragia transoperatoria, tiempo quirúrgico y la estancia hospitalaria⁶.

A continuación, se presenta el caso de una paciente femenina de 65 años de edad con antecedentes de hipertensión arterial sistémica, y alergia a la penicilina. Antecedentes quirúrgicos de histerectomía total abdominal secundaria a prolapso uterino y colecistec-