

5. Joseph P, Raju RS, Vyas FL, et al. Portal annular pancreas. A rare variant and a new classification. JOP. 2010;11:453-5.
6. Yamaguchi H, Kimura Y, Nagayama M, et al. Central pancreatectomy in portal annular pancreas for metastatic renal cell carcinoma: A case report. World J Surg Oncol. 2019;30:76, <http://dx.doi.org/10.1186/s12957-019-1622-8>.

E. Castro^a, G.E. Sánchez-Morales^a,
J.D. Hernández-Acevedo^a, E. Sánchez García-Ramos^a
y C. Chan^{b,*}

^a Departamento de Cirugía General, Instituto Nacional de Ciencias Médicas y Nutrición Salvador Zubirán, Ciudad de México, México

^b Departamento de Cirugía Hepatopancreatobiliar, Instituto Nacional de Ciencias Médicas y Nutrición Salvador Zubirán, Ciudad de México, México

* Autor para correspondencia. Departamento de Cirugía General, Servicio de Cirugía Hepatopancreatobiliar, Instituto Nacional de Ciencias Médicas y Nutrición Salvador Zubirán, Av. Vasco de Quiroga, 15 col. sección XVI. Del. C.P. 14080, Ciudad de México, México. Teléfono: 01 (52) 54 87 09 00 ext. 2133.

Correo electrónico: chancarlos@me.com (C. Chan).

<https://doi.org/10.1016/j.rgmx.2021.02.011>

0375-0906/ © 2021 Asociación Mexicana de Gastroenterología. Publicado por Masson Doyma México S.A. Este es un artículo Open Access bajo la licencia CC BY-NC-ND (<http://creativecommons.org/licenses/by-nc-nd/4.0/>).

Diverticulitis aguda en íleon terminal: un caso raro a tener en cuenta



Acute diverticulitis in the terminal ileum: a rare case to have in mind

Mujer de 62 años sin antecedentes de interés que acude a Urgencias por dolor abdominal a nivel de hemiabdomen derecho acompañado de fiebre de hasta 39.5 °C de perfil bacteriémico junto con náuseas, sin alteraciones del hábito deposicional. Las pruebas de laboratorio revelan un valor de proteína C reactiva de 91 mg/l (valor de referencia 0-5), así como una procalcitonina de 6.3 ng/ml (valor de referencia 0.02-0.5) y leucocitos 16.500 UI/l con el 94% de neutrófilos. Ante la clínica y los hallazgos analíticos se solicita TC abdominal, que evidencia formación diverticular en íleon terminal con cambios inflamatorios sugestivos de diverticulitis (fig. 1A,B). En hemocultivos extraídos a su llegada se objetivó crecimiento de *Eggerthella lenta*. Se decide ingreso

en planta con antibioterapia intravenosa con amoxicilina-clavulánico, con buena evolución posterior, siendo dada de alta con seguimiento en consultas externas. Tras resolución del episodio agudo se solicita colonoscopia con ileoscopia, que confirma la existencia de dichos divertículos a nivel del íleon terminal (fig. 2).

A excepción del divertículo de Meckel, la presencia de divertículos en íleon es una entidad poco frecuente. Su incidencia en la población general varía desde el 0.3 hasta el 2.3% según las últimas series¹. Su patogenia se atribuye a una herniación de la mucosa y la submucosa a través de la capa muscular intestinal debido a aumentos locales de presión intraluminal y anomalías del músculo liso. La mayoría de casos (60%) suelen ser asintomáticos, y en el caso de presentar síntomas (40%), solo una pequeña parte (10%) llega a desarrollar complicaciones graves. Su principal complicación es la diverticulitis, aunque también pueden manifestarse como hemorragia y obstrucción intestinal². En el caso de la diverticulitis, esta puede complicarse a modo de perforación en casos de diagnóstico tardío. El diag-

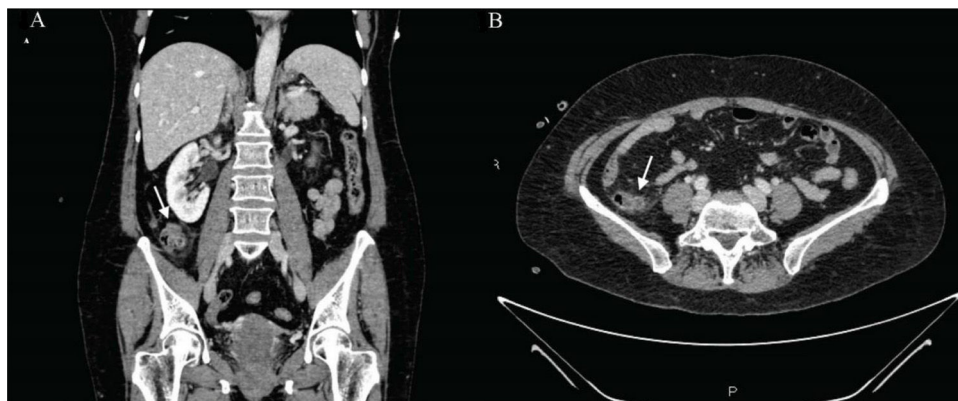


Figura 1 Cortes coronal (A) y axial (B) de TC abdominal con contraste intravenoso en el que se visualiza formación diverticular de aproximadamente 11 mm en íleon terminal con cambios inflamatorios de la grasa adyacente y láminas de líquido libre adyacente sugestivo de diverticulitis.

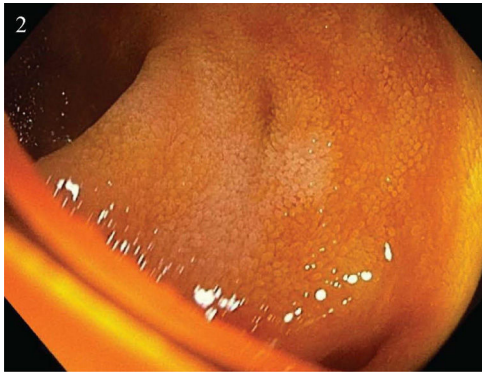


Figura 2 Íleon terminal con dos divertículos de pequeño tamaño, sin signos de complicación.

nóstico es complicado, ya que su localización dificulta el acceso mediante endoscopia y visualización por técnicas de imagen convencionales, por lo que en ocasiones son detectados de manera intraoperatoria^{2,3}. No existe un consenso claro en cuanto a su manejo terapéutico, y pese a que la cirugía de resección intestinal con anastomosis primaria parece el tratamiento de elección, debe considerarse el manejo médico conservador con antibioterapia en casos leves^{3,4}.

Consideraciones éticas

Los autores declaran que el manuscrito no contiene información personal que permita identificar al paciente, habiendo este firmado el consentimiento informado para la realización de la prueba y encontrándose el mismo en poder del autor de correspondencia. No se han realizado experimentos en animales y humanos. Asimismo, en todo momento se ha actuado atendiendo a los protocolos y de acuerdo con el paciente y su familia.

Financiación

El presente manuscrito no ha sido sometido a financiación por parte de ninguna entidad.

Conflicto de intereses

Los autores declaran no encontrarse bajo ningún conflicto de intereses.

Referencias

1. Saijo F, Sawada K, Nomura R, et al. Penetration and perforation of terminal ileum diverticulitis. *Case Rep Surg*. 2020; <http://dx.doi.org/10.1155/2020/7361389>.
2. Liu CY, Chang WH, Lin SC, et al. Analysis of clinical manifestations of symptomatic acquired jejunoileal diverticular disease. *World J Gastroenterol*. 2005;11:5557–60, <http://dx.doi.org/10.3748/wjg.v11.i35.5557>.
3. Kassir R, Boueil-bourlier A, Baccot S, et al. Jejuno-ileal diverticulitis: Etiopathogenicity, diagnosis and management. *Int J Surg Case Rep*. 2015;10:151–3, <http://dx.doi.org/10.1016/j.ijscr.2015.03.044>.
4. Ramistella AM, Brenna M, Fasolini F, et al. Jejuno-ileal diverticulitis: A disorder not to underestimate. *Int J Surg Case Rep*. 2019;58:81–4, <http://dx.doi.org/10.1016/j.ijscr.2019.04.015>.

J. García-Márquez*, F.J. García-Verdejo
y A.M. Caballero-Mateos

Unidad de Aparato Digestivo, Hospital Universitario San Cecilio, Granada, España

*Autor para correspondencia. Hospital Universitario San Cecilio, Avenida de la Investigación s/n, 18016, Granada (España), Teléfono: 618242443.

Correo electrónico: joagarmar@hotmail.com
(J. García-Márquez).

<https://doi.org/10.1016/j.rgmx.2021.03.003>
0375-0906/ © 2021 Asociación Mexicana de Gastroenterología.
Publicado por Masson Doyma México S.A. Este es un artículo Open Access bajo la licencia CC BY-NC-ND (<http://creativecommons.org/licenses/by-nc-nd/4.0/>).

Embolización arterial para control de sangrado gastrointestinal bajo. ¿Tratamiento o complicación?



Arterial embolization for the control of lower gastrointestinal bleeding. Treatment or complication?

La colitis isquémica (CI) es la causa más común de isquemia intestinal (60-70%). La presentación fulminante ocurre en menos del 5% de todos los casos, pero es una situación que pone en riesgo la vida y tiene una alta tasa de mortalidad^{1,2}. Las causas de la CI han sido clasificadas como sistémicas o locales, oclusivas o no oclusivas y iatrogénicas o no iatrogénicas, donde la CI posterior a embolización des-

taca en el último grupo³. Reportamos aquí un caso de CI fulminante posterior a embolización arterial.

Una mujer de edad media, con historia personal de presión arterial alta, diabetes mellitus tipo 2 y dislipidemia fue ingresada al hospital por dolor abdominal y vómito con progresión de 2 meses. Dos días después presentó sangrado rectal, con inestabilidad hemodinámica (Hb 6 g/dl) y lesión renal aguda (Cr 6 mg/dl). Una angiografía por tomografía (TC) abdominal mostró sangrado activo intraluminal, originado en el ángulo esplénico (fig. 1). Se realizó una embolización arterial superselectiva de la rama distal de la arteria cólica izquierda, utilizando microesferas, sin eventos adversos inmediatos. A las 24-48 h postembolización, después de nuevos episodios de sangrado rectal masivo, se realizó una colonoscopia urgente, lo cual llevó al diagnóstico de pancolitis isquémica fulminante (fig. 2).